MUNI LÉKAŘSKÁ FAKULTA

MUNI FACULTY OF MEDICINE

ANATOMIE

VYPRACOVANÉ ZKOUŠKOVÉ OTÁZKY

ADAM ™

VŠEOBECNÉ LÉKAŘSTVÍ
AKADEMICKÝ ROK 2021/2022

2. UPRAVENÁ VERZE

MUNI MED

ÚVOD

Výpracky vznikaly na jaře 2022 podle seznamu zkouškových otázek pro akademický rok 2021/22 s aktualizovanou neuroanatomií včetně nervových drah.

Neměly by v žádném případě kompenzovat přednášky, skripta, atlasy a anatomické učebnice, byla to pouze snaha zkombinovat nejpodstatnější informace do jednoho kompletního souboru, podle kterého se dá opakovat před zkouškou, kdy není čas číst všechny učebnice. Rozhodně neslouží k prvnímu čtení a pochopení anatomie, v textu se předpokládá alespoň minimální předchozí znalost.

Velká většina je psaná přesně podle skript Anatomického ústavu LF MU od prof. Páče nebo podle přednášek doc. Vargové s drobnější korekturou. Skripta neuroanatomie od prof. Dubového nebyly využity vůbec nebo jen minimálně ve snaze o zachování kolektivního psychického zdraví.

Buďte opatrní s vystavováním těchto materiálů na Anatomickém ústavu, někteří vyučující vyloženě nesnáší studentské materiály, takže bych je ideálně na pitevny nebo do seminářů úplně nenosil.

Výpracky neprošly žádnou větší kontrolou, takže se určitě najde nejedna chyba z nepozornosti nebo překlep (latinu totiž autokorekce ve Wordu neuznává a červeně svítí celý soubor), proto stoprocentně platí, že když narazíte na něco, co si neodpovídá s výkladem v učebnicích, výpracky rozhodně pravdu nemají. Doufám, že chyby se časem odhalí, opraví a další generace výpracky doplní a vylepší.

Hodně štěstí a sil do studia anatomie a hlavně se z toho neposrat!
A.

2. úprava - červenec 2023 - oprava chyb + doplnění neuroanatomie a zobrazovacích metod

1.

ANATOMIE POHYBOVÉHO SYSTÉMU

Zdroje: skripta Anatomie pohybového systému od prof. Páče + Anatomie 1 Čihák
Obrázky: atlas Prometheus, Netter, Sobotta, Čihák

ZKOUŠKOVÉ OTÁZKY - ODDÍL A

KOSTI

1. Vertebra – společné znaky obratlů
2. Atlas
3. Axis
4. Vertebrae cervicales
5. Vertebrae thoracicae
6. Vertebrae lumbales
7. Os sacrum et os coccygis
8. Costa et sternum
9. Os occipitale
10. Os sphenoidale
11. Os ethmoidale
12. Os temporale
13. Kanálky v os temporale
14. Os frontale
15. Os parietale
16. Os nasale, os lacrimale, vomer
17. Maxilla
18. Os palatinum
19. Mandibula
20. Os zygomaticum
21. Basis cranii interna – fossa cranii anterior
22. Basis cranii interna – fossa cranii media
23. Basis cranii interna – fossa cranii posterior
24. Orbita – horní a mediální stěna
25. Orbita – dolní a laterální stěna
26. Cavitas nasi ossea – laterální stěna
27. Cavitas nasi ossea – septum nasi, strop a spodina
28. Cavitas nasi ossea – meatus nasi
29. Kostěné ohraničení fossa temporalis
30. Kostěné ohraničení fossa infratemporalis

31. Kostěné ohraničení fossa pterygopalatina
32. Lebka novorozence
33. Clavicula
34. Scapula
35. Humerus
36. Radius
37. Ulna
38. Skelet ruky
39. Os ilium
40. Os pubis
41. Os ischii
42. Femur
43. Tibia
44. Fibula et patella
45. Calcaneus
46. Talus
47. Skelet nohy

KLOUBY

48. Syndesmosis, synchodrosis, synostosis (popis, příklady)
49. Obecný popis kloubu
50. Pomocná kloubní zařízení
51. Art. sphaeroidea (typy, příklady)
52. Art. cylindroidea (typy, příklady)
53. Art. trochlearis (popis, příklad)
54. Art. ellipsoidea et art. sellaris (popis, příklad)
55. Amphiarthrosis et art. plana (popis, příklad)
56. Střední postavení kloubů, klasifikace pohybů
57. Art. temporomandibularis
58. Artt. costovertebrales, pohyby hrudníku
59. Artt. intervertebrales, pohyby páteře
60. Juncturae sternocostales
61. Dlouhé a krátké vazy páteře
62. Art. atlantooccipitalis
63. Artt. atlantoaxialis mediana et laterales
64. Disci intervertebrales, tvar a pohyby páteře
65. Art. sternoclavicularis et art. acromioclavicularis
66. Art. humeri
67. Art. cubiti
68. Art. radiocarpalis;
69. Art. mediocarpalis
70. Art. carpometacarpalis II-V
71. Art. carpometacarpalis pollicis;
72. Art. sacroiliaca a syndesmózy na pánvi
73. Art. coxae
74. Roviny pánevní 1 – aditus et amplitudo pelvis
75. Roviny pánevní 2 – angustia et exitus pelvis
76. Art. genus – styčné plošky; kloubní pouzdro
77. Art. genus – pomocná zařízení kloubní, pohyby
78. Art. et syndesmoses tibiofibularis;
79. Art. talocruralis
80. Art. tarsi transversa (Chopartův kloub)
81. Art. tarsometatarsalis (Lisfrancův kloub)
82. Klenba nožní

SVALY

83. Svaly mimické – svaly klenby lební, svaly nosu
84. Svaly mimické – svaly štěrbiny ústní
85. Svaly mimické – svaly štěrbiny oční et m. buccinator
86. Mm. masticatorii, fascie hlavy
87. M. platysma, m. sternocleidomastoideus, krční fascie
88. Mm. suprahyoidei
89. Mm. infrahyoidei

90. Mm. scaleni et mm. praevertebrales
91. Mm. thoracis – povrchová vrstva (thorakohumerální svaly)
92. Mm. thoracis – hluboké (vlastní) svaly hrudníku
93. Diaphragma
94. Heterochtonní svaly hřbetní – m. trapezius, m. latissimus dorsi
95. Heterochtonní svaly hřbetní – m. levator scapulae, mm. rhomboidei
96. Heterochtonní svaly hřbetní – spinokostální
97. Autochtonní svaly hřbetní – systém spinotransverzální
98. Autochtonní svaly hřbetní – systém spinospinální a sakrospinální
99. Autochtonní svaly hřbetní – systém transverzospinální
100. Mm. nuchae profundi
101. Mm. abdominis – přední skupina
102. Vagina musculi recti abdominis – schéma; linea alba
103. Mm. abdominis – laterální skupina
104. Canalis inguinalis
105. Mm. abdominis – zadní skupina
106. Mm. humeri
107. Mm. brachii – přední skupina
108. Mm. brachii – zadní skupina
109. Mm. antebrachii – přední skupina, povrchová vrstva
110. Mm. antebrachii – přední skupina, prostřední a hluboká vrstva
111. Mm. antebrachii – zadní skupina, povrchová vrstva
112. Mm. antebrachii – zadní skupina, hluboká vrstva
113. Mm. antebrachii – laterální skupina
114. Mm. manus – skupina thenaru
115. Mm. manus – skupina hypothenaru
116. Mm. manus – mm. lumbricales et mm. interossei
117. Mm. coxae – přední skupina
118. Mm. coxae – zadní skupina, povrchová vrstva (mm. glutei)
119. Mm. coxae – zadní skupina, hluboká vrstva (pelvitrochanterické svaly)
120. Mm. femoris – přední skupina
121. Mm. femoris – zadní skupina
122. Mm. femoris – mediální skupina
123. Mm. cruris – přední skupina
124. Mm. cruris – zadní skupina, povrchová vrstva
125. Mm. cruris – zadní skupina, hluboká vrstva
126. Mm. cruris – laterální skupina
127. Mm. pedis – dorsální skupina
128. Mm. pedis – plantární skupina, povrchová vrstva
129. Mm. pedis – plantární skupina, prostřední vrstva
130. Mm. pedis – plantární skupina, hluboká vrstva

1. VERTEBRAE

SPOLEČNÉ ZNAKY OBRATLŮ

PÁTEŘ columna vertebralis

- tvoří osu vzpřímeného těla a zabírá přibližně 35 % tělesné výšky
- je tvořena 33 – 34 obratlovými základy
- u dospělého je tvořena pouze z 24 volných obratlů, křížové a kostrční obratle srůstají

- **C_1 – C_7** krční obratle, **vertebrae cervicales**
- **Th_1 – Th_{12}** hrudní obratle, **vertebrae thoracicae**
- **L_1 – L_5** bederní obratle, **vertebrae lumbales**
- **S_1 – S_5** křížové obratle, **vertebrae sacrales**
- **Co_1 – Co_{4-5}** kostrční obratle, **vertebrae coccygeae**

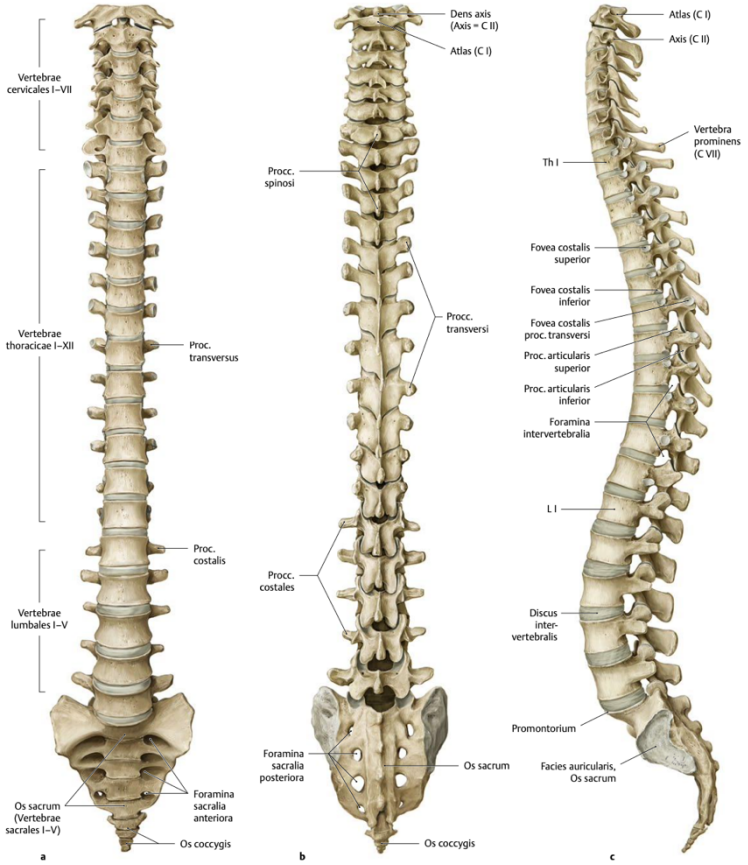

OBECNÁ STRUKTURA

- **corpus vertebrae**
- facies terminalis superior et inferior
- **arcus vertebrae** – začíná zuženou částí – **pediculus**, na ní **incisura vertebralis sup. et inf.** (společně ohraničují **foramen intervertebrale** – prostup pro míšní nerv)
- **foramen vertebrae, canalis vertebralis** – prostup pro míchu
- **processus spinosus** – trnový výběžek, nepárový, směřuje dorzálně
- **processus transversi** – párové
- **processus articulares superiores et inferiores**



2. ATLAS

- nosič, C_1
- nemá obratlové tělo, skládá se ze dvou oblouků: **arcus anterior et posterior atlantis**
- kloubně se spojuje s C_2 a lebkou
- **tuberculum anterius**
- **fovea dentis** – skloubení s dnes axis
- **tuberculum posterius** – místo proc. spinosus
- **massae laterales**
- **facies** (foveae) **articulares superiores** – skloubení s condyli occipitales
- **facies** (foveae) **articulares inferiores** – skloubení s C_2
- **processus transversi**
- **foramen processus transversi** – od něj sulcus arteriae vertebralis
- tuberculum ligamenti transversi atlantis

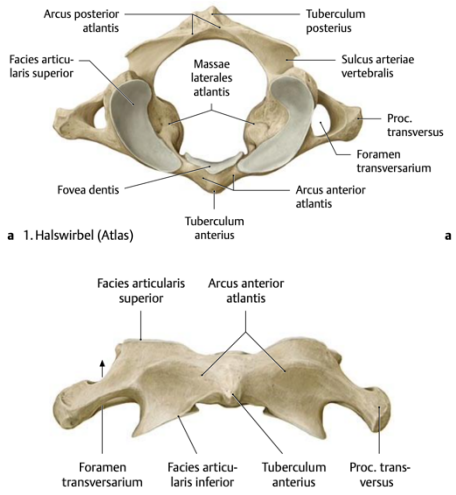

3. AXIS

- čepovec, C_2
- vysoké tělo zakončené jako **dens axis**
- na dens axis je **facies articularis anterior** v kontaktu s fovea dentis atlantis a **facies articularis posterior** je v kontaktu s lig. transversum atlantis
- pediculy jsou silné a na jejich horních plochách jsou okrouhlé facies articulares superiores axis
- tělo má vyšší ve srovnání s jinými krčními, nese celou hmotnost hlavy
- při úrazech se zlomený dens axis může natlačit do páteřního kanálu a způsobit fatální poškození míchy



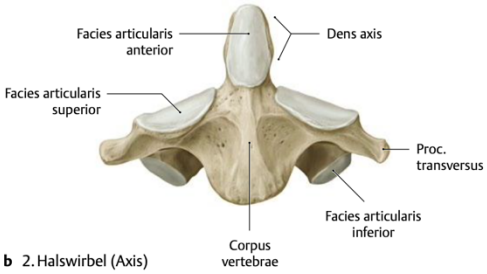

b 2. Halswirbel (Axis)

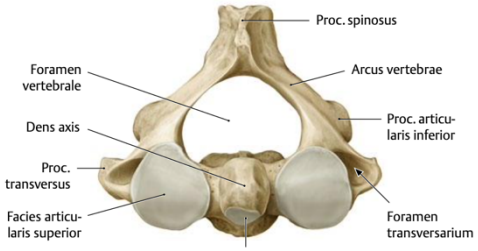

b 2. Halswirbel (Axis)

4. VERTEBRAE CERVICALES

- ze všech obratlů mají nejmenší těla
- celkově je krční páteř prohnutá dopředu a tvoří krční lordózu
- **uncus verterbrae / processus uncinatus** prohlubuje facies terminalis sup.
- **foramen vertebrae** ve tvaru trojúhelníku
- **processus spinosi** jsou krátké, s výjimkou C_2 a C_7 rozvidlené, u C_1 chybí úplně - tuberculum ant. et post.
- **processus transversi** mají **foramen processus transversi**, kterým prochází arteria vertebralis (C_6 - C_1) a vena vertebralis (C_1 - C_7)
- dále nesou **tuberculum anterius** (zakrnělé krční žebro) **et posterius,** mezi nimi vznikají na kraniální ploše **sulcus nervi spinalis**
- na 6. krčním obratli je velké tuberculum anterius - **tuberculum caroticum**, kde lze tlakem zastavit tok krve v a. carotis communis
- 7. krční obratel, **vertebra prominens**, nese nápadný processus spinosus, lze snadno vyhmatat, podle něj se počítají obratle.

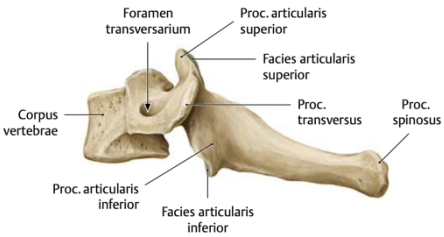

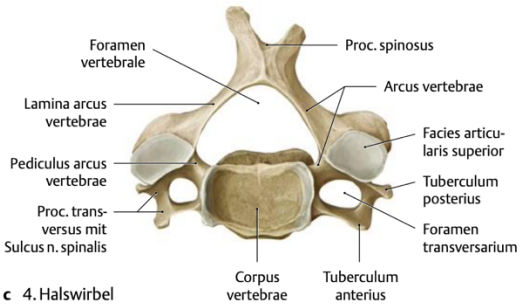

c 4. Halswirbel

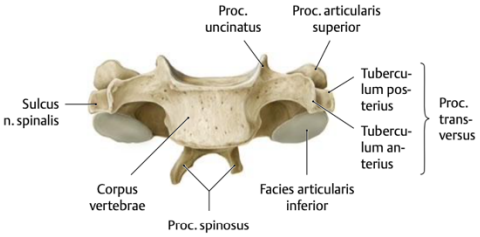

5. VERTEBRAE THORACICAE

- obratlová těla se kaudálním směrem zvětšují
- vytváří hrudní kyfózu - prohnutí dozadu
- **foveae costales** - po bocích těla, vždy jedna kraniální a jedna kaudální kromě Th_{10} - Th_{12}, kde je jen jedna
- **fovea costalis processus transversi** - kloubní plocha pro skloubení s facies articularis tuberculi costae
- processus spinosi jsou dlouhé, směřují střechovitě šikmo dolů, u kaudálních obratlů jsou kratší a směřují rovně dozadu
- **processus articulares superiores** mají kloubní plošku na dorzální straně

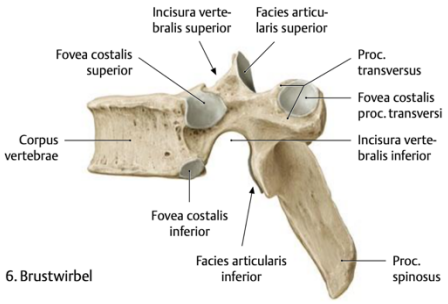

6. Brustwirbel

- **processus articulares inferiores** mají kloubní plošku na ventrální straně
- Th_1 má **uncus corporis vertebrae**
- na ventrální straně 3. - 7. obratle se otiskuje aorta - impressio aortica / aortae
- u Th_{11} a Th_{12} chybí fovea costalis processus transversi
- Th_{12} má vzhledem ke skloubení s L_1 processus articulares inferiores s kloubními ploškami v sagitální rovině

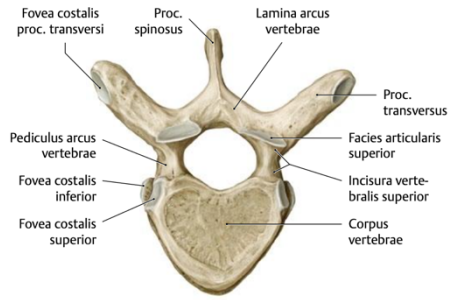

6. VERTEBRAE LUMBALES

- mají velká, široká, silná těla ledvinovitého tvaru
- po obvodu těla na terminálních plochách jsou patrné prstencové vyvýšeniny - **epiphysis anularis**
- masivní pedikly
- silné, široké, destičkovité **processus spinosi**
- **processus articulares** jsou orientované do sagitální roviny, facies articulares superiores směřují mediálně, facies articulares inferiores směřují laterálně
- **processus costarii** jsou redukovaná žebra, směřují transverzálně
- původní processus transversi jsou značně redukované a rozštěpené do dvou menších hrbolků
- při zadním okraji processus costarii leží **processus accesorius**
- při zadním okraji processus articularis superior odstupuje **processus mammilaris**

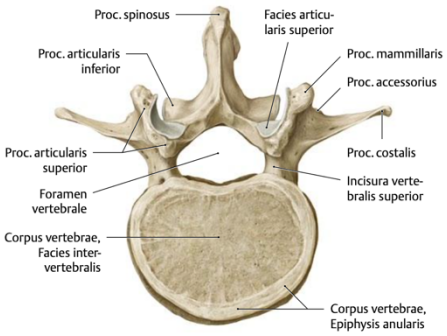

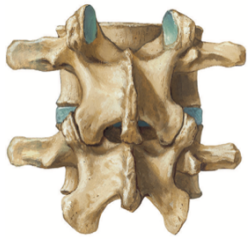

7. OS SACRUM, OS COCCYGIS

- vzniká srůstem pěti křížových obratlů = synostosis
- **basis ossis sacri** - kraniální část, **promontorium**
- **apex ossis sacri** - kaudální část
- **canalis sacralis, hiatus canalis sacralis**
- facies pelvina - **lineae transversae** (hranice původních obratlů)
- facies dorsalis - konvexní
- pars lateralis - **facies auricularis**
- **tuberositas sacralis** - pro vazy art. sacroiliaca
- **foramina sacralia pelvina et dorsalia** (seu anteriora et posteriora)
- **crista sacralis mediana** (processus spinosi)
- **crista sacralis medialis** (processus articulares), kaudálně končí jako **cornua sacralia**
- **crista sacralis laterialis** (processus transversi)
- **os coccygis** vzniká srůstem 4-5 kostrčních obratlů
- **cornua coccygea, apex ossis coccygis**

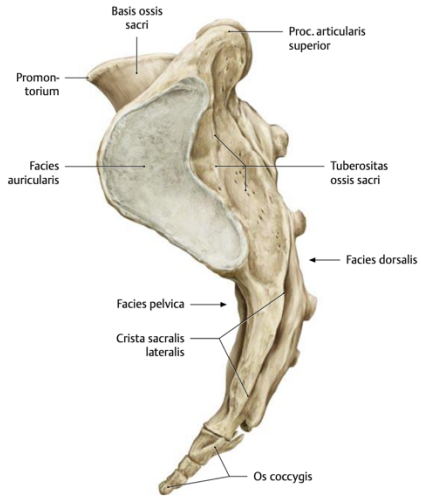

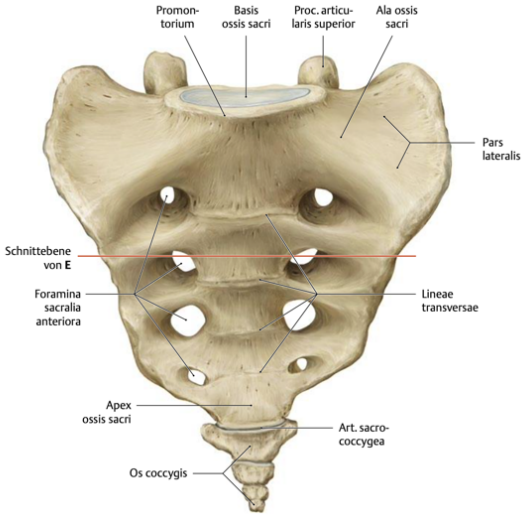

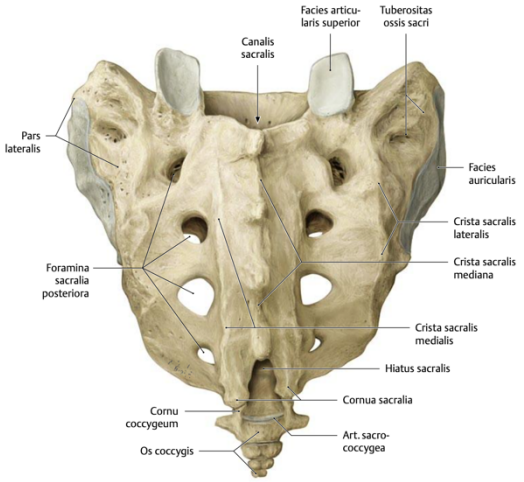

8. COSTAE, STERNUM

ŽEBRA

- žebra jsou obloukovitě zahnuté, oploštělé kosti, které spolu se sternem vytváří hrudník (thorax)
- os costale, cartilago costalis
  - **costae verae** (pravá žebra) - 1. - 7. pár, přímý kloubní spoj se sternem
  - **costae spuriae** (nepravá žebra) - 8. - 10. pár, chrupavky se spojují s předchozími žebry
  - **costae fluctuantes** (volná žebra) - 11. a 12. pár, ventrální konce volně mezi břišními svaly
- **corpus costae, angulus costae, sulcus costae, crista costae**
- **caput costae, crista capitis costae** rozděluje facies articularis capitis costae na dvě části pro dva sousední hrudní obratle
- **collum costae, tuberculum costae, facies articularis tuberculi costae** pro skloubení s fovea costalis processus transversi
- **costa prima** - **sulcus a. subclaviae**, před a za žlábkem je **tuberculum musculi scaleni anterioris et tuberculum m. scaleni medii**
- první žebro leží pod claviculou, nelze vyhmatat, první hmatatelné je až druhé žebro
- **costa secunda** - **tuberculum musculi scaleni posterioris, tuberositas musculi serrati anterioris**
- 11. a 12. nemají tuberculum costae

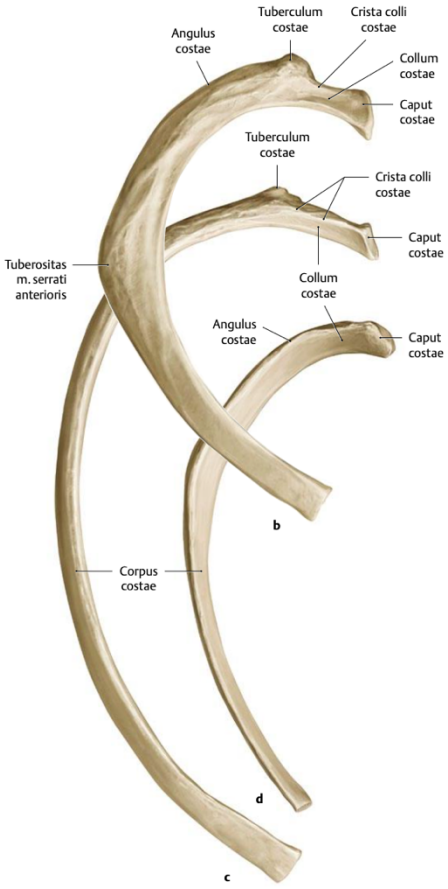

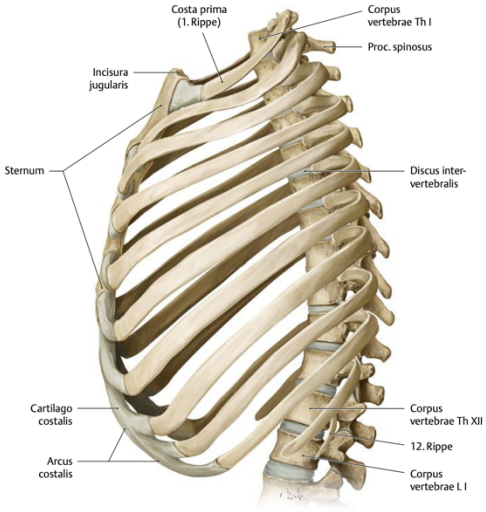

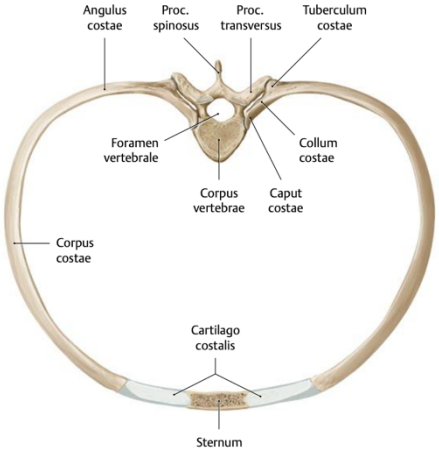

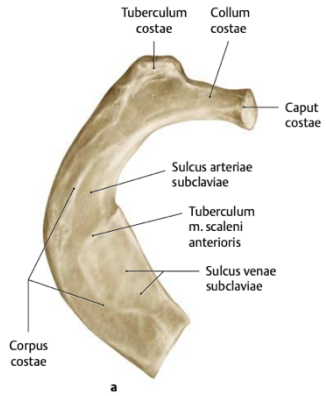

STERNUM

- plochá kost na ventrální straně hrudníku
- **manubrium sterni** - incisura jugularis, incisura clavicularis, incisura costalis (1. žebro)
- **angulus sterni**, incisura costalis (2. žebro), synchondrosis manubriosternalis
- **corpus sterni** - incisurae costales
- **processus xiphoideus**, synchondrosis xiphisternalis

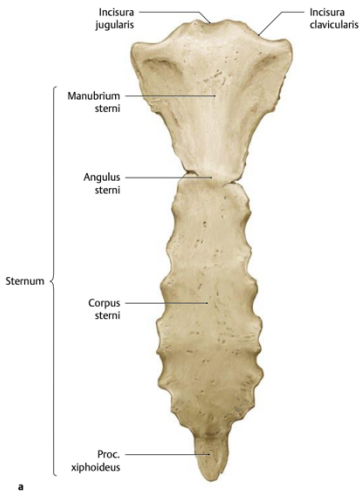

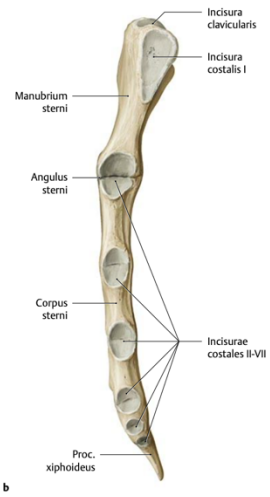



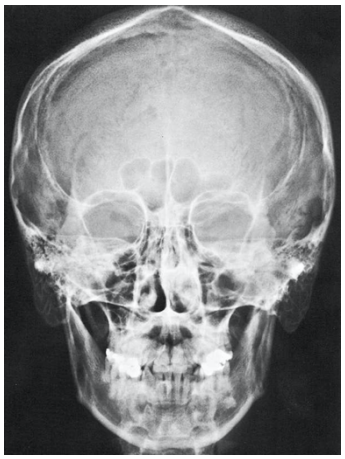

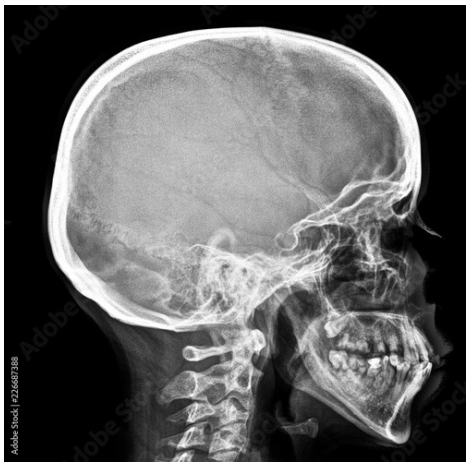

9. OS OCCIPITALE

– tvoří podklad týlu a slouží pro úpony šíjových svalů

- **pars basilaris** - spojuje os occipitale s os sphenoidale - synostosis sphenooccipitalis (do 20 let synchondrosis), **clivus** - na něm leží mozkový kmen
  – na spodní straně je **tuberculum pharyngeum**, kam se připojuje raphe pharyngis
- **partes laterales** - na spodní straně **condyli occipitales**
  – canalis nervi hypoglossi (XII. HN), canalis condylaris - žilní spojky, fossa condylaris
  – **incisura jugularis** (ohraničení foramen jugulare pro v. jugularis interna a IX., X., XI. HN)
  – **processus jugularis** − výběžek z pars lateralis za incisura jugularis, odpovídá processus transversi obratle
  – processus intrajugularis − rozděluje foramen jugulare na ventromediální a dorsolaterální část
- **squama ossis occipitalis**
  – vnější plocha: **protuberantia occipitalis externa**, **crista occipitalis externa, linea nuchae suprema, superior et inferior**
  – vnitřní plocha: **fossae cerebrales, fossae cerebellares, sulcus sinus transversi, crista occipitalis interna, sulcus sinus sagittalis superioris, protuberantia occipitalis interna, eminentia cruciformis**

– **foramen magnum** (prodloužená mícha)

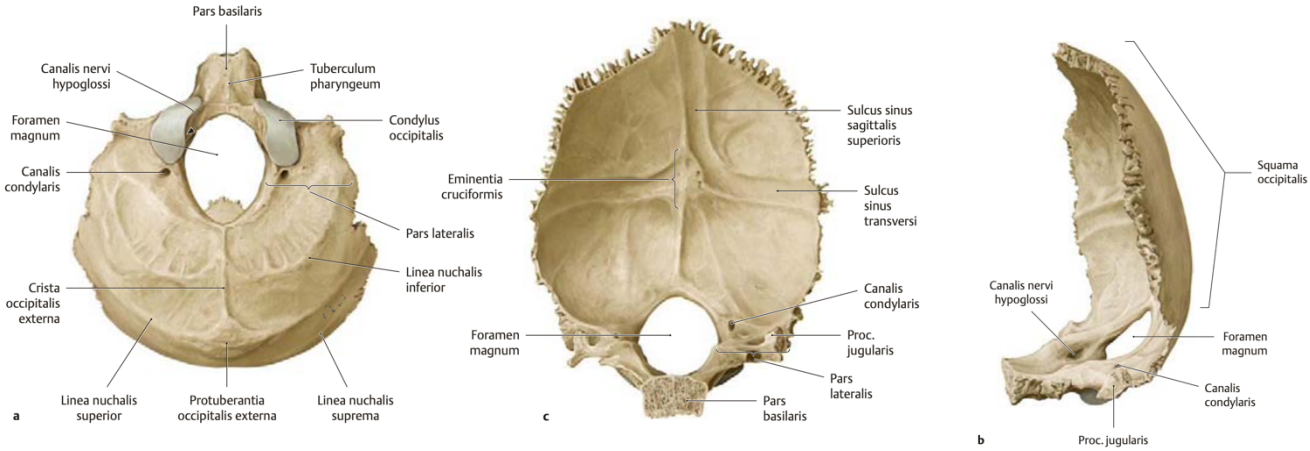

10. OS SPHENOIDALE

– **corpus, alae majores, alae minores, processus pterygoidei**
– impressiones gyrorum, sulci arteriosi, juga cerebralia

- **corpus** obsahuje **sinus sphenoidalis** (septum sinuum sphenoidalium), na přední straně apertura sinus sphenoidalis)
  – **crista sphenoidalis** - na přední straně, srůstá s lamina perpendicularis ossis ethmoidalis
  – **rostrum sphenoidale** - na spodní straně, nasedají na něj alae vomeris
  – na horní straně se spojuje s lamina cribrosa ossis ethmoidalis - sutura sphenoethmoidalis
  – **sulcus praechiasmaticus** - chiasma nervorum opticorum
  – **sella turcica** - vepředu **tuberculum sellae**, processus clinoideus medius, **fossa hypophysialis**, **dorsum sellae**, processus clinoidei posteriores**, sulcus caroticus**, lingula sphenoidalis

- **alae minores** - mediální okraj srůstá s tělem klínové kosti, přední okraj s lamina cribrosa ossis ethmoidalis, laterální okraj s pars orbitalis ossis frontalis, zadní okraj ohraničuje **fissura orbitalis superior**, mezi pravým a levým ala minor je planum seu jugum sphenoidale
  - dorzomediálně vybíhají v processus clinoidei anteriores, pod nimi v místě odstupu malých křídel od těla je **canalis opticus** (n. opticus, a. ophtalmica)

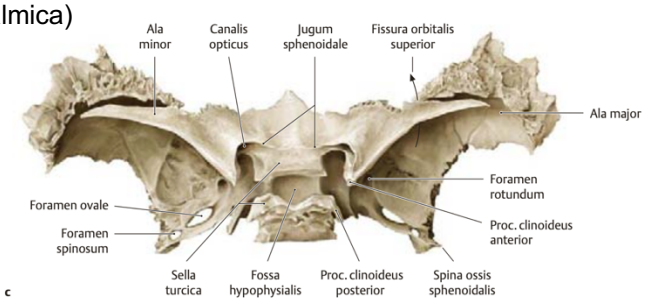

- **alae majores**
  - facies cerebralis
  - facies orbitalis - laterální stěna očnice
  - facies maxillaris - ohraničuje fossa pterygopalatina, foramen rotundum
  - facies temporalis - fossa temporalis
  - facies infratemporalis - fossa infratemporalis, hranice crista infratemporalis, **spina ossis sphenoidalis** - lig. sphenomandibulare
  - s pyramidou tvoří štěrbinu fissura sphenopetrosa, která přechází do foramen lacerum (synchondrosis sphenopetrosa, fibrocartilago basilaris)
  - ohraničuje fissura orbitalis superior (s ala minor) a fissura orbitalis inferior (s facies orbitalis maxillae) - průchod pro a. et v. infraorbitalis, n. zygomaticus, n. infraorbitalis, rami orbitales ganglii pterygopalatini, v. ophtalmica inferior
  - **foramen rotundum** (n. maxillaris), do fossa pterygopalatina
  - **foramen ovale** (n. mandibularis), do fossa infratemporalis
  - **foramen spinosum** (a. et v. meningea media), u spina sphenoidalis do fossa infratemporalis
- **processus pterygoideus** - při odstupu canalis pterygoideus, vede do fossa pterygopalatina (a. et n. canalis pterygodei)
  - **lamina medialis et lateralis processus pterygoidei**, mezi nimi fossa pterygoidea a incisura pterygoidea, do níž se vkládá processus pyramidalis ossis palatini
  - fossa scaphoidea - dorzokraniální okraj lamina medialis při odstupu z těla
  - **hamulus pterygoideus** - konec lamina medialis

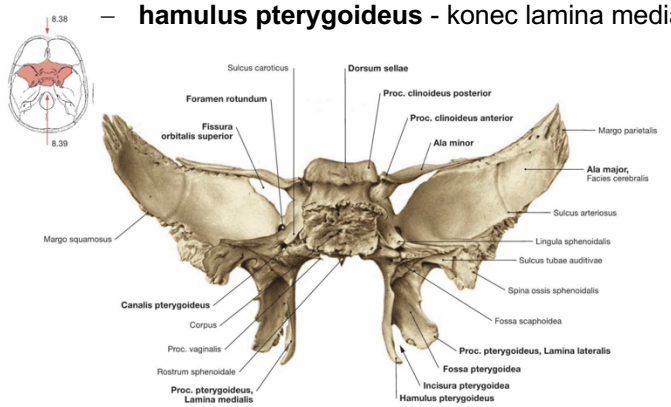

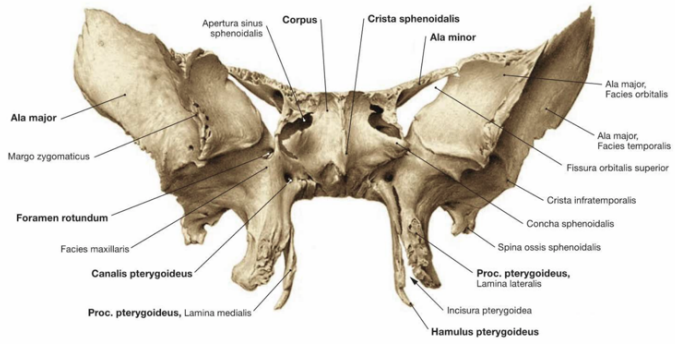

11. OS ETHMOIDALE

- je nepárová kost vsazená mezi očnicemi, patří do neurocrania i do splanchnocrania
- **lamina perpendicularis** - vertikální ploténka, tvoří část septum nasi osseum, do přední jámy lební vybíhá jako **crista galli**, kam se upíná tvrdá mozková plena, před ní foramen caecum
- **lamina cribrosa** - dírkovaná ploténka ve stropu dutiny nosní, přes kterou prochází vlákna čichového nervu
- **labyrinthus ethmoidalis** - systém dutinek v laterální stěně nosní dutiny - **cellulae ethmoidales** (podle dr. Hradilové je jich přesně 3 až 18), největší je **bulla ethmoidalis**

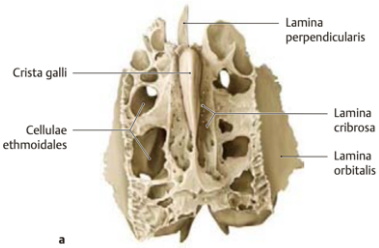

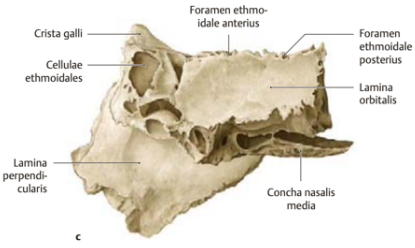

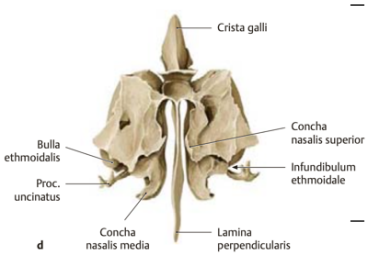

  - na mediální straně labyrintu vystupují **concha nasalis superior et media**, concha nasalis media se přikládá ke crista ethmoidalis maxillae et ossis palatini, na dorzální straně vybíhá v **processus uncinatus**, který se podílí na ohraničení hiatus maxillaris.
- **lamina orbitalis** (papiracea) - mezi mediální stěnou očnice a labyrintem, při jejím předním okraji je foramen ethmoidale anterius et posterius.

12. OS TEMPORALE

- **pars petrosa, os petrosum, pyramis**
  - **facies anterior pyramidis** - do střední jámy lební
    - na hrotu pyramidy, **apex pyramidis**, je jamka pro ganglion trigeminale - **impressio trigemini**
    - uprostřed prochází dva žlábky a otvory - **sulcus nervi petrosi majoris et minoris** / hiatus canalis nervi petrosi majoris et minoris (minor laterálně, major mediálně)
    - v dorzální části **eminentia arcuata** (průběh předního polokruhovitého kanálku)
    - **tegmen tympani** (strop středoušní dutiny)
    - při hrotu se otevírá **canalis caroticus** (apertura interna canalis carotici)
  - **facies posterior pyramidis** - do zadní jámy lební, je oddělena od střední jámy hranou - margo superior pyramidis - sulcus sinus petrosi superioris

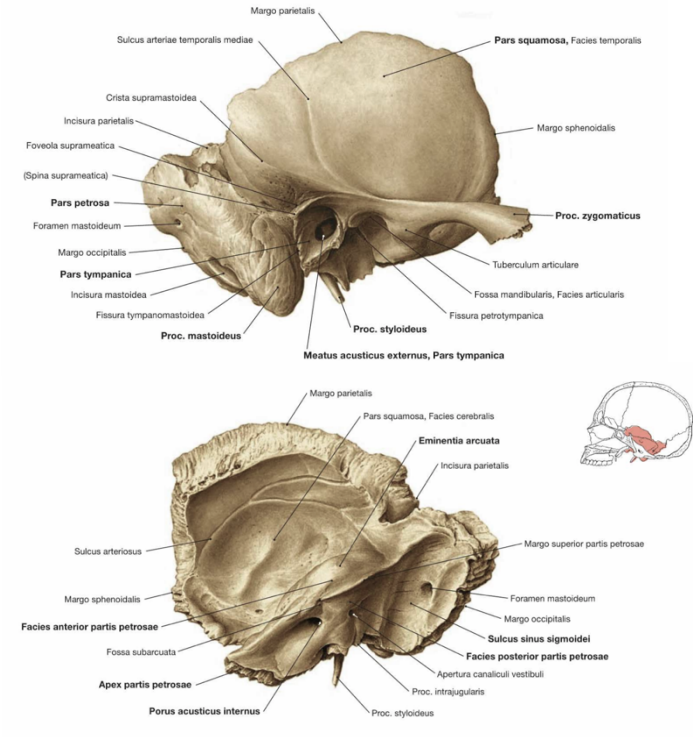

  - **porus acusticus internus**, pokračuje jako slepý meatus acusticus internus, dno je fundus meatus acustici interni, fundus dělí crista transversa na horní a dolní polovinu (v horním ventrálním kvadrantu je vchod do canalis nervi facialis, ve zbylých částech prochází vlákna n. vestibulocochlearis)
  - **apertura canaliculi vestibuli** seu apertura externa aqueductus vestibuli - vyústění ductus endolymphaticus blanitého labyrintu, v těsné blízkosti fossa subarcuata
  - na kaudálním okraji sulcus sinus petrosi inferioris
  - pod porus acusticus internus je **apertura externa canaliculi cochleae**
  - **incisura jugularis** - foramen jugulare

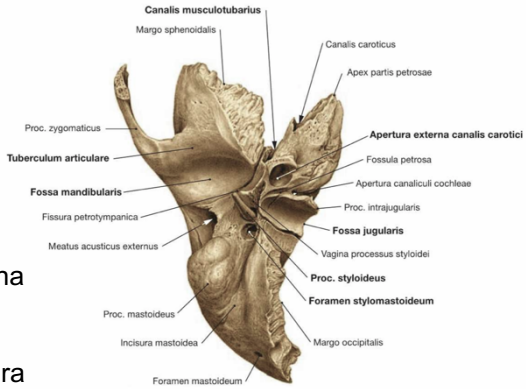

  - **facies inferior pyramidis** - obrácena na basis cranii externa
    - **apertura externa canalis carotici**
    - **fossa jugularis** - vstup do canaliculus mastoideus
    - **fossula petrosa** - na rozmezí těchto útvarů, apertura externa canaliculi tympanici
    - **processus styloideus** - lig. stylomandibulare, lig. stylohyoideum, m. stylohyoideus, m. styloglossus
    - **foramen stylomastoideum** - konec canalis nervi facialis, a. et v. stylomastoidea
  - **facies ventrobasalis** - nehledat na kosti, je vevnitř v uchu

- **pars squamosa, squama ossis temporalis**
  - **processus zygomaticus** - arcus zygomaticus, crista supramastoidea, spina suprameatum
  - **fossa mandibularis** - pro skloubení s caput mandibulae, **tuberculum articulare**
- **pars mastoidea**
  - margo occipitalis se spojuje se squama ossis occipitalis = sutura occipitomastoidea, **foramen mastoideum** (emissarium mastoideum)
  - margo tympanicus - fissura tympanomastoidea
  - **processus mastoideus** - cellulae mastoideae
  - **sulcus sinus sigmoidei** - pokračování sulcus sinus transversi ossis occipitalis a směřuje k foramen jugulare
- **pars tympanica** - připojená k pars petrosa et pars squamosa ossis temporalis
  - ohraničuje zevní zvukovod, horní část není uzavřena - **incisura tympanica**
  - **sulcus tympanicus** - bubínek
  - **fissura petrotympanica** - prostup pro větev nervus facialis - chorda tympani
  - **fissura tympanomastoidea**

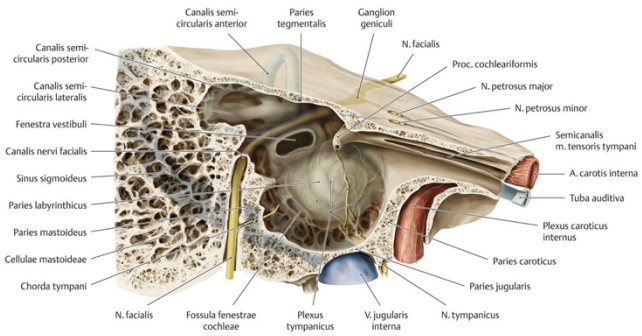

13. KANÁLKY V OS TEMPORALE

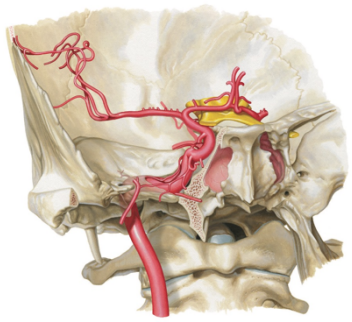

- **canalis caroticus**
  - začíná na facies inferior pyramidis jako **apertura externa canalis carotici** a otvírá se na apex pyramidis jako **apertura interna canalis carotici**
  - vzestupná část probíhá před bubínkovou dutinou a vrcholem hlemýždě (paries caroticus cavitatis tympanicae)
  - odstupují z něj **canaliculi caroticotympanici**
  - vstup pro **arteria carotis interna** do lebky

- **canalis nervi facialis**
  - nervus facialis (VII. HN), a. et v. stylomastoidea
  - začíná v area nervi facialis ve **fundus meatus acustici interni** a probíhá ventrolaterálním směrem, kolmo na podélnou osu pyramidy až k **hiatus canalis nervi petrosi majoris** - geniculum canalis facialis (ganglion geniculi)
  - poté jde dozrolaterálně, rovnoběžně s osou pyramidy, po mediální straně bubínkové dutiny a podmiňuje zde prominentia canalis nervi facialis
  - poté sestupuje dolů po zadní straně bubínkové dutiny na facies inferior pyramidis do **foramen stylomastoideum**

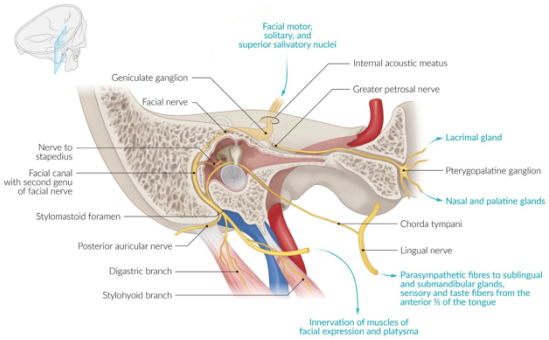

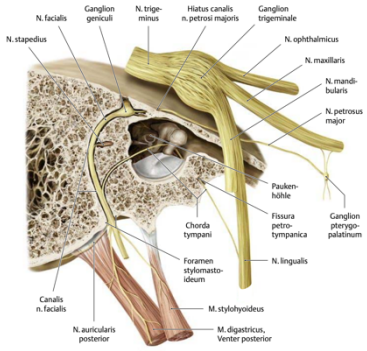

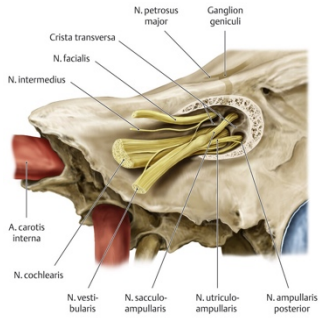

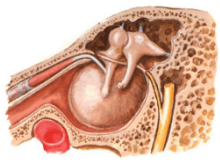

- **canaliculus chordae tympani**
  - chorda tympani - větev n. facialis
  - kanálek odstupující z poslední části canalis nervi facialis
  - vystupuje skrze fissura petrotympanica do fossa infratemporalis

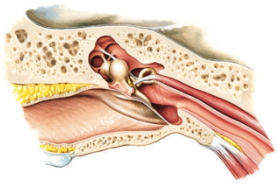

- **canalis musculotubarius**
  - začíná na zevní straně ve fissura petrosquamosa
  - septum canalis musculotubarii rozděluje kanálek na semicanalis musculi tensoris tympani a semicanalis tubae auditivae
  - spoluvytváří stěnu sluchové trubice (processus cochleariformis)

- **canaliculus mastoideus**
  - r. auricularis n. vagi
  - začíná na přední stěně foramen jugulare, z lebky vystupuje skrze fissura tympanomastoidea

- **canaliculus tympanicus**
  - přes apertura externa canaliculi tympanici (fossula petrosa) se n. tympanicus (větev IX. HN) dostává do středoušní dutiny
  - po spojení s dalšími nervovými vlákny vystupuje na facies anterior pyramidis jako n. petrosus minor v hiatus n. petrosi minoris.

- **canaliculus (aquaeductus) vestibuli**
  - kanálek spojující nitroušní labyrint se subarachnoideálním prostorem lebky
  - začíná ve vnitřním uchu a otvírá se štěrbinovitým ústím (apertura externa canaliculi seu aquaeductus vestibuli) na facies posterior pyramidy (fossa subarcuata)
  - obsahuje blanitý ductus endolymphaticus

- **canaliculus cochleae**
  - kanálek spojující nitroušní labyrint se subarachnoideálním prostorem lebky
  - začíná ve vnitřním uchu a otvírá se trojúhelníkovitým ústím (apertura externa canaliculi cochleae) pod porus acusticus internus na crista inferior pyramidy

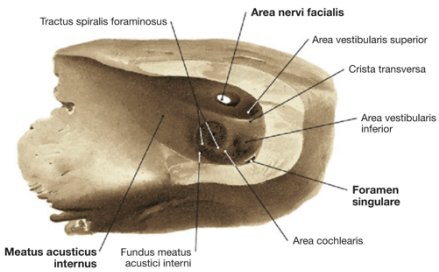

fundus meatus acustici interni !!!

14. OS FRONTALE

- tvoří podklad čela a stropu očnice
- **squama frontalis** - **tubera frontalia**
- **margo supraorbitalis** - na horním okraji očnice, mediálně **incisura frontalis** nebo foramen frontale, laterálně **incisura supraorbitalis** případně foramen supraorbitale, které slouží pro prostupy větví n. ophtalmicus (1. větev n. trigeminus).
- nadočnicové oblouky - **arcus superciliares**, mezi nimi antropometrický bod - **glabella**.
- endokraniální plocha (facies interna) - **sulcus sinus sagittalis superioris**, po stranách **foveolae granulares**, do kterých se vychlipují výběžky měkké pleny mozkové (granulationes arachnoidales), směrem dopředu přechází v **crista frontalis**, na kterou se připojuje řasa tvrdé pleny mozkové - falx cerebri, zakončuje se u foramen caecum
- impressiones gyrorum, juga cerebralia, sulci arteriosi
- margo parietalis - sutura coronalis
- **processus zygomaticus** - **linea temporalis**, ohraničuje shora fossa temporalis
- **partes orbitales** - tvoří přední část stropu očnic.
- **fossa glandulae lacrimalis** - lat., **fovea trochlearis** - med., v ní je upevněna chrupavčitá kladka (kolem ní zahýbá šlacha horního šikmého očního svalu)
- **pars nasalis** - je spojena s čichovou kostí, nosními kostmi a horní čelistí, uvnitř je párová čelní dutina (**sinus frontalis**) - septum sinuum frontalium, vyúsťuje přes apertura sinus frontalis do středního průchodu nosní dutiny
- incisura ethmoidalis
- osifikuje ze dvou částí, může persistovat **sutura metopica** (sutura supranasalis v místě glabely)

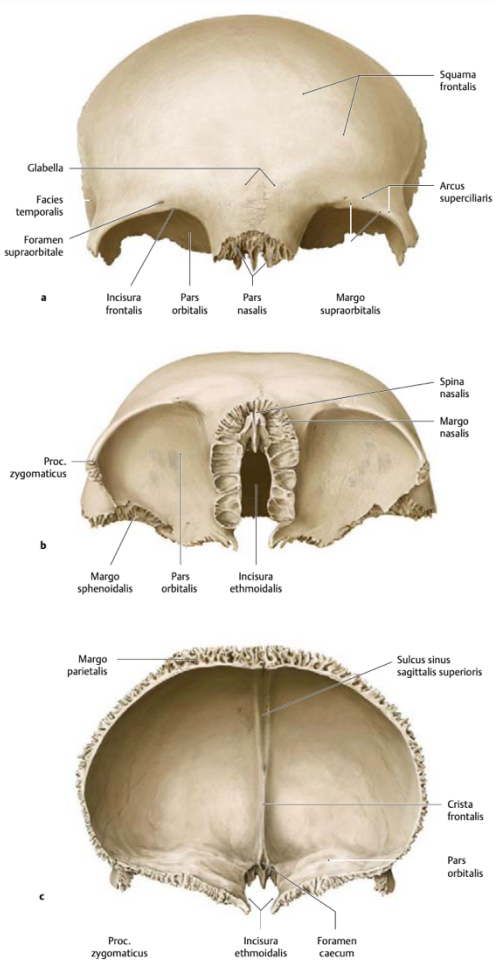

15. OS PARIETALE

- tvoří hlavní podklad lebeční klenby - calva cranii
- ventrálně **sutura coronalis**, dorzálně **sutura lambdoidea** a laterokaudálně **sutura squamosa**
- obě temenní kosti jsou spojeny šípovým švem - **sutura sagittalis**, variabilní foramen parietale (emissarium parietale)
- **margo frontalis, squamosus, sagittalis, occipitalis**
- **angulus frontalis, occipitalis, mastoideus, sphenoidalis**
- **tubera parietalia** (centra osifikace kosti),
- **linea temporalis superior et inferior** - dvě drsné čáry pro úpon fascie a svalových snopců spánkového svalu
- **sulcus sinus sagittalis superioris**, foveolae granulares.
- **sulci arteriae meningeae mediae**
- **sulcus sinus sigmoidei** - v oblasti angulus mastoideus, pokračování sulcus sinus transversi

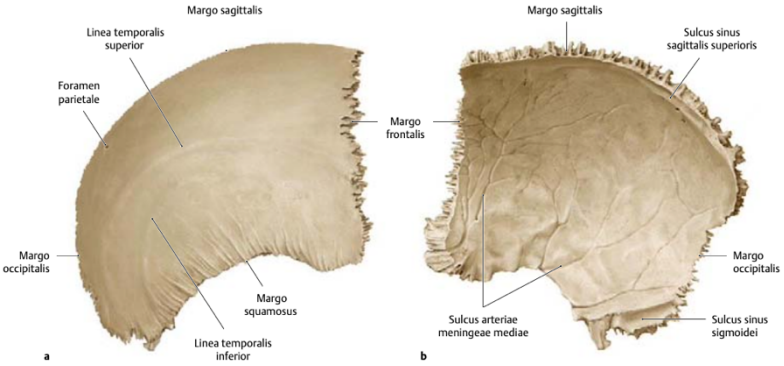

16. OS NASALE, OS LACRIMALE, VOMER

OS NASALE

- obě kosti tvoří podklad nosního kořene
- spojují se švy s čelní kostí, s čelními výběžky horních čelistí a navzájem ve střední rovině v **sutura internasalis**
- dolní okraj je u živého podložen chrupavkou
- na dorzální straně **sulcus ethmoidalis** (n. ethmoidalis anterior)

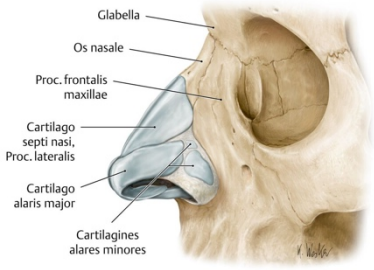

OS LACRIMALE

- mezi frontálním výběžkem maxily a lamina orbitalis čichové kosti, doplňuje mediální stěnu očnice
- vnitřní plocha se přikládá k předním cellulae ethmoidales
- **crista lacrimalis posterior**, ventrálně od ní sulcus lacrimalis, rozšiřující se ve f**ossa sacci lacrimalis**, **canalis nasolacrimalis**, kterým se odvádějí slzy do dolního průchodu nosní dutiny
- **hamulus lacrimalis** - do incisura lacrimalis maxillae a spojuje se s processus lacrimalis dolní skořepy

VOMER

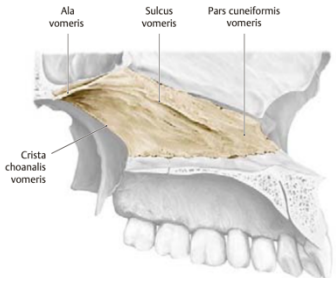

- dorzokaudální část kostěného nosního septa
- kraniální okraj přisedá prostřednictvím **alae vomeris** na rostrum sphenoidale
- kaudální konec se přikládá na crista nasalis na tvrdém patře
- ventrokraniálně je vomer spojen lamina perpendicularis ossis ethmoidalis
- zadní okraj vomeru ohraničuje choany - crista choanalis

17. MAXILLA

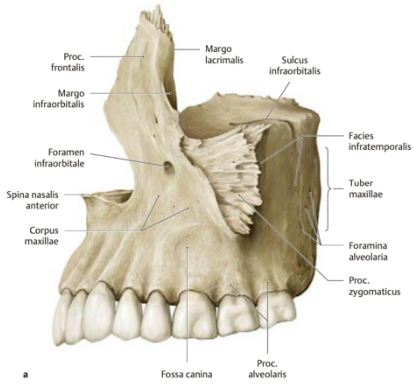

- **corpus maxillae**
  - **facies orbitalis** - vytváří dno očnice, **sulcus infraorbitalis, canalis infraorbitalis**
  - **facies anterior - foramen infraorbitale**, v průběhu infraorbitálního kanálku odstupují ke kořenům předních zubů canales alveolares anteriores, **fossa canina, crista infrazygomatica** (od okraje lícního výběžku k alveolu 1. stoličky), mediálně končí přední plocha jako **incisura nasalis**, ohraničující **apertura piriformis nasi**, ve střední čáře (nad kořeny řezáků) vybíhá v **spina nasalis anterior**
  - **facies infratemporalis - tuber maxillae**, canales alveolares posteriores
  - **facies nasalis** - hiatus sinus maxillaris,
  - **sinus maxillaris**

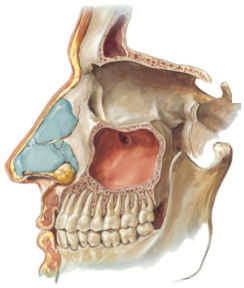

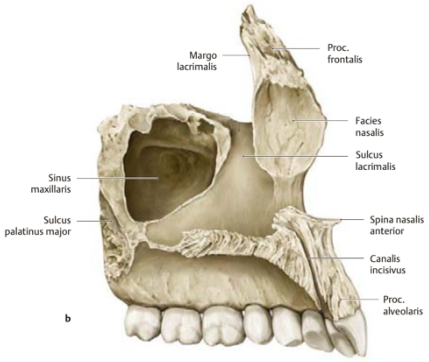

- **processus frontalis** - crista lacrimalis anterior, na vnitřní straně crista ethmoidalis (concha nasalis med.) a crista conchalis (concha nasalis inf.)
- **processus zygomaticus** - crista infrazygomatica
- **processus alveolaris** - juga alveolaria, alveoli dentales, septa interalveolaria, u vícekořenových zubů septa interradicularia seu intraalveolaria
- **processus palatinus** - palatum durum, sutura palatina mediana, **torus palatinus**, foramen incisivum (n. nasopalatinus)
- **praemaxilla, os incisivum** - samostatná osifikace, šev mezi I_2 a C, canalis incisivus - pozůstatek organon vomeronasale seu Jacobsoni

18. OS PALATINUM

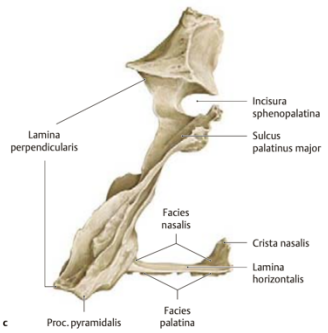

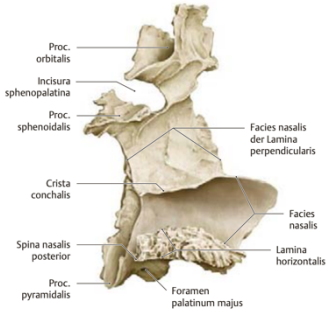

- párová kost tvořící dorzální části tvrdého patra a doplnění laterální stěny nosní dutiny, má tvar písmene L
- **lamina horizontalis** - sutura palatina transversa, **crista nasalis, spina nasalis posterior**
- foramen palatinum majus, foramina palatina minora
- **processus pyramidalis** - vyplňuje incisura pterygoidea ossis sphenoidalis
- **lamina perpendicularis** - překrývá zadní okraj hiatus sinus maxillaris, tvoří mediální stěnu fossa pterygopalatina
- na vnitřní (nosní) straně - crista ethmoidalis a crista conchalis

– **processus orbitalis et sphenoidalis**, mezi nimi vzniká incisura sphenopalatina, po připojení k okolním kostem vzniká **foramen sphenopalatinum**, kterým komunikuje nosní dutina s fossa pterygopalatina

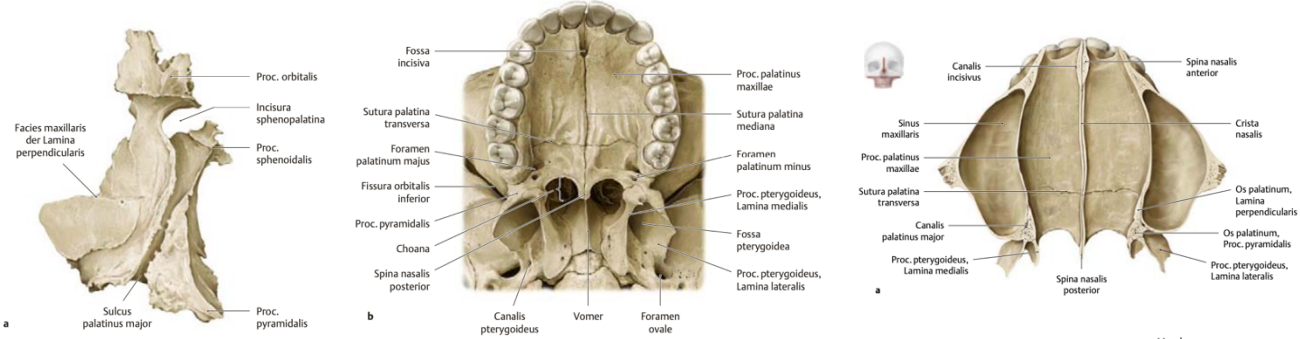

19. MANDIBULA

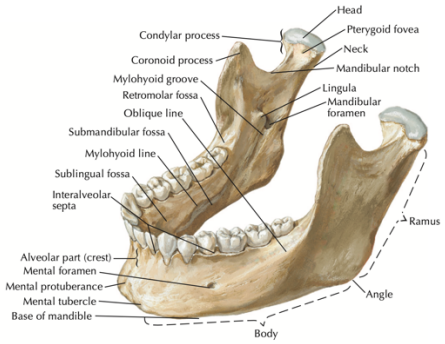

– s kostrou lebky se spojuje pouze kloubně v čelistním kloubu - **articulatio temporomandibularis**
– **corpus mandibulae, ramus mandibulae, angulus mandibulae**
– **trigonum mandibulae, protuberantia mentalis, tuberculum mentale** - vnější plocha ve střední rovině
– **spina mentalis** (m. genioglossus a m. geniohyoideus), laterokaudálně je **fossa digastrica** (m. digastricus) - vnitřní plocha
– **processus alveolaris**, alveoli dentales, juga alveolaria, septa interalveolaria, septa intraalveolaria (interradicularia)
– **linea mylohyoidea**, nad ní **fovea sublinqualis**, pod ní **fovea submandibularis** pro stejnojmenné slinné žlázy
– **foramen mentale** - **canalis mandibulae** (pod P2)
– **ramus mandibulae, processus coronoideus** (m. temporalis), **processus condylaris**
– **caput mandibulae, collum mandibulae, fovea pterygoidea** (m. pterygoideus lateralis), **incisura mandibulae**
– **linea obliqua** (m. temporalis), **crista buccinatoria** - směřuje na vnitřní stranu alveolárního výběžku, mezi oběma hranami leží za poslední stoličkou **trigonum retromolare**
– **foramen mandibulae** - z ventrální strany ohraničeno pomocí **lingula mandibulae** (lig. sphenomandibulare), šikmo vpřed vybíhá **sulcus mylohyoideus** (n. mylohyoideus)
– zevně **- tuberositas masseterica** (m. masseter), zevnitř - **tuberositas pterygoidea** (m. pterygoideus medialis)

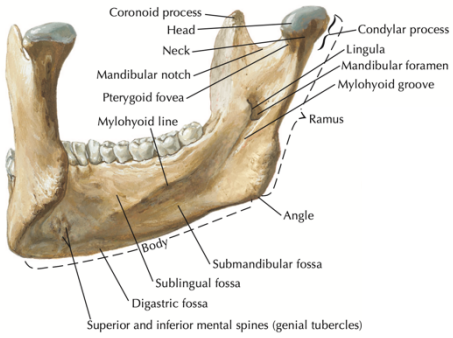

20. OS ZYGOMATICUM

– párová kost, podílí se na ohraničení dna a laterální stěny očnice.
– **corpus ossis zygomatici** - facies orbitalis, lateralis (malaris) et facies temporalis
– **foramen zygomaticoorbitale** (n. zygomaticus z II. větve n. trigeminus) kanálek se dělí do **foramen zygomaticofaciale** vepředu a na temporální ploše **foramen zygomaticotemporale**.
– **processus frontalis** - míří kraniálně a spojuje se s čelní kostí a velkými křídly klínové kosti.
– **processus maxillaris** - míří ventromediálně a spojuje se s odpovídajícím výběžkem horní čelisti
– **processus temporalis** - směřuje dorzálně a spojuje se s processus zygomaticus spánkové kosti; vytvářejí spolu jařmový oblouk (**arcus zygomaticus**).
– os zygomaticum bipartitum (os japonicum) - varieta, kost je v tomto případě rozdělena na horní a dolní oddíl

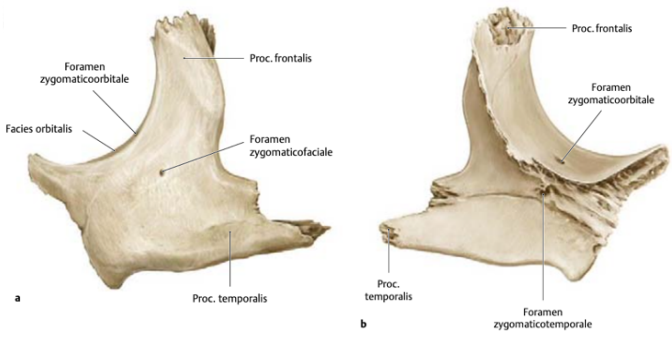

21. FOSSA CRANII ANTERIOR

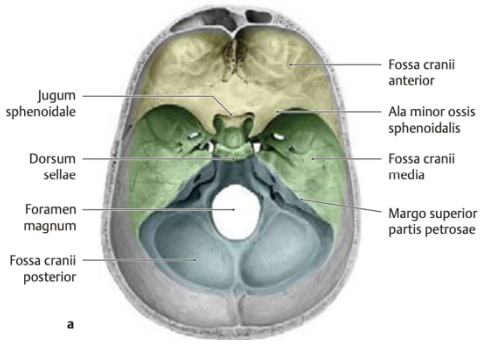

- partes orbitales ossis frontalis, lamina cribrosa et crista galli ossis ethmoidalis, alae minores ossis sphenoidalis, přední část corpus ossis sphenoidalis včetně sulcus praechiasmaticus
- zadní okraje alae minores ohraničují dorzálně fossa cranii anterior a fossa cranii media
- čelní laloky mozkových hemisfér
- **canalis opticus** - n. opticus, a. ophtalmica
- **canalis ethmoidalis anterior** - a., v. n. ethmoidalis anterior
- otvory v **lamina cribrosa** - nn. olfactorii, a., v., n. ethmoidalis ant., a. meningea ant., lymfatická drenáž stropu nosní dutiny
- **foramen caecum** - slepý otvor u dospělého, u dětí prostup pro v. emissaria

22. FOSSA CRANII MEDIA

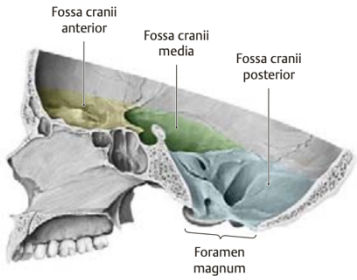

- leží dorzálně od přední lebeční jámy a je mnohem hlubší
- vzadu ji ohraničuje uprostřed dorsum sellae, laterálně margines superiores partium petrosarum
- prostřední část je nepárová (pars sellaris), je poměrně úzká a leží nejvýše - **sella turcica**, směrem laterálním se rozšiřuje na obě strany a miskovitě se prohlubuje (partes seu **fossae sphenotemporales**) - alae majores ossis sphenoidalis, squamae temporales a facies anteriores pyramid spánkových kostí
- sulci a. meningeae mediae
- hypofýza
- **sinus cavernosus**
- **aa. carotis int**.
- temporální laloky mozkových hemisfér
- **foramen lacerum** - synchondrosis sphenopetrosa, konec canalis caroticus pyramidy
- **fissura orbitalis superior** - n. oculomotorius (III.), n. trochlearis (IV.), n. abducens (VI.), n. ophtalmicus (1. větev trigeminu), v. ophtalmica sup.
- **foramen rotudnum** - přes ala major do fossa pterygopalatina, n. maxillaris (2. větev trigeminu)
- **foramen ovale** - n. mandibularis (3. větev trigeminu)
- **foramen spinosum** - a. meningea media, r. meningeus n. mandibularis (trigemini)
- **apertura interna canalis carotici**
- **hiatus canalis n. petrosi majoris**
- **hiatus canalis n. petrosi minoris**

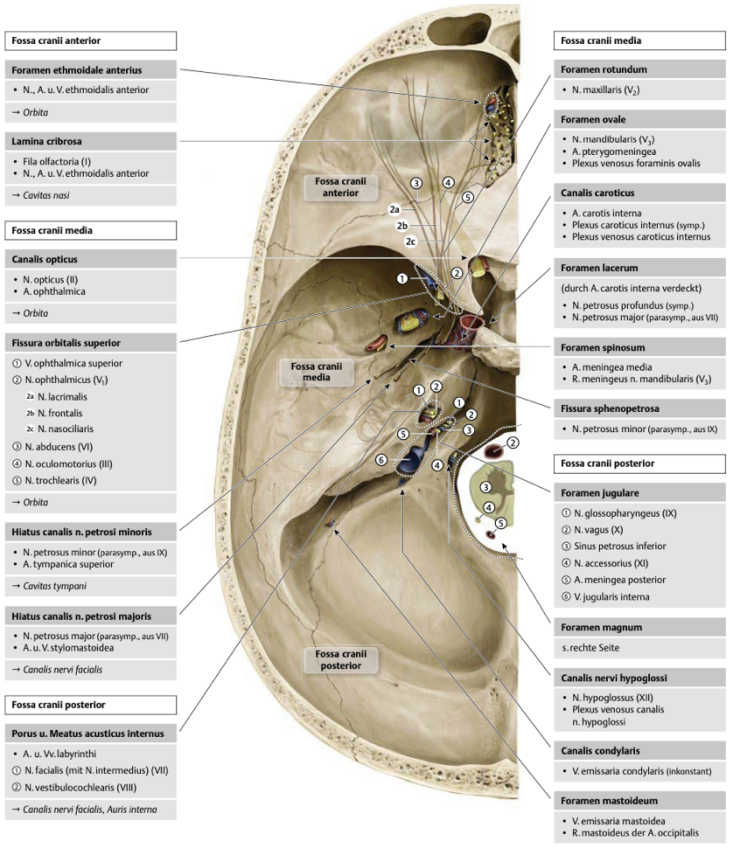

23. FOSSA CRANII POSTERIOR

- dorsum sellae, clivus, facies posteriores pyramidum, os occipitale (po úroveň protuberantia occipitalis interna)
- mozkový kmen, mozečkové hemisféry
- **foramen magnum** - medulla oblongata, aa. spinales ant. et post., aa. vertebrales, radices spinales nervorum accesoriorum (XI.)
- **foramen mastoideum** - venosní emissarium
- **porus acusticus internus** - n. facialis (VII.), n. vestibulocochlearis (VIII.), a. et v. labyrinthi
- **apertura externa aquaeductus vestibuli** - ductus endolymphaticus
- **foramen jugulare** - v. jugularis int., n. glossopharyngeus (IX.), n. vagus (X.), n. acccesorius, a. meningea post.
- **canalis nervi hypoglossi** - n. hypoglossus (XII.)

24. ORBITA

HORNÍ A MEDIÁLNÍ STĚNA

- orbita má tvar čtyřbokého jehlanu, základna se dopředu otevírá jako aditus orbitae
- **aditus orbitae: margo supraorbitalis ossis frontalis, os zygomaticum (margo infraorbitalis), corpus maxillae, processus frontalis maxillae**
- margo supraorbitalis: **incisura frontalis et supraorbitalis** (foramen frontale et supraorbitale) - n. ophtalmicus (1. větev trigeminu)
- **apex orbitae, canalis opticus** - n. opticus, a. ophtalmica
- mediální stěna - **processus frontalis maxillae, os lacrimale** (crista lacrimalis ant. et post., společně ohraničují fossa sacci lacrimalis - canalis nasolacrimalis), **lamina orbitalis ossis ethmoidalis, processus orbitalis ossis palatini, ala minor ossis sphenoidalis**
- **foramen ethmoidale ant. et post**. - stejnojmenné nervy a cévy
- horní stěna - **pars orbitalis ossis frontalis, ala minor ossis sphenoidalis**
- **fossa glandulae lacrimalis, fovea trochlearis**

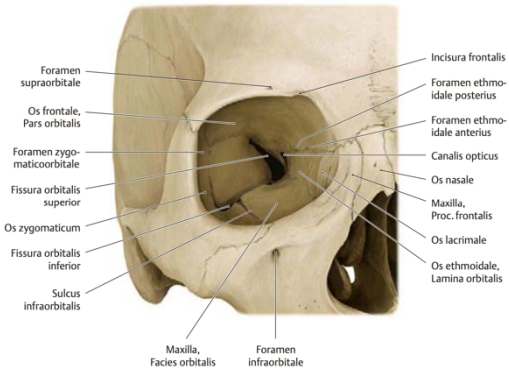

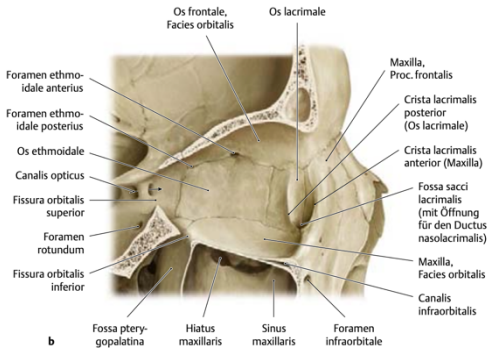

25. ORBITA

DOLNÍ A LATERÁLNÍ STĚNA

- dolní stěna**: facies orbitalis maxillae** - **sulcus infraorbitalis**, canalis infraorbitalis, **processus orbitalis ossis palatini**, v laterální části navíc **os zygomaticum**
- laterální stěna: **os zygomaticum** - **foramen zygomaticoorbitale** (n. zygomaticus), **facies orbitalis alae majoris ossis sphenoidalis**
- **fissura orbitalis superior** - mezi horní a laterální stěnou, otevírá se do fossa infratemporalis, mezi ala minor a ala major (nervus oculomotorius, nervus trochlearis, nervus abducens, nervus ophtalmicus - větve n. nasociliaris, n. frontalis a n. lacrimalis. vena ophtalmica superior)
- **fissura orbitalis inferior** - mezi ala major a facies orbitalis maxillae, komunikace s fossa infratemporalis a fossa pterygopalatina (n. zygomaticus, n. infraorbitalis, a. infraorbitalis, v. ophtalmica inferior)

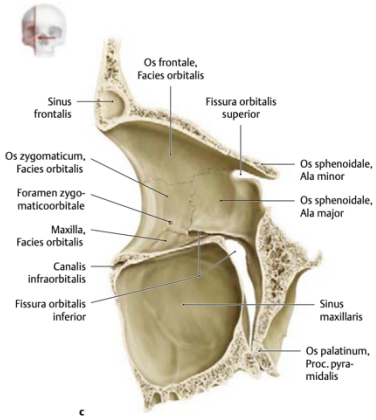

26. CAVITAS NASI OSSEA

LATERÁLNÍ STĚNA

- laterální stěna je tvořena třemi vrstvami kostí:
- laterální vrstva: **processus frontalis maxillae, facies nasalis corporis maxillae** (hiatus sinus maxillaris), **lamina medialis processus pterygoidei ossis sphenoidalis**
- prostřední vrstva: **os lacrimale, lamina perpendicularis ossis palatini**, komunikace s fossa pterygopalatina - foramen sphenopalatinum (a. et v. sphenopalatina, rr. nasales posteriores nervi maxillaris)

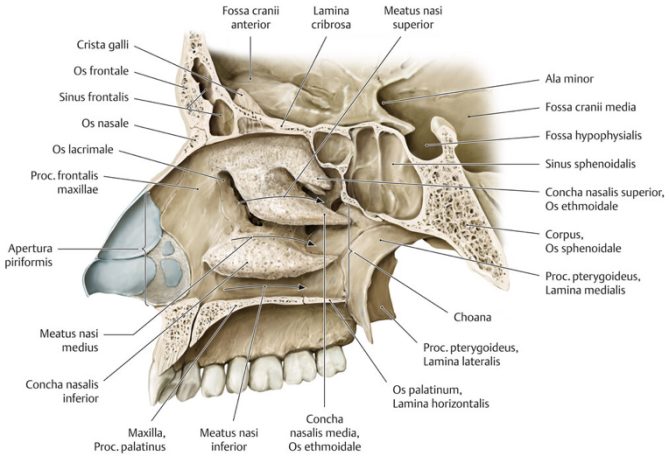

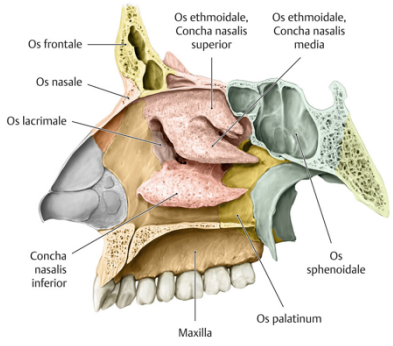

- mediální vrstva: **labyrinthus ethmoidalis, concha nasalis inferior**, obě kosti zmenšují hiatus sinus maxillaris → hiatus semilunaris
- **concha nasalis superior, media et inferior** - vymezují meatus nasi
- vnější ohraničení je **apertura piriformis**

- na pochopení vrstev jsou super obrázky v Čihákovi 1

27. CAVITAS NASI OSSEA
SEPTUM NASI, STROP A SPODINA

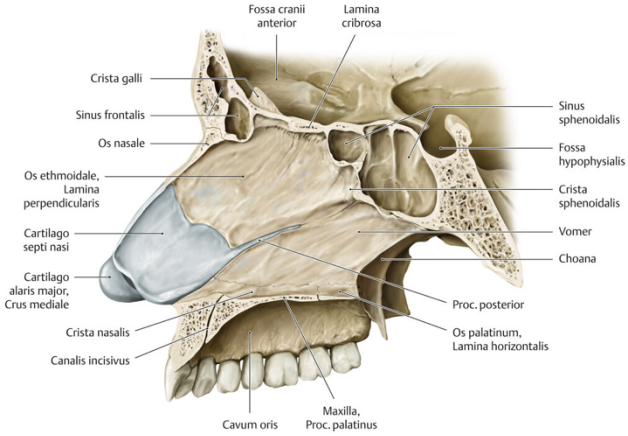

- spodina je tvořena tvrdým patrem - **processus palatini maxillarum** (foramen incisivum - nn. et vasa nasopalatina), **laminae horizontales ossium palatinorum**
- strop tvoří **ossa nasalia, pars nasalis ossis frontalis, lamina cribrosa ossis ethmoidalis, corpus ossis sphenoidalis**
- septum nasi - **vomer, lamina perpendicularis ossis ethmoidalis**
- kromě kostí vytváří septum i **cartilago septi nasi**

28. CAVITAS NASI OSSEA
MEATUS NASI

- **meatus nasi superior** - nad concha nasalis media (concha nasalis superior do tohoto prostoru ční, ale neohraničuje jej), **cellulae ethmnoidales posteriores, sinus sphenoidalis**
- **meatus nasi medius** - mezi concha nasalis media et inferior, **cellulae ethmoidales anteriores et mediae, sinus maxillaris, sinus frontalis** - hiatus semilunaris
- **meatus nasi inferior** - pod concha nasalis inferior, **canalis nasolacrimalis**, v prodloužení tohoto průchodu je v nasopharyngu ostium tubae auditivae
- **meatus nasopharyngeus** - zadní okraje skořep až po choany
- **meatus nasi communis** - prostor mezi conchami a septem
- **choanae** - zadní okraj vomeru, corpus ossis sphenoidalis, lamina horizontalis ossis palatini, lamina medialis processus pterygoidei

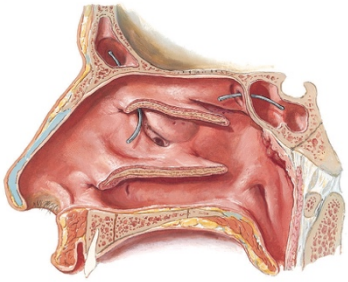

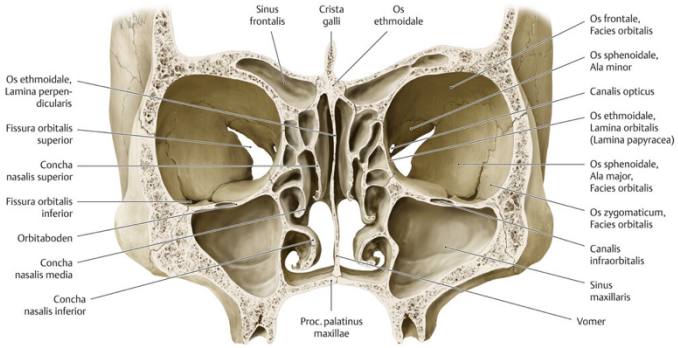

29. FOSSA TEMPORALIS

- laterální ohraničení: **arcus zygomaticus**
- mediální: **os parietale, squama ossis temporalis, facies temporalis alae majoris ossis sphenoidalis**
- kraniální: **linea temporalis superior**
- kaudální: **crista infratemporalis alae majoris ossis sphenoidalis**
- přední: **processus frontalis ossis zygomatici - foramen zygomaticotemporale**
- horní, zadní a dolní stěny chybí, pod crista infratemporalis navazuje fossa temporalis plynule na fossa infratemporalis
- obsah: m. temporalis, aa. temporales profundae, nn. temporales profundi, n. zygomaticotemporalis

30. FOSSA INFRATEMPORALIS

- horní stěna: **facies infratemporalis alae majoris ossis sphenoidalis**
- přední: **facies infratemporalis maxillae**
- mediální: **lamina lateralis processus pterygoidei ossis sphenoidalis**
- laterální: **ramus mandibulae**
- zadní a dolní stěna chybí
- **foramen ovale, foramen spinosum, foramina alveolaria superiora posteriora, foramen mandibulae, fissura orbitalis inferior, fissura pterygomaxillaris, fissura petrotympanica**
- mm. pterygoidei, a. maxillaris, n. mandibularis, ganglion oticum, venozní plexus pterygoideus

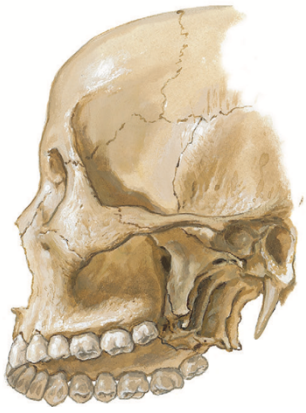

31. FOSSA PTERYGOPALATINA

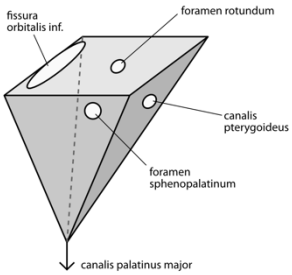

- má tvar čtyřbokého jehlanu, základna se obrací kraniálně
- strop: dolní stěna **corpus ossis sphenoidalis, facies maxillaris alae majoris - foramen rotundum**
- vrchol, dolní stěna: **canalis palatinus major**
- mediální stěna: **lamina perpendicularis ossis palatini - foramen sphenopalatinum**
- přední: **facies infratemporalis corporis maxillae - fissura orbitalis inferior**
- zadní: **processus pterygoideus ossis sphenoidalis - canalis pterygoideus**
- laterální stěna chybí - fissura pterygomaxillaris
- obsah: **a. maxillaris** (skrze fissura pterygomaxillaris), **n. maxillaris** (foramen rotudnum), **ganglion pterygopalatinum** - n. petrosus major et profundus (skrze canalis pterygoideus), **n. infraorbitalis et zygomaticus**, **v. ophtalmica inf., a. infraorbitalis** (fissura orbitalis inferior), **n. palatinus major, a. palatina descendens** (canalis palatinus major), **rr. nasales posteriores, a. sphenopalatina** (foramen sphenopalatinum)

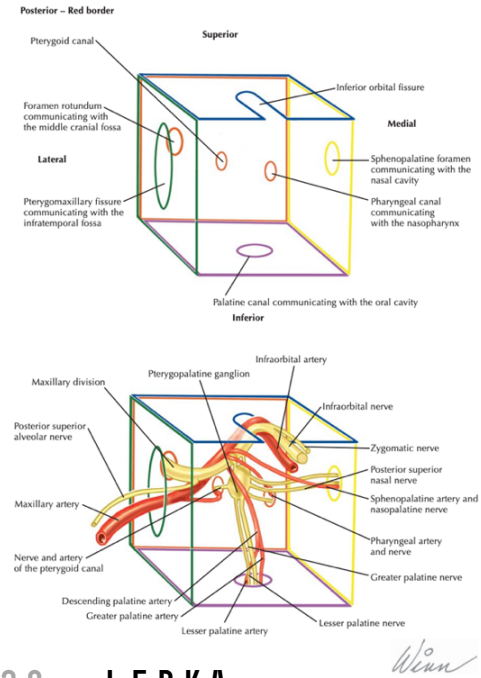

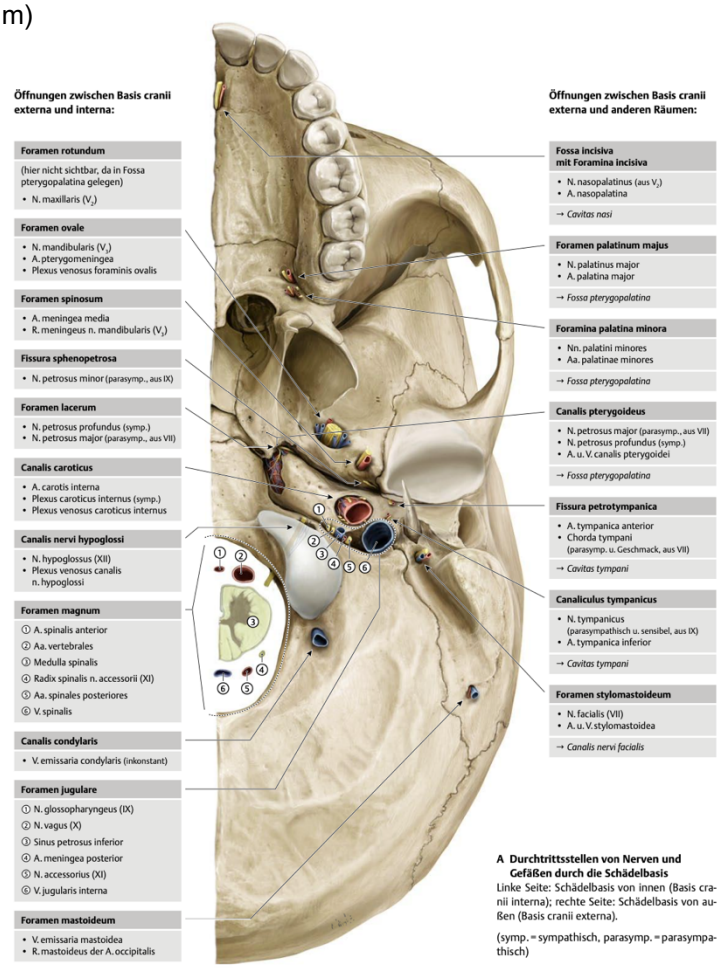

A Durchtrittsstellen von Nerven und Gefäßen durch die Schädelbasis
Linke Seite: Schädelbasis von innen (Basis cranii interna); rechte Seite: Schädelbasis von außen (Basis cranii externa).

(symp. = sympathisch, parasymp. = parasympathisch)

32. LEBKA

NOVOROZENCE

- jiný poměr hlavy a zbytku těla u novorozence (1:8) a u dospělého (1:12)
- s vývojem splanchnocrania souvisí rozvoj žvýkacího svalstva, prořezávání zubů a pneumatizace maxilly
- kosti neurocrania nesrůstají, jsou spojené vazivovými proužky - fonticuli, umožňují pohyblivost při průchodu hlavičky porodním kanálem
- **fonticulus anterior seu major** - kosočtverec v místě křížení sutura sagittalis, sutura coronalis a sutura frontalis seu metopica, délka 3-4 cm, osifikace mezi 1. a 2. rokem, může zde být os bregmaticum
- **fonticulus posterior seu minor** - trojúhelník v místě křížení sutura sagittalis a sutura lamboidea, osifikace po 3. měsíci
- pohmatem na fonticuli se určuje poloha hlavičky při porodu, později vývoj kojence
- předčasná obliterace vede k deformitám lebky
- **fotniculus sphenoidalis et mastoideus** - nejsou hmatné, jsou pod svalovou vrstvou, osifikace mezi 6. a 12. měsícem (os epiptericum)
- fonticulus metopicus (os frontale), fonticulus parietalis (sagitální šev)
- symphysis menti, chybí processus alveolares, os incisivum (praemaxilla)
- **rozměry:** obvod 34 cm, délka 11,5 cm (diameter suboccipitobregmatica), šířka 9 cm

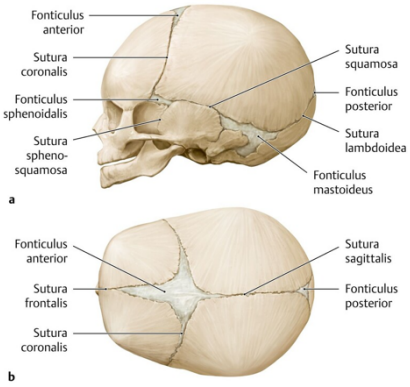

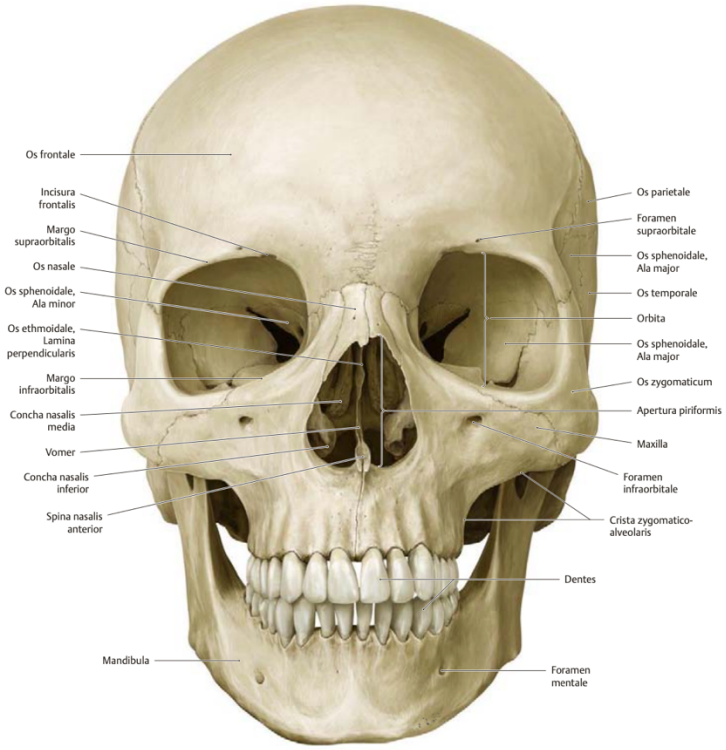
Os frontale
Incisura frontalis
Margo supraorbitalis
Os nasale
Os sphenoidale, Ala minor
Os ethmoidale, Lamina perpendicularis
Margo infraorbitalis
Concha nasalis media
Vomer
Concha nasalis inferior
Spina nasalis anterior
Mandibula
Os parietale
Foramen supraorbitale
Os sphenoidale, Ala major
Os temporale
Orbita
Os sphenoidale, Ala major
Os zygomaticum
Apertura piriformis
Maxilla
Foramen infraorbitale
Crista zygomatico-alveolaris
Dentes
Foramen mentale

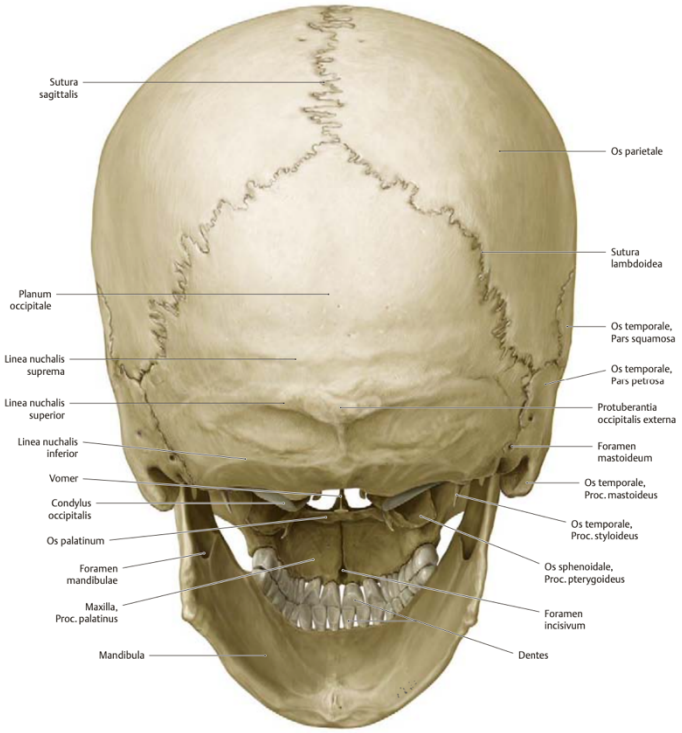
Sutura sagittalis
Planum occipitale
Linea nuchalis suprema
Linea nuchalis superior
Linea nuchalis inferior
Vomer
Condylus occipitalis
Os palatinum
Foramen mandibulae
Maxilla, Proc. palatinus
Mandibula
Os parietale
Sutura lambdoidea
Os temporale, Pars squamosa
Os temporale, Pars petrosa
Protuberantia occipitalis externa
Foramen mastoideum
Os temporale, Proc. mastoideus
Os temporale, Proc. styloideus
Os sphenoidale, Proc. pterygoideus
Foramen incisivum
Dentes

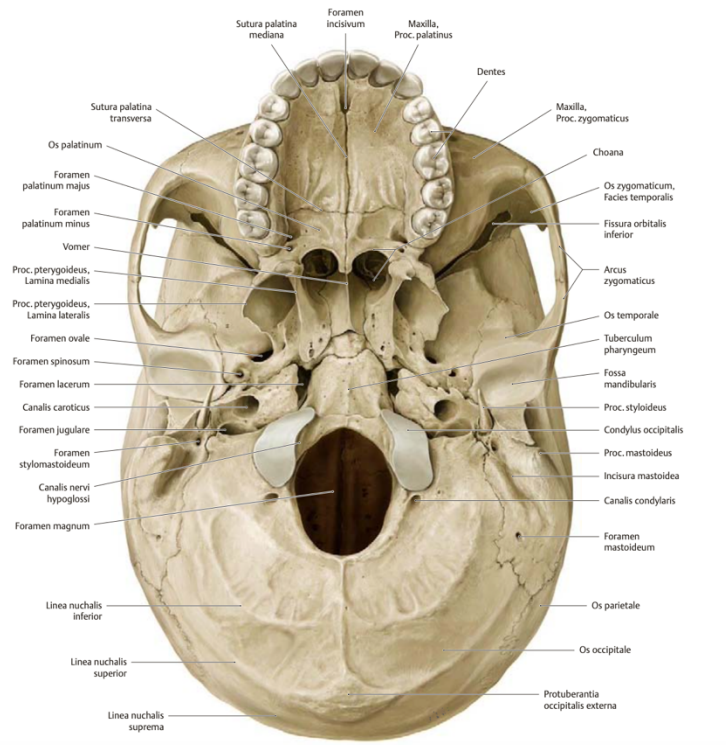
Sutura palatina mediana
Foramen incisivum
Maxilla, Proc. palatinus
Dentes
Sutura palatina transversa
Os palatinum
Foramen palatinum majus
Foramen palatinum minus
Vomer
Proc. pterygoideus, Lamina medialis
Proc. pterygoideus, Lamina lateralis
Foramen ovale
Foramen spinosum
Foramen lacerum
Canalis caroticus
Foramen jugulare
Foramen stylomastoideum
Canalis nervi hypoglossi
Foramen magnum
Linea nuchalis inferior
Linea nuchalis superior
Linea nuchalis suprema
Maxilla, Proc. zygomaticus
Choana
Os zygomaticum, Facies temporalis
Fissura orbitalis inferior
Arcus zygomaticus
Os temporale
Tuberculum pharyngeum
Fossa mandibularis
Proc. styloideus
Condylus occipitalis
Proc. mastoideus
Incisura mastoidea
Canalis condylaris
Foramen mastoideum
Os parietale
Os occipitale
Protuberantia occipitalis externa

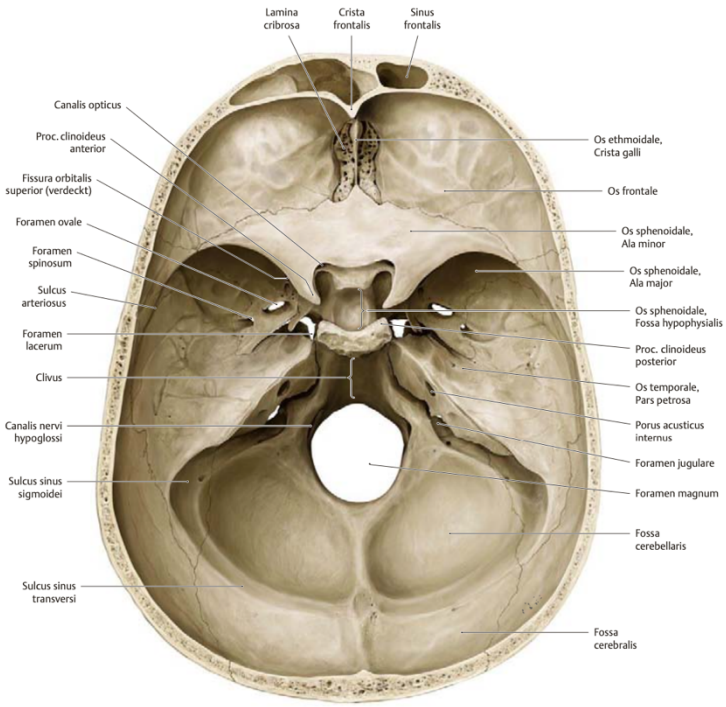
Lamina cribrosa
Crista frontalis
Sinus frontalis
Canalis opticus
Proc. clinoideus anterior
Fissura orbitalis superior (verdeckt)
Foramen ovale
Foramen spinosum
Sulcus arteriosus
Foramen lacerum
Clivus
Canalis nervi hypoglossi
Sulcus sinus sigmoidei
Sulcus sinus transversi
Os ethmoidale, Crista galli
Os frontale
Os sphenoidale, Ala minor
Os sphenoidale, Ala major
Os sphenoidale, Fossa hypophysialis
Proc. clinoideus posterior
Os temporale, Pars petrosa
Porus acusticus internus
Foramen jugulare
Foramen magnum
Fossa cerebellaris
Fossa cerebralis

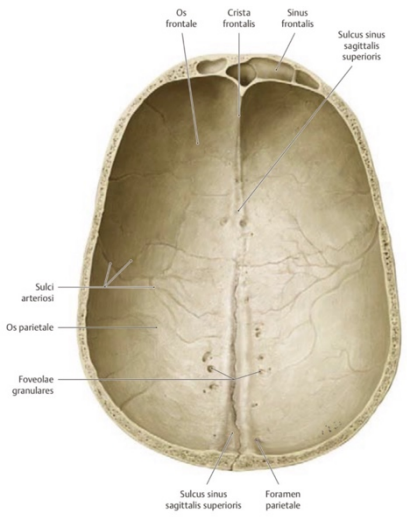
Os frontale
Crista frontalis
Sinus frontalis
Sulcus sinus sagittalis superioris
Sulci arteriosi
Os parietale
Foveolae granulares
Sulcus sinus sagittalis superioris
Foramen parietale

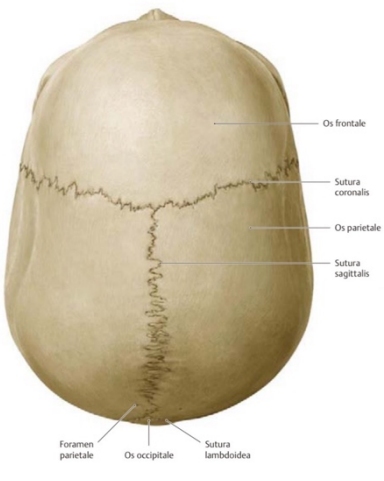
Os frontale
Sutura coronalis
Os parietale
Sutura sagittalis
Foramen parietale
Os occipitale
Sutura lambdoidea

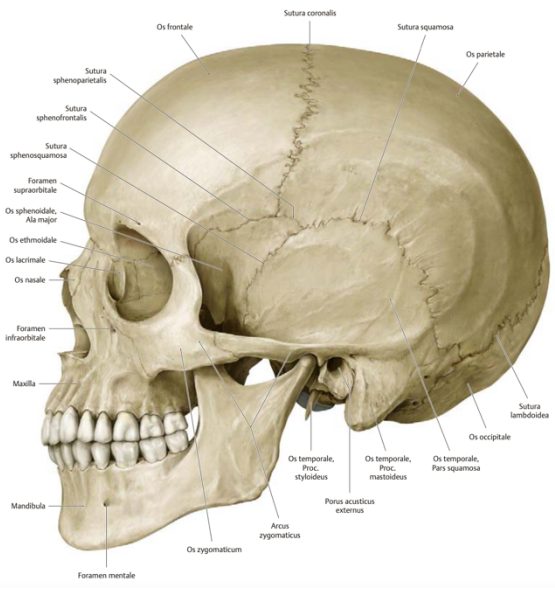
Os frontale
Sutura coronalis
Sutura squamosa
Os parietale
Sutura sphenoparietalis
Sutura sphenofrontalis
Sutura sphenosquamosa
Foramen supraorbitale
Os sphenoidale, Ala major
Os ethmoidale
Os lacrimale
Os nasale
Foramen infraorbitale
Maxilla
Mandibula
Os zygomaticum
Foramen mentale
Arcus zygomaticus
Porus acusticus externus
Os temporale, Proc. styloideus
Os temporale, Proc. mastoideus
Os temporale, Pars squamosa
Os occipitale
Sutura lambdoidea

33. CLAVICULA

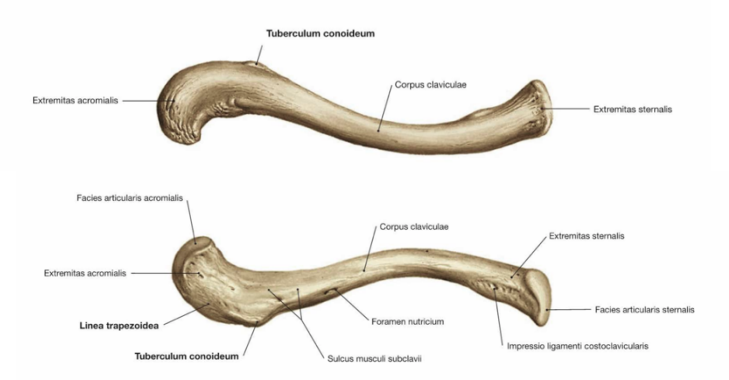

- dlouhá kost, jediný kostní spoj hrudníku a horní končetiny
- corpus claviculae
- **extremitas sternalis** - facies articularis sternalis
- **extremitas acromialis** - facies articularis acromialis
- esovité prohnutí, mediálně ventrálně, laterálně dorzálně
- kraniální plocha je hladká
- kaudální plocha: **tuberositas coracoidea, tuberositas ligamenti coracoclavicularis, impressio ligamenti costoclavicularis**
- sulcus musculi subclavii
- **tuberculum conoideum + linea trapezoidea** = tuberositas coracoidea

34. SCAPULA

- plochá kost umístěná ve svalstvu zad ve výši 2. - 7. žebra
- **facies costalis - fossa subscapularis**, lineae transversae
- **facies dorsalis - spina scapulae, fossa supraspinata, fossa infraspinata,** tuberositas triangularis spinae (pro úpon části m. trapezius), incisura spinoglenoidalis
- **acromion**, facies articularis acromii
- margo superior, margo medialis, margo lateralis
- angulus superior, inferior, lateralis
- **processus coracoideus** (m. coracobrachialis, caput breve m. bicipitis brachii, m. pectoralis minor)
- **incisura scapulae**, ligamentum transversum scapulae (n. suprascapularis)
- **cavitas glenoidalis**, tuberculum supraglenoidale (caput longum m. bicipitis brachii), tuberculum infraglenoidale (caput longum m. tricipitis brachii), **collum scapulae**

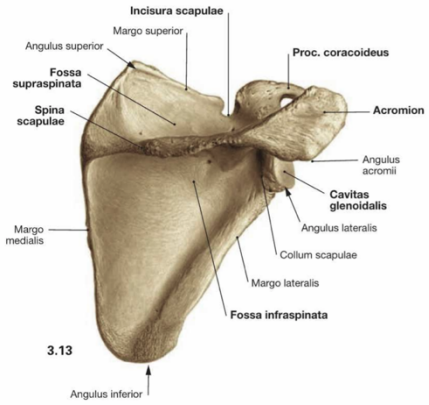



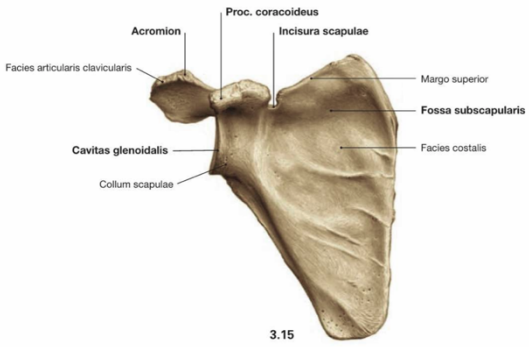

35. HUMERUS

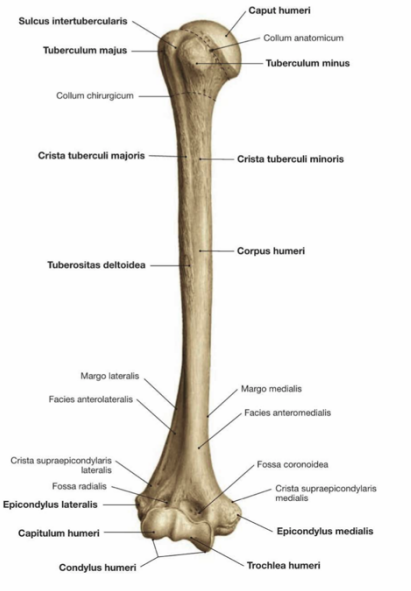

- stylopodium, typická dlouhá kost, dvě epifýzy a diafýza
- **caput humeri** - svírá s tělem kapitodiafyziální úhel 130
- **collum anatomicum, collum chirurgicum**
- **tuberculum majus humeri** - m. supraspinatus, m. infraspinatus, m. teres minor
- **tuberculum minus humeri** - m. subscapularis
- sulcus intertubercularis - caput longum musculi bicipitis brachii
- crista tuberculi majoris - m. pectoralis major
- crista tuberculi minoris - m. latissimus dorsi, m. teres major
- **corpus humeri** - facies anteromedialis, anterolateralis, posterior
- **tuberositas deltoidea**
- sulcus nervi radialis - n. radialis, vasa profunda brachii
- condylus humeri - distální konec
- **capitulum humeri** - laterálně, spoj s radiem
- **trochlea humeri** - mediálně, spoj s ulnou
- **epicondylus medialis et lateralis**

- crista epicondylaris medialis et lateralis
- sulcus nervi ulnaris - za mediálním epikondylem
- **fossa radialis, fossa coronoidea, fossa olecrani**
- variabilní foramen supratrochleare (otvor mezi fossa coronoidea a olecranii), processus supracondylaris

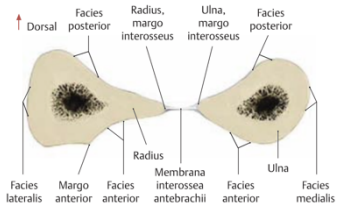

36. RADIUS

- dlouhá kost, laterální strana předloktí
- **caput radii** - proximální epifýza
- **fovea capitis radii** - skloubení s capitulum humeri
- **circumferentia articularis capitis radii** - válcovitá kloubní ploška pro incisura radialis ulnae
- collum radii
- **tuberositas radii** - m. biceps brachii
- corpus radii - margo interosseus, anterior, posterior
- facies anterior, posterior, lateralis
- incisura ulnaris radii - skloubení s caput ulnae
- facies articularis carpalis
- **processus styloideus radii, tuberculum dorsale**
- Collesova zlomenina, Smithova zlomenina

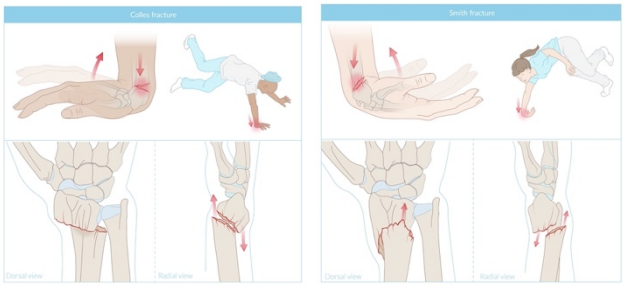

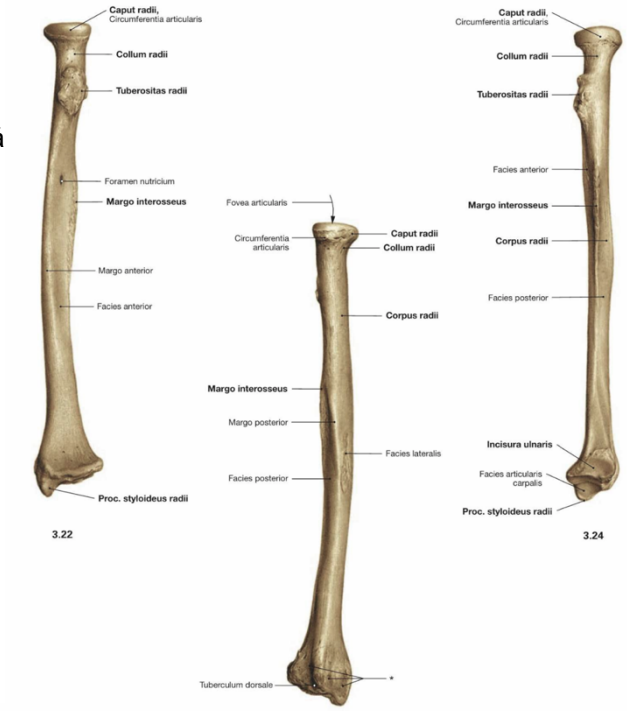

37. ULNA

- dlouhá kost, mediální strana předloktí
- **olecranon ulnae** - dorzální výběžek proximální epifýzy, m. triceps brachii
- **incisura trochlearis** - skloubení s trochlea humeri
- **processus coronoideus** - při flexi do fossa coronoidea humeri
- tuberositas ulnae - m. brachialis
- **incisura radialis ulnae** - skloubení s circumferentia articularis capitis radii
- crista supinatoria - m. supinator
- corpus ulnae - margo interosseus, anterior, posterior
- facies anterior, posterior, medialis
- **caput ulnae** - circumferentia articularis capitis ulnae
- **processus styloideus ulnae**











38. OSSA MANUS

OSSA CARPI

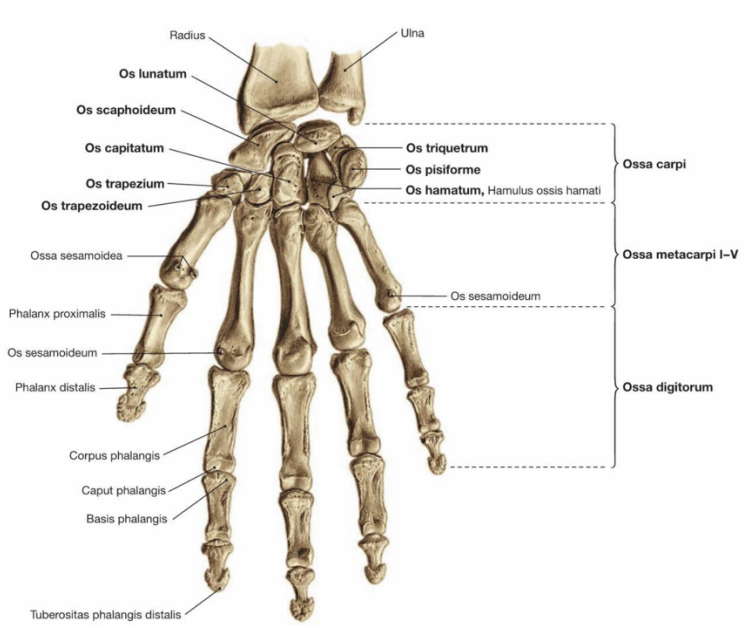

- proximální řada (radio-ulnárně)
  - **os scaphoideum** - tuberositas ossis scaphoidei, součást eminentia carpi radialis
  - **os lunatum** - skloubení s facies carpalis radii
  - **os triquetrum**
  - **os pisiforme** - sezamská kost ve šlaše m. flexor carpi ulnaris, součást eminentia carpi ulnaris

- distální řada
  - **os trapezium** - tuberculum ossis trapezii, součást eminentia carpi radialis
  - **os trapezoideum**
  - **os capitatum** - caput ossis capitati
  - **os hamatum** - hamulus ossis hamati, součást eminenatia carpi ulnaris
  - sulcus carpi, lig. carpi transversum (retinaculum flexorum **- canalis carpi**

OSSA METACARPI

- celkem pět kostí, číslování od palcové strany
- **caput ossis metacarpalis**
- **basis ossis metacarpalis**
- **corpus ossis metacarpalis**
- I. metacarp s os trapezium, II. metacarp s os trapezium, trapezoideum a capitatum, III. metakarp s os capitatum a IV. a V. metakarp s os hamatum
- kromě I. a V. metacarpu mají kloubní plošky pro skloubení se sousedním metacarpem

PHALANGES DIGITORUM

- kromě palce má každý prst tři phalanges digitorum manus
- **phalanx proximalis, media, distalis**
- **basis, corpus, caput phalangis** (trochlea phalangis)
- **tuberositas phalangis distalis** (m. flexor digitorum profundus)







39. OS ILIUM

- **corpus ossis ilii** - součást acetabula
- **acetabulum** - kloubní jamka, vzniká zde os coxae srůstem os pubis, os ilium a os ischii, **facies lunata, incisura acetabuli, fossa acetabuli, limbus acetabuli**
- **ala ossis ilii, fossa iliaca** - odběr kostní dřeně
- linea arcuata - ohraničení fossa iliaca
- facies sacropelvica**, facies auricularis** - kloubní plocha pro os sacrum
- **tuberositas iliaca** - lig. sacroiliacum interosseum
- sulcus praeauricularis - variabilní, před tuberositas iliaca, nápadný u žen, které rodily
- tuberculum musculi piriformis
- **facies glutea** - linea glutea anterior, posterior, inferior (mm. glutei)
- **crista iliaca** - labium externum, internum, linea intermedia - pro břišní svaly
- **spina iliaca anterior superior** - m. sartorius, m. tensor fasciae latae, lig. inguinale
- **spina iliaca anterior inferior** - m. rectus femoris
- **spina iliaca posterior superior et inferior**
- **incisura ischiadica major**
- **eminentia iliopubica**

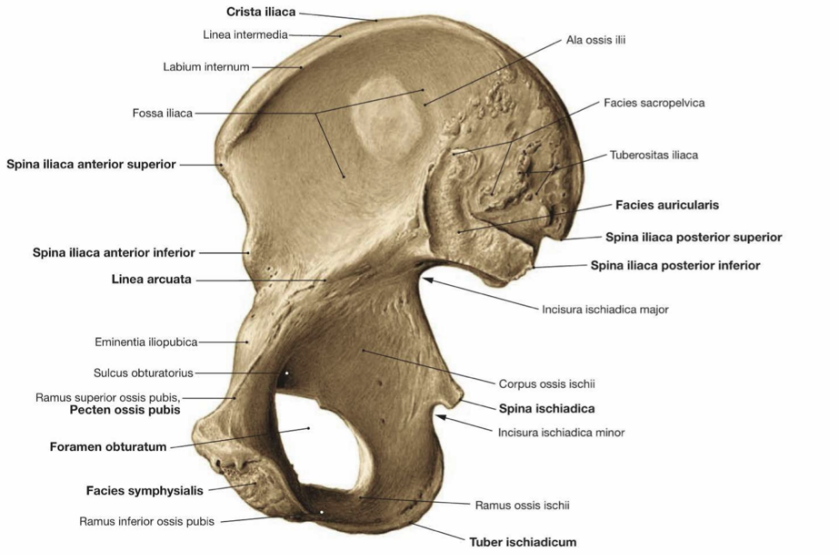

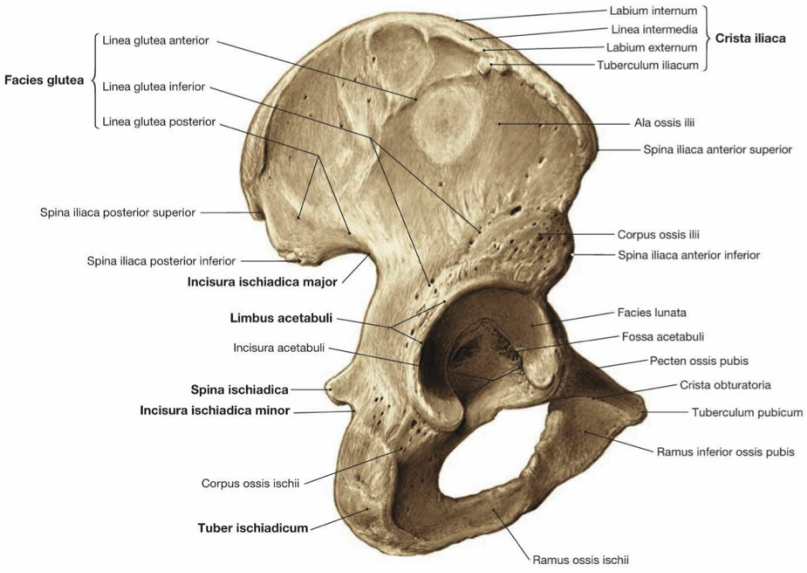

40. OS PUBIS

- **corpus ossis pubis**
- **ramus superior et inferior**
- facies symphysialis - **symphysis pubis**
- tuberculum pubicum (lig. inguinale)
- **pecten ossis pubis** (m. pectineus)
- sulcus obturatorius
- crista phallica (crura penis, crura clitoridis)

41. OS ISCHII

- **corpus ossis ischii** - součást acetabula
- **ramus ossis ischii**
- **tuber ischiadicum** (m. gemellus inf., m. quadratus femoris a zadní skupina svalů stehna)
- **spina ischiadica** (m. gemellus sup., lig. sacrospinale)
- **incisura ischiadica major et minor** - foramen suprapiriforme et infrapiriforme
- os ischii a rami ossis pubis ohraničují **foramen obturatum** - membrana obturatoria (mm. obturatorii)

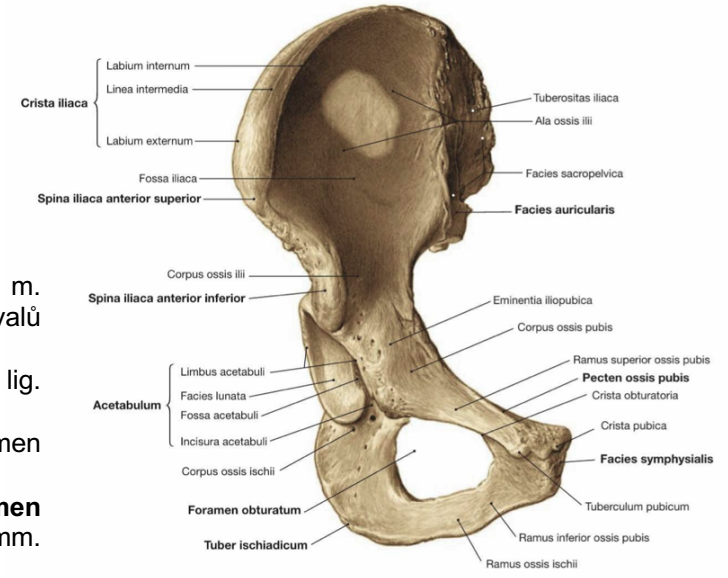

42. FEMUR

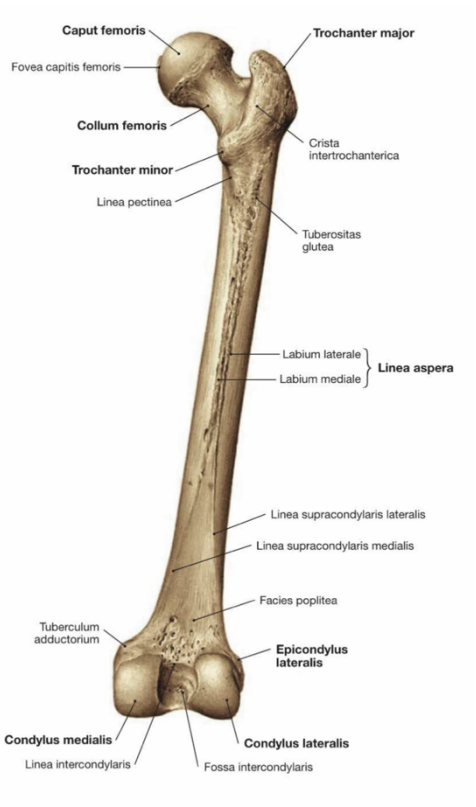

- stylopodium DK, nejdelší kost v těle
- **caput femoris, fovea capitis femoris** (lig. capitis femoris)
- **collum femoris** - kolodiafyzární úhel 120°-130°
- **trochanter major** - mm. glutei, m. piriformis
- **trochanter minor** - m. iliopsoas
- linea intertrochanterica - ventrálně
- crista intertrochanterica - dorzálně (m. quadratus femoris)
- fossa trochanterica - mediálně od trochanter major (mm. obturatorii, mm. gemelli)
- linea pectinea - pod trochanter minor (m. pectineus)
- **corpus femoris** - linea aspera, labium mediale et laterale
- tuberositas glutea - prox. pokračování labium laterale (m. gluteus maximus)
- planum popliteum - linea supracondylaris med. et lat.
- **condylus femoris lateralis et medialis**
- **epicondylus lateralis et medialis** (tuberculum adductorium)
- facies patellaris
- fossa intercondylaris, linea intercondylaris
- calcar femorale (crista femoris interna) - vnitřní mediální stěna krčku pod úrovní trochanter minor (vevnitř v kosti, nehledat)

43. TIBIA

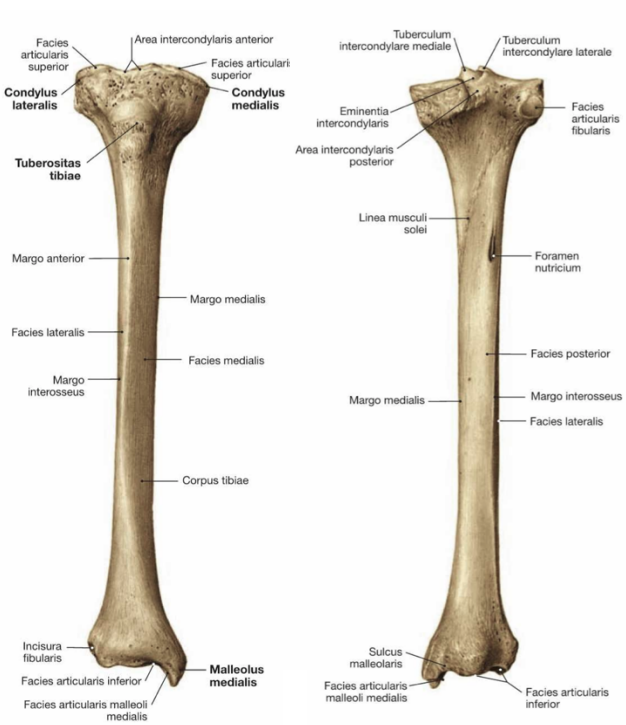

- zeugopodium DK, mediální strana bérce, nese většinu váhy
- **condylus medialis, condylus lateralis**
- **facies articularis superior**, **eminentia intercondylaris** - facies articularis superior medialis et lateralis
- area intercondylaris anterior et posterior (úpon cípů menisků, ligg. cruciata genus)
- tuberculum intercondylare mediale et laterale
- **facies articularis fibularis** - skloubení fibulou
- **corpus tibiae** - margo anterior, interosseus, medialis
- facies medialis, lateralis, posteior
- **tuberositas tibiae** - lig. patellae (m. quadriceps femoris)
- tuberositas tractus iliotibialis
- linea musculi solei - m. soleus
- **malleolus medialis**, sulcus malleolaris (a., v. tibialis post., n. tibialis)
- facies articularis inferior - skloubení s talem
- **incisura fibularis** - vazivové spojení s fibulou

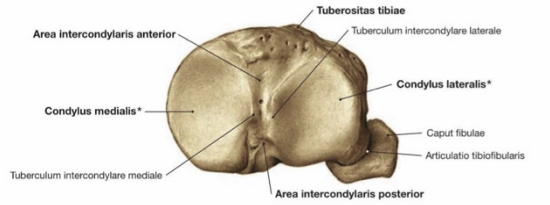

44. FIBULA, PATELLA

PATELLA

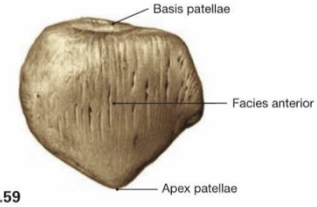

4.59

- sezamská kost ve šlaše m. quadriceps femoris (lig. patellae)
- **basis patellae, apex patellae**
- **facies articularis, facies anterior**
- stranové určení: větší faseta na dorzální kloubní ploše je laterálně
- **fabella** - další variabilní sezamská kost v caput laterale musculi gastrocnemii, doc. Vargová ji má

FIBULA

- dlouhá kost, laterální strana bérce
- **caput fibulae, apex fibulae**, **facies articularis capitis fibulae** (m. biceps femoris, m. fibularis longus)
- **corpus fibulae** - čtyři hrany: margo anterior, medialis, posterior, interosseus
- **malleolus lateralis**, facies articularis malleoli lateralis
- sulcus malleolaris (m. fibularis longus et brevis)
- **fossa maleoli lateralis** (lig. talofibulare post.)
- části fibuly můžou sloužit v rekonstrukční chirurgii jako kostní štěpy, protože kvůli svým spojům nenese žádnou váhu jako např. tibia (slouží tedy pouze jako začátek/úpon svalů)

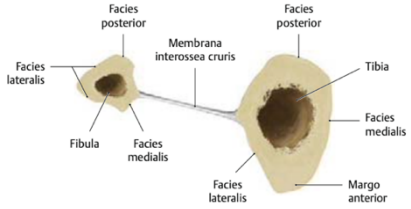

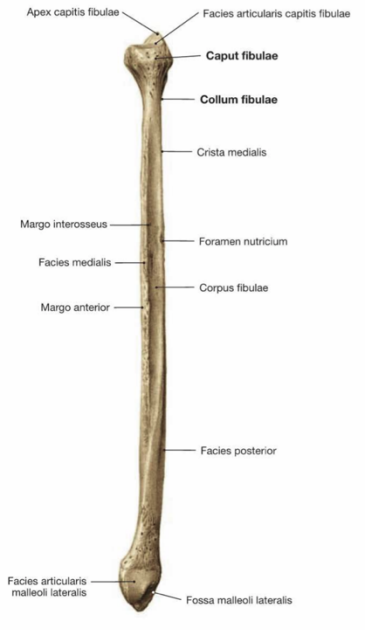



45. CALCANEUS

- zánártní kost
- **facies articulares talares** - anterior, media, posterior - skloubení s talem
- **sulcus calcanei** - mezi zadní a střední kloubní ploškou, **sinus tarsi**
- **sustentaculum tali** - mediálně
- **sulcus tendinis musculi flexoris hallucis longi calcanei**
- trochlea fibularis, sulcus tendinis musculi fibularis longi
- **tuber calcanei** - tendo Achillis, m. triceps surae
- **processus medialis et lateralis tuberis calcanei** (krátké svaly nohy)
- **facies articularis cuboidea**

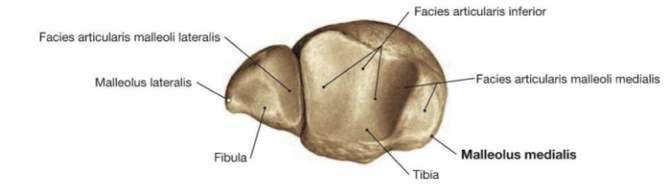

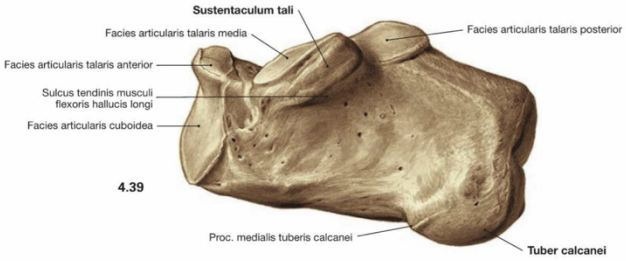

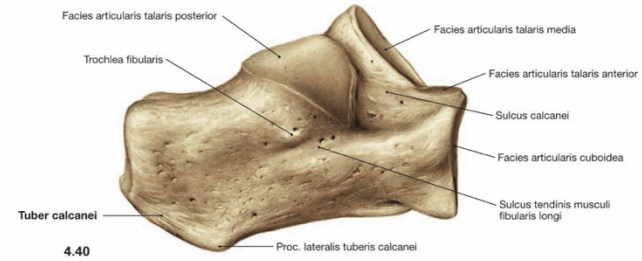

46. TALUS

- zánártní kost, přenáší hmotnost těla do klenby nohy
- **corpus tali**
- **trochlea tali**
- **processus posterior tali**
- **sulcus tendinis musculi flexoris hallucis longi tali**
- tuberculum mediale et laterale
- **facies articularis calcanea anterior, media, posterior** pro skloubení s patní kostí
- **sulcus tali** - mezi střední a zadní kloubní ploškou
- **processus lateralis tali**
- **collum tali**
- **caput tali**
- **facies articularis navicularіw**

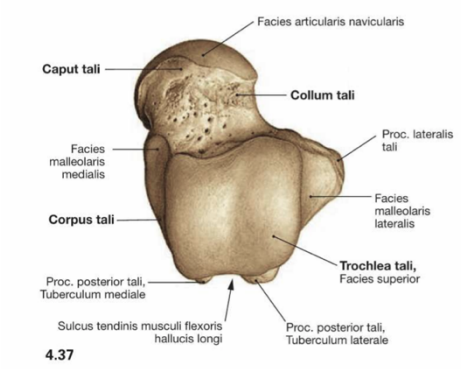

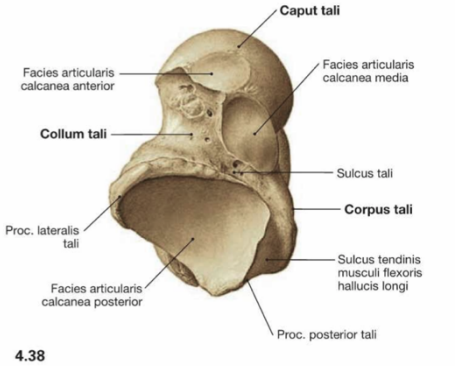

47. OSSA PEDIS

OSSA TARSI

- **talus, calcaneus**
- **os naviculare** - skloubena s caput tali, mediálně tuberositas ossis navicularis (m. tibialis post., lig. calcaneonaviculare)
- **os cuneiforme mediale** - skloubení s os naviculare, palcový metatars, II. metatars a os cuneiforme intermedium
- **os cuneiforme intermedium** - skloubení s os naviculare, II. metatars, os cuneiforme mediale et laterale
- **os cuneiforme laterale** - skloubení s os naviculare, II., III. a IV. metatars, os cuboideum, os cuneiforme intermedium
- **os cuboideum** - spoj s calcaneem, os cuneiforme laterale, IV. a V. metatarsem, sulcus tendinis musculi fibularis longi, tuberositas ossis cuboidei (lig. calcaneocuboideum)

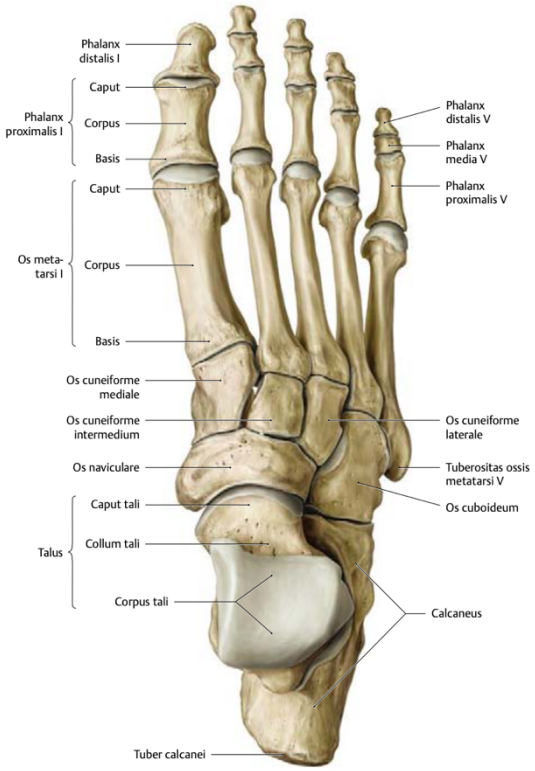

OSSA METATARSI

- **caput ossis metatarsi**
- **corpus ossis metatarsi** (mohutné u I.)
- **basis ossis metatarsi**
- os metatarsi II. je nejdelší, zasouvá se do vidlice mezi ossa cuneiformia
- tuberositas ossis metatarsi quinti

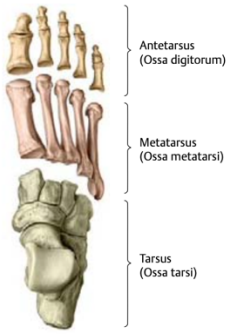

PHALANGES DIGITORUM PEDIS

- **phalanx proximalis, media, distalis**
- **basis, corpus, caput**
- 4. a 5. prst - biphalangia = střední a distální článek mají tendence ke srůstání
- **tuberositas phalangis distalis** (m. flexor digitorum longus)





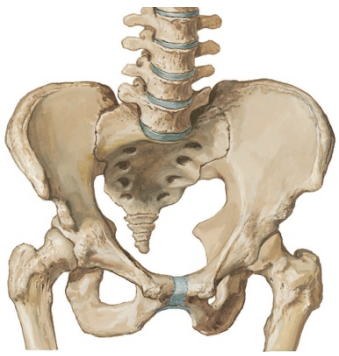













48. SYNDESMOSIS, SYNCHONDROSIS, SYNOSTOSIS

JUNCTURA FIBROSA, SYNDESMOSIS

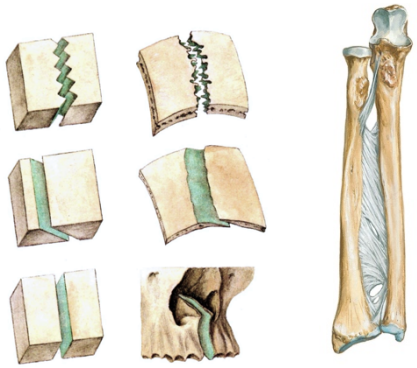

- syndesmosis fibrosa x syndesmosis elastica (podle převahy kolegenního nebo elastického vaziva)
- **ligamenta** - spoje sousedních obratlových oblouků, vazivové membrány - membrana interossea antebrachii
- **suturae** - vazivové spoje kostí lebky
  - **sutura serata** - pilovitý šev, okraje kostí jsou zubaté, větší styčná plocha, tzn. větší pevnost, např. sutura sagittalis (ossa parietalia)
  - **sutura squamosa** - šupinový šev, okraj jedné kosti se klade přes okraj druhé kosti, sutura squamosa (os temporale, os parietale)
  - **sutura plana** - šev hladký, rovné hladké okraje, např. spoje kostí v očnici
- **gomphosis** - junctura dentoalveolaris, vsazení kořene zubu do zubního alveolu, ozubice (periodontium)

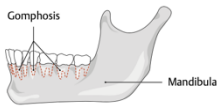

JUNCTURA CARTILAGINEA, SYNCHONDROSIS

- **synchondrosis** - spojení kostí pomocí hyalinní chrupavky, např. synchondrosis sternalis, synchondrosis sphenopetrosa, sphenooccipitalis
- **symphysis** - spojení kostí pomocí vazivové chrupavky, např. symphysis pubica, disci intervertebrales

JUNCTURA OSSEA, SYNOSTOSIS

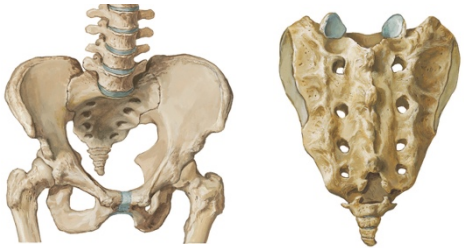

- vyvíjí se druhotně z vazivového nebo chrupavčitého spojení
- např. vertebrae sacrales - os sacrum, vertebrae coccygeae - os coccygis
- os ischii, os ilium, os pubis - os coxae
- ankylosis - patologické srůstání kostí v původně pohyblivých spojích

49. OBECNÝ POPIS KLOUBU

JUNCTURA SYNOVIALIS, ARTICULATIO

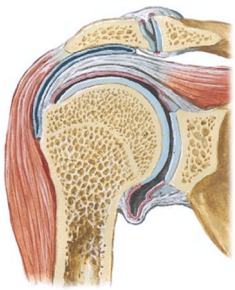

- **facies articulares** - styčné plochy, pokryté chrupavkou - cartilago articularis (většinou hyaliní chrupavky, ale např. sternoclaviculární klouby mají vazivové chrupavky)
- **fossa seu fovea articularis** - konkávní, **caput articulare** - konvexní
  capsula articularis - kloubní pouzdro, zevní vrstva - **membrana fibrosa, stratum fibrosum**, vnitřní vrstva - **membrana synovialis, stratum synoviale** (můžou z ní vybíhat plicae synoviales, villi synoviales, produkuje kloubní maz - synovia, výživa kloubních chrupavek a snižuje tření kloubních ploch)
- **cavitas articularis** - fyziologicky minimální prostor, zvětšuje se při patologiích, kdy se vyplňuje krví, hnisem nebo výpotkem

50. POMOCNÁ KLOUBNÍ ZAŘÍZENÍ

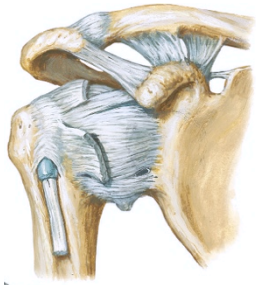

- **labrum articulare** - vyvýšený okraj kloubní plochy tvořený vazivovou chrupavkou, articulatio humeri, articulatio coxae
- **disci articulares** - plochý terčík, který rozděluje kloubní dutinu na dvě poloviny, vyrovnávají nerovnoměrnost kloubních ploch a umožňují komplikovanější pohyby
- **menisci articulares** - srpovitý tvar, zevně vyšší, směrem mezi styčné plochy se zužuje
- **bursae synoviales** - tíhové váčky, vystlané synoviální membránou, obsahují tekutinu podobnou synovii, vznikají v místech, kde se šlachy svalů nebo vazy třou po kloubním pouzdře
- **ligamenta** - zesilují pouzdro a ovlivňují pohyby v kloubu (jednak mohou bránit nežádoucím pohybům a jednak přímo blokovat některé pohyby), **ligamenta capsularia** - vazy zabudované přímo v kloubním pouzdru, **ligamenta extracapsularia** - přikládají se k kloubnímu pouzdru, **ligamenta intracapsularia** - vazy uvnitř kloubní dutiny (lig. capitis femoris)
- **musculi articulares** - tahem za pouzdro brání uskřinutí mezi kloubními plochami při pohybu

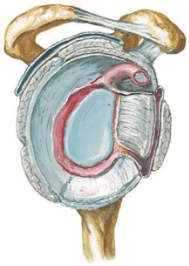

labrum

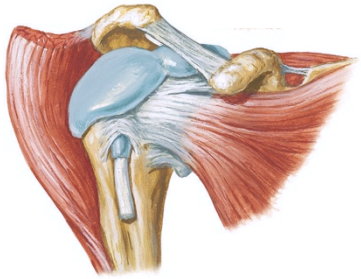

bursae synoviales

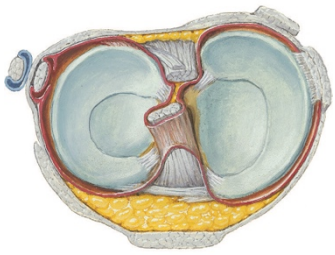

menisci articulares

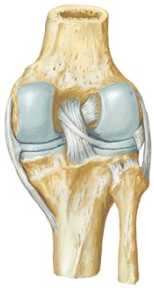

ligg. capsularia

Pozn.

- **vaginae tendinum** - obalují dlouhé svalové šlachy v mechanicky exponovaných místech, stratum fibrosum - překlenuje kostěnou rýhu a vytváří osteofasciální kanál, vagina synovialis - dva listy - epitenonium, peritenonium + mesotendineum / mesotenonium - nervy, cévy, pochva je vyplněna synoviální tekutinou, omezuje tření v místě osteofasciálního kanálu
- **bursae synoviales** - jsou v místech zvýšeného tření šlach nebo vazů o kloubní pouzdra nebo kosti, jsou také součástí svalových kladek - podkládají šlachu, která se otáčí kolem kostěného nebo chrupavčitého trnu (např. m. tensor veli palatini okolo hamulus pterygoideus)

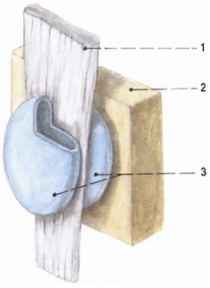

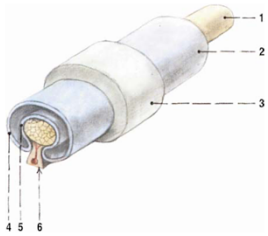

Obr. 342. ŠLACHOVÁ POCHVA; schéma
1 šlacha
2 vagina synovialis
3 vagina fibrosa
4 peritenonium
5 epitenonium
6 mesotenonium s cévami pro výživu šlachy

51. ART. SPHEROIDEA

- kulovitý kloub
- hlavice a jamky jsou plochy koule
- pohyby jsou možné ve třech osách - flexe x extenze, abdukce x addukce, rotace
- **arthrodia** - kloub kulovitý volný, plocha jamky je menší než plocha hlavice, je možný velký rozsah pohybů, protože i při značném vychýlení je jamka s hlavicí pořád v kontaktu, čemuž odpovídá i volné kloubní pouzdro, např. **art. humeri**
- **enarthrosis** - kloub kulovitý omezený, kloub ořechový, hluboká jamka, o jejíž okraje se zastavuje pohyb kosti nesoucí kloubní hlavici, kloubní pouzdro přiměřeně volné, např. **art. coxae**

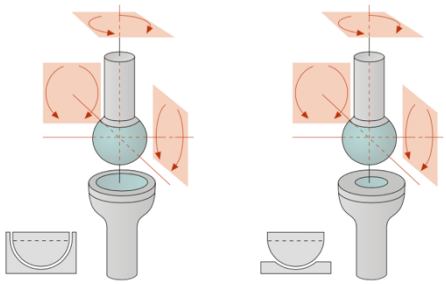

52. ART. CYLINDROIDEA

- válcový kloub
- styčné plochy ve tvaru válce
- **ginglymus** - kloub šarnýrový, osa pohybu postavená kolmo k podélné ose kosti, vykonává flexi a extenzi, silná ligg. collateralia zabraňují vyklouznutí kloubních ploch do boku - např. **art. temporomandibularis**
- **art. trochoidea** - kloub kolový, osa otáčení je shodná s podélnou osou kosti, která se otáčí v zářezu druhé kosti, např. **art. radioulnaris proximalis**

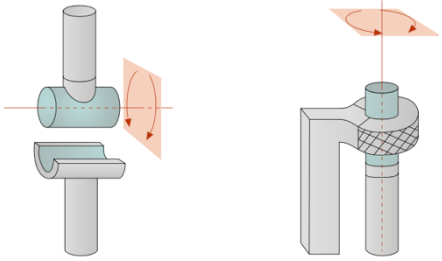

53. ART. TROCHLEARIS

- kladkový kloub
- základní tvar válcového kloubu, navíc má vodicí rýhu (zpravidla na hlavici), do rýhy zasahuje vodicí lišta (z jamky)
- pohyby pouze extenze a flexe
- např. **art. humeroulnaris**, **artt. interphalangeae manus**

54. ART. ELLIPSOIDEA, ART. SELLARIS

ART. ELIPSOIDEA

- vejčitý, elipsovitý kloub
- styčné plochy ve tvaru rotačního elipsoidu (prostě vajíčko)
- pohyby ve dvou směrech - flexe x extenze, menší skluzné úklony do stran, kombinace je možná, ale není možná rotace

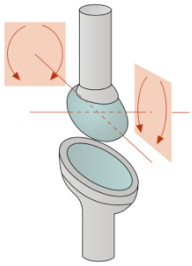

– např. **art. atlantooccipitalis, art. radiocarpalis**
– **articulatio bicondylaris / art. temporomandibularis** - někdo ho řadí jako ginglymus - složité žvýkací pohyby

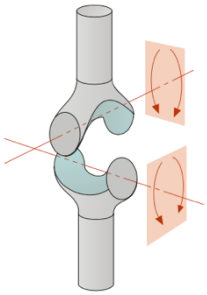

ART. SELLARIS
– styčné plochy mají tvar koňského sedla a rozkročených noh jezdce
– pohyb je možný ve dvou na sebe kolmých směrech
– např. **art. carpometacarpalis pollicis -** abdukce, addukce a opozice, repozice

55. AMPHIARTHROSIS, ART. PLANA

AMPHIARTHROSIS
– tuhý kloub s nepravidelnými plochami
– kloub o nepatrné skluzné pohyblivosti - articulatio mobilitatis minimae
– např. **art. sacroiliaca** - malé rozsahy pohybu při porodu

ART. PLANA
– rovné styčné plochy, které po sobě během pohybu kloužou
– silné kloubní vazy
– např. **articulationes zygapophysiales** = articulationes intervertebrales (processus articulares vertebrarum), **art. acromioclavicularis**

56. KLASIFIKACE POHYBŮ

– druhy kloubů podle stupně pohyblivosti: klouby s minimálními pohyby (amphiarthrosis), klouby s posuvnými pohyby (art. plana), klouby s rotačními pohyby
– základní pohyby: **flexe** (ventrální flexe), **extenze** (dorzální flexe), **abdukce** (laterální flexe), **addukce** (mediální flexe), **rotace** (zevní rotace, vnitřní rotace) - pronace a supinace, **cirkumdukce** (kombinace addukce, flexe, abdukce, extense, addukce.... ne rotace!) - kroužící útvar opisuje kužel (např. kroužení palcem)
– **jednoosé klouby** - pohyby pouze podle jedné osy (flexe x extenze) - kladkové a válcové klouby
– **dvouosé klouby** - pohyby pouze podél dvou na sebe kolmých os (flexe x extenze, abdukce x addukce) - sedlové a vejčité klouby
– **trojosé klouby** - pohyby podle tří navzájem kolmých os (flexe x extenze, abdukce x addukce, pronace x supinace) - kulovité klouby
– **kombinované klouby** - tvoří funkční celek s jiným kloubem, takže se všechny pohyby dějí současně ve všech sdružených kloubech - např. čelistní klouby, klouby páteře
– **střední poloha kloubu** je poloha, při které je kloubní pouzdro stejnoměrně uvolněno, důležité pro fixace kloubů např. při zlomeninách

57. ART. TEMPOROMANDIBULARIS

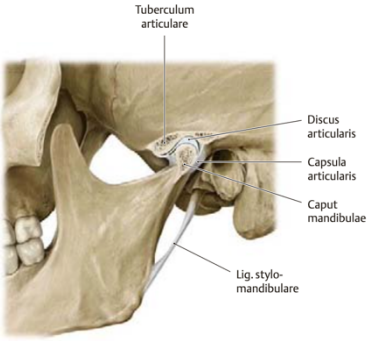

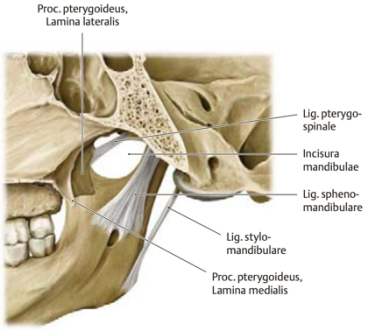

– párový kloub, ginglymus, složený kloub
– **caput mandibulae, fossa mandibularis ossis temporalis a tuberculum articulare ossis temporalis, processus retroarticularis!**
– zadní část jamky představuje **pars tympanica ossis temporalis**
– **discus articularis** - pars discotemporalis (translační pohyby), pars discomandibularis (rotační pohyby)
– kloubní chrupavky jsou zde vazivové chrupavky (obvykle hyalinní)
– kloubní pouzdro na os temporale dosahuje na okraje kloubních plošek a na mandibule po collum mandibulae, je poměrně volné, na laterální straně zesíleno pomocí **lig. laterale** (od kořene processus zygomaticus ke collum mandibulae), na mediální straně **lig. mediale**
– **lig. stylomandibulare** (processus styloideus, angulus mandibulae)
– **lig. sphenomandibulare** (spina ossis sphenoidalis, lingula mandibulae)
– **lig. pterygospinale** (lamina medialis processus pterygoidei, spina ossis sphenoidalis)
– **raphe pterygomandibularis** (hamulus pterygoideus, za poslední stoličku)
– při luxaci kloubu může caput mandibulae přeskočit před tuberculum articulare do fossa infratemporalis, návratový manévr - dolů a dozadu
– **pohyby:** mandibulární deprese (otevírání úst), mandibulární elevace (zavírání), protrakce (mandibula dopředu), retrakce (dozadu), lateropulze (pohyb ke stranám)

58. ARTT. COSTOVERTEBRALES

- žebra se spojují s obratli dvěma klouby, které tvoří funkční jednotku

a) articulatio capitis costae

- **facies articularis capitis costae, foveae costales superior et inferior** sousedních těl obratlů (na Th10-12 jen jedna fovea costalis) + **discus articularis**
- crista capitis costae 2. - 10. žebra je v kontaktu s discus intervertebralis - **lig. capitis costae intraarticulare**
- **lig. capitis costae radiatum**

b) articulatio costotransversaria

- **facies articularis tuberculi costae, fovea costalis processus transversi**
- **lig. costotransversarium** - vyplňuje štěrbinu mezi processus transversus a tuberculum costae
- **lig. costotransversarium lat.** - spojuje laterální konec processus transversus a tuberculum costae
- **lig. costotransversarium sup.** - spojuje collum costae a proc. transversus kraniálnějšího obratle!
- **lig. lumbocostale** - spojuje processus costarius L1 a 12. žebro
- **pohyby:** elevace x deprese předního konce žebra, tím se mění tvar hrudníku - dýchání (osa pohybu jde z caput costae do tuberculum costae),
  při nádechu jdou žebra kraniálně a ventrálně, při výdechu kaudálně a dorzálně, největší pohyby mají nejdelší žebra (8. a 9.), horní část hrudníku se hýbe minimálně

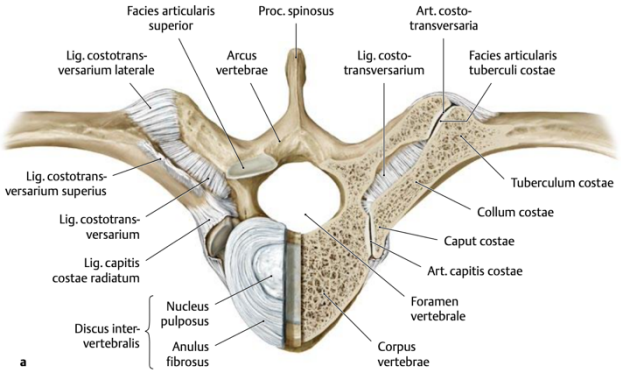

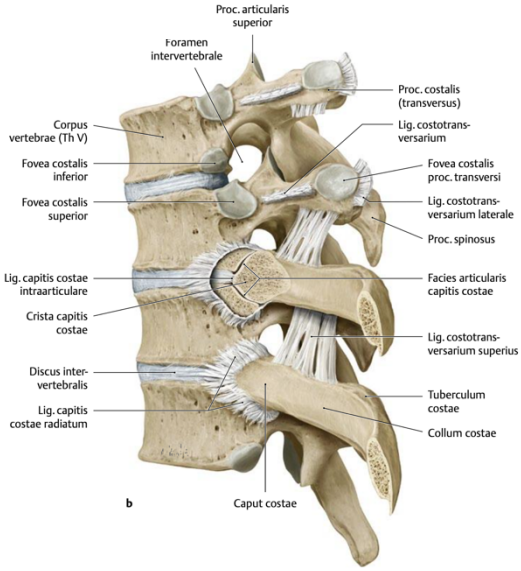

59. ARTT. INTERVERTEBRALES

- articulatio plana, jiný název **articulationes zygapophysiales**
- **facies articulares processuum articularium superiorum et inferiorum**
- C: kloubní výběžky šikmo
- Th: kloubní výběžky ve frontální rovině, processus articulares sup. mají kloubní plochy dorzálně, processus articulares inf. ventrálně
- L: kloubní výběžky v sagitální rovině, processus articulares sup. mají kloubní plochy mediálně, proc. articulares inf. laterálně
- **articulationes uncovertebrales** (proccessus uncinati vertebrarum cervicalium)
- **pohyby páteře**: lateroflexe, anteflexe, retroflexe (nejpohyblivější je krční páteř, v hrudní části flexi omezují žebra, v bederní části rotaci sagitální postavení processus articulares)

60. JUNCTURAE STERNOCOSTALES, INTERCOSTALES

- **articulationes sternocostales - cartilago costalis, incisura costalis sterni**
- **lig. sternocostale intraarticulare** - uvnitř 2. sternocostálního kloubu
- **synchondrosis sternocostalis** - chrupavka srůstá s incisura costalis sterni, typicky u 1., 6. a 7. žebra
- **ligg. sternocostalia radiata - membrana sterni anterior et posterior**
- **artt. interchondrales** - kloubní plošky chrupavek 5. - 9. žebra
- **membrana intercostalis externa** - ventrální pokračování mm. intercostales ext.
- **membrana intercostalis interna** - dorzální pokračování (mediokraniálně) mm. intercostales int. á

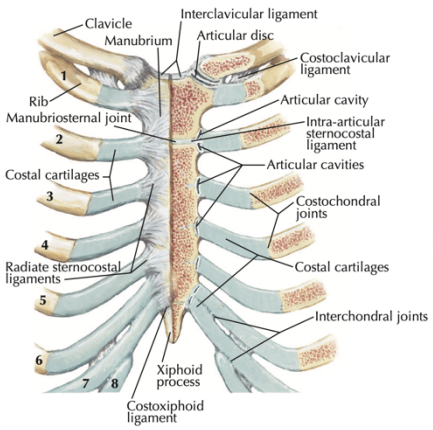

61. DLOUHÉ A KRÁTKÉ VAZY PÁTEŘE

DLOUHÉ VAZY PÁTEŘE

- **lig. longitudinale anterius** – probíhá po přední straně obratlových těl od arcus anterior atlantis až po facies pelvica ossis sacri, je pevněji připojen k obratlovým tělům, k destičkám přiléhá volněji
- **lig. sacrococcygeum anterius** – tvoří pokračování předchozího vazu po přední straně kosti křížové až po kost kostrční
- **lig. longitudinale posterius** – probíhá po zadní straně obratlových těl uvnitř canalis vertebralis od kosti týlní až po zadní stranu kosti křížové, uvnitř canalis sacralis, lne více k destičkám než k tělům obratlů
- **lig. sacrococcygeum dorsale profundum** – pokračování lig. longitudinale posterius, spojuje kost křížovou a zadní plochu kosti kostrční
- **lig. sacrococcygeum dorsale superficiale** – uzavírá canalis sacralis a jde od crista sacralis mediana přes cornua sacralia kosti křížové až na cornua coccygea kosti kostrční

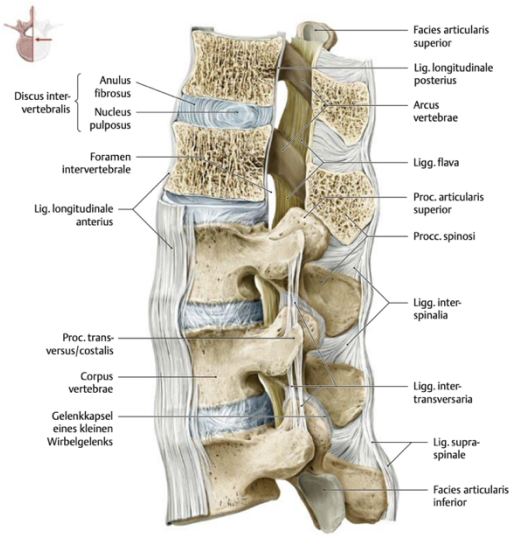

KRÁTKÉ VAZY PÁTEŘE

- **ligg. interarcualia (ligg. flava)** – makroskopicky žlutého zbarvení díky vysokému podílu elastinu, který těmto vazům dodává potřebnou pružnost, mezi oblouky obratlů v páteřním kanálu, který tímto uzavírají, umožňují pružné oddalování obratlových oblouků při ventrální flexi
- **ligg. interspinalia** – krátké vazy mezi trny, probíhající v celé délce páteře, v horním hrudním a v krčním úseku jsou zesíleny v **ligg. supraspinalia** a v **lig. nuchae**, brání nadměrnému rozevírání obratlových trnů při ventrální flexi
- **ligg. intertrasversaria –** mezi příčnými výběžky obratlů, omezují lateroflexi a rotaci
- **retinaculum caudale cutis** – drobný vaz jdoucí od kostrče a upínající se do kůže, čímž vytváří mělkou jamku – foveola coccygea

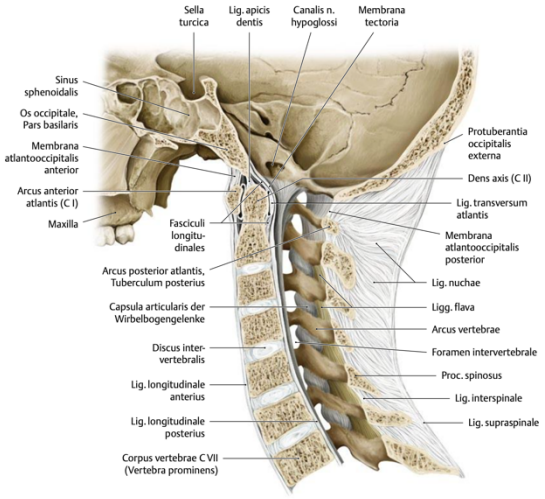

62. ART. ATLANTOOCCIPITALIS

- **condyli occipitales, foveae articulares superiores atlantis**
- párový elipsový kloub, kloubní pouzdra jsou dvě
- **lig. atlantooccipitale laterale**
- **membrana atlantooccipitalis anterior** - uzavírá a doplňuje spojení atlasu s os occipitale
- **membrana atlantooccipitalis posterior** - mezi arcus posterior atlantis a zadním okrajem foramen magnum, zastupuje ligg. interarcualia (flava)
- pohyby: flexe, extenze hlavy

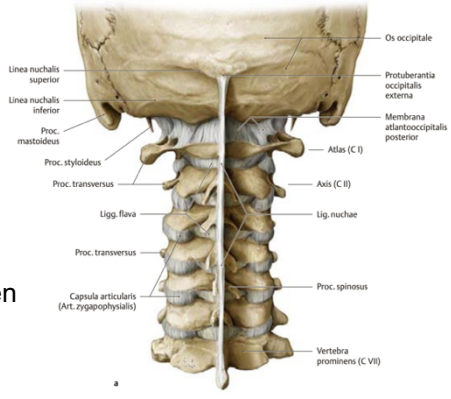

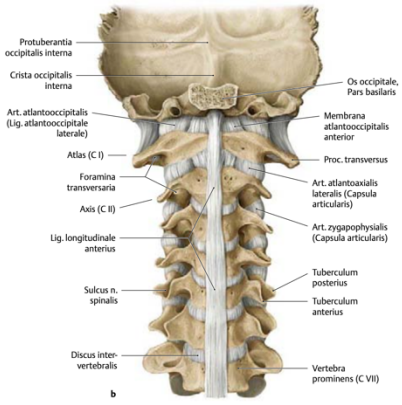

63. ART. ATLANTOAXIALIS

ART. ATLANTOAXIALIS MEDIANA

- **dens axis, arcus anterior atlantis - fovea dentis**
- art. trochoidea, kolový kloub, kloubní pouzdro je volné

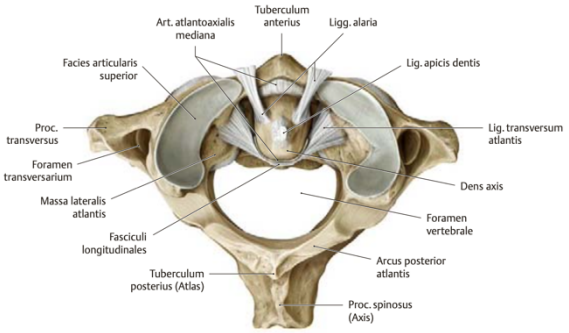

- **lig. cruciforme atlantis - lig. transversum atlantis** (mezi massae laterales), **fasciculi longitudinales** (corpus axis, okraj foramen magnum)
- **ligg. alaria** - mezi dens axis a condyli occipitales
- **lig. apicis dentis** - mezi dens axis a předním okrajem foramen magnum, považováno za zbytek chorda dorsalis
- **membrana tectoria** - kryje zezadu proti páteřnímu kanálu dens a lig. cruciforme, splývá s lig. longitudinale post.

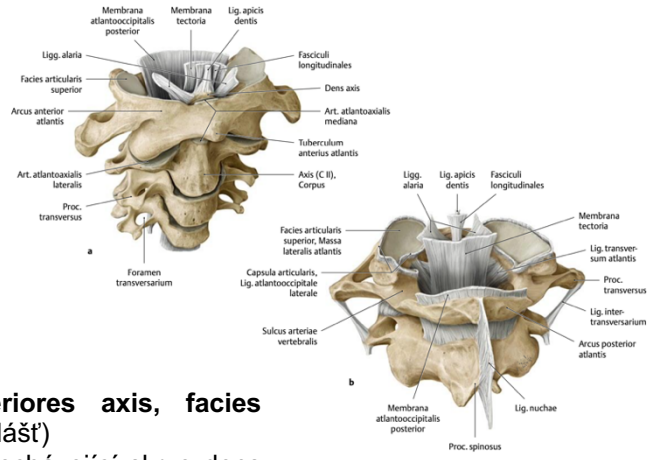

ART. ATLANTOAXIALIS LATERALIS

- párový kloub - **processus articulares superiores axis, facies articulares inferiores atlantis** (kloubní pouzdra zvlášť)
- pohyby: atlas se otáčí kolem longitudinální osy procházející skrze dens axis, hlava se může otáčet o 60°

64. DISCI INTERVERTEBRALES, POHYBY PÁTEŘE

- synchondrotické spojení mezi těly obratlů (terminální plochy)
- **anulus fibrosus** - obvodová část, vazivová chrupavka, lehce přesahuje okraje obratlových těl
- **nucleus pulposus** - má charakter rosolu, obsahuje velké množství vody, představuje kulovité ložisko, kolem kterého se okolní struktury pohybují
- celkem 23 plotének, první je mezi C2 a C3, poslední mezi L5 a facies terminalis superior ossis sacri
- souhrnná výška je 1/4 nebo 1/5 výšky páteře

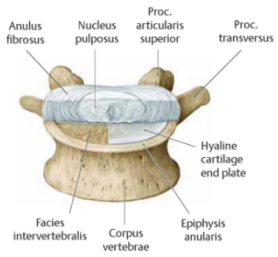

TVAR A POHYBY PÁTEŘE

- páteř je zprohýbána v sagittální i frontální rovině
- krční lordóza (zakřivení dopředu) je způsobeno šíjovými svaly, u dětí se vyvíjí, až začnou zvedat hlavičku
- bederní lordóza souvisí s činností zádových svalů v souvislosti se schopností dítěte stát a chodit
- vzájemný přechod lordóz a kyfóz je plynulý s výjimkou přechodu mezi lumbální a sakrální části páteře - promontorium
- zakřivení ve frontální rovině (skolióza) není fyziologicky výrazné, u praváků mírná hrudní dextroskolióza, u leváků sinistroskolióza
- **pohyby páteře**: lateroflexe, anteflexe, retroflexe (nejpohyblivější je krční páteř, v hrudní části flexi omezují žebra, v bederní části rotaci sagitální postavení processus articulares)

65. SPOJE CLAVICULY

ART. STERNOCLAVICULARIS SC kloub

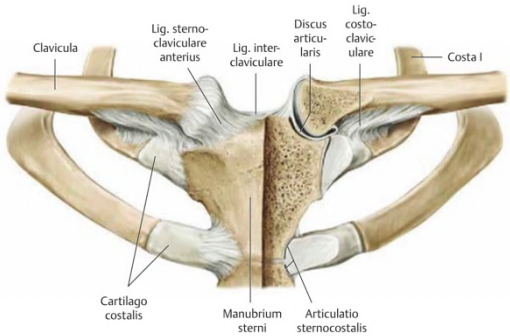

- **incisura clavicularis sterni, facies articularis sternalis claviculae**
- **discus articularis** - vazivová chrupavka
- extremitas sternalis claviculae vyčnívá nahoru a mezi oběma je tak zřetelná fossa jugularis
- **lig. interclaviculare** - spojuje oba sternální konce nad incisura jugularis sterni
- **lig. costoclaviculare** - spoj s prvním žebrem
- **lig. sternocalviculare ant. et post.**
- kulový kloub s velmi omezenými pohyby ve všech směrech, pohyb je vázán na pohyby lopatky a ramenního kloubu - clavicula se pak naklání dopředu, dozadu, nahoru, dolů

ART. ACROMIOCLAVICULARIS

- **facies articularis acromialis claviculae, facies articularis acromii scapulae**
- **discus articularis**
- **lig. acromioclaviculare, lig. coracoclaviculare** (clavicula, proc. coracoideus scapulae)
- lig. coracoclaviculare = lig. trapezoideum + lig. conoideum
- kloub plochý / kulový, omezené pohyby, opět je podmiňuje pohyb lopatky a ramene

- **lig. transversum scapulae superius** - přepažuje incisura scapulae, vzniká otvor, kterým do fossa supraspinata vstupuje n. suprascapularis, a. et v. suprascapularis jdou nad ligamentem
- **lig. transversum scapulae inferius** - od baze spina scapulae ke collum scapulae, prochází tudy a., v. et n. suprascapularis z fossa supraspinata do fossa infraspinata
- **lig. coracoacromiale** / **fornix humeri** - významně omezuje abdukci v ramenním kloubu

66. ART. HUMERI

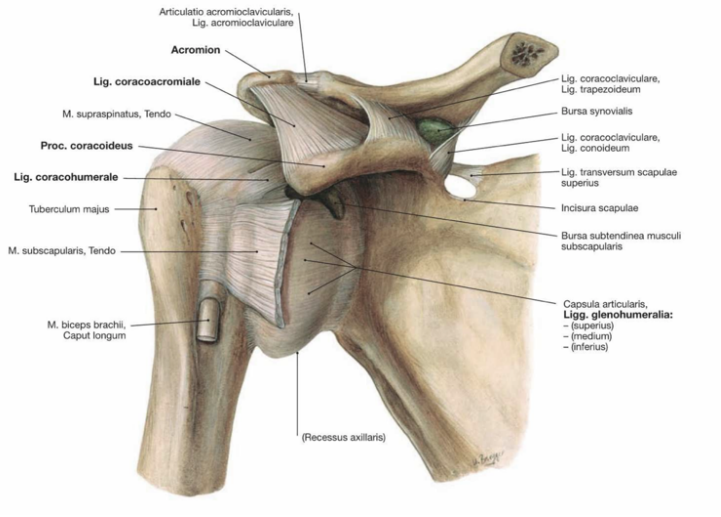

- **cavitas glenoidalis scapulae + labrum glenoidale, caput humeri**
- silné prostorné pouzdro, upíná se na collum scapulae a collum anatomicum humeri
- **ligg. glenohumeralia** (superius, medium, inferius) - na ventrální straně kloubního pouzdra)
- **lig. coracohumerale**
- **lig. coracoacromiale** - fornix humeri
- šlachy svalů - vepředu m. subscapularis, vzdadu m. supraspinatus, m. infraspinatus, m. teres minor = **rotátorová manžeta**
- svalový obal chybí na spodní straně kloubního pouzdra, okraj jamky je ventrálním směrem menší, proto nejčastěji dochází k luxacím dopředu a dolů
- **recessus axillaris** - kaudální výchlipka kloubního pouzdra, napíná se při abdukci
- **vagina synovialis intertubercularis** - caput longum m. bicipitis brachii od tuberculum supraglenoidale
- **bursae synoviales** - bursa subdeltoidea, bursa subcoracoidea, bursa subacromialis, bursa m. subscapularis subtendinea
- typicky volný kulový kloub s rozsahem pohybů ve všech třech osách - ventrální flexe, dorzální flexe, abdukce je možná pouze do horizontální roviny, pak humerus omezuje fornix humeri, o který se opře tuberculum majus humeri a další abdukce probíhá pouze za současné rotace scapuly, addukce, pronace, supinace
- **střední poloha**: mírná ventrální flexe a abdukce 45°
- cévní zásobení: a. thoracoacromialis, a. circumflexa scapulae, a. circumflexa humeri posterior a a. circumflexa humeri anterior

67. ART. CUBITI

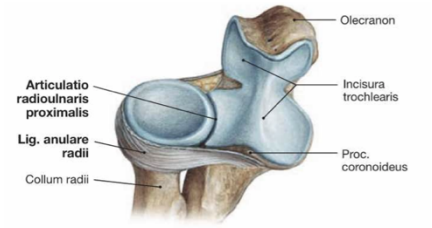

- **art. humeroradialis - capitulum humeri, fovea capitis radii** (kulový kloub, jeho pohyby ale omezuje art. humeroulnaris)
- **art. humeroulnaris - trochlea humeri, incisura trochlearis ulnae** (kladkový kloub, jedna osa pohybu)
- **art. radioulnaris proximalis - circumferentia articularis radii, incisura radialis ulnae** (kolový kloub)
- kloubní pouzdro se upíná na humeru proximálně od fossa radialis, fossa coronoidea a fossa olecrani (všechny jsou intraartikulárně), po stranách je pouzdro distálněji, epicondyli humeri jsou extraartikulárně
- na ulně se kloubní pouzdro upíná k okrajům incisura trochlearis, na radiu sestupuje distálně ke collum radii, kde vytváří recessus sacciformis



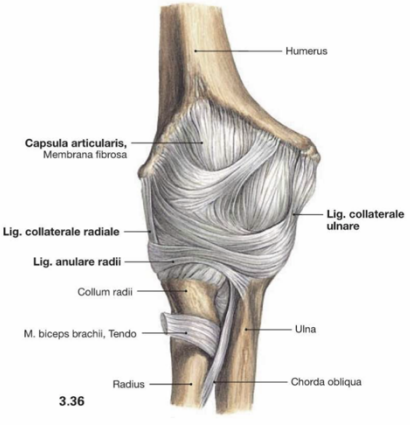

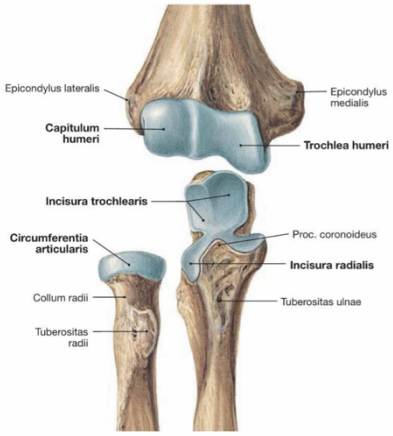

- **lig. anulare radii** - zajišťuje polohu caput radii
- **lig. collaterale ulnare, lig. collaterale radiale** - zesílení kloubního pouzdra po stranách
- mm. articulares - brání uskřinutí pouzdra při pohybech
- **bursae synoviales:** bursa subcutanea olecrani (na olekranu, mezi úponovou šlachou m. triceps brachi), bursa subtendinea musculi tricipitis brachii, bursa bicipitoradialis (mezi šlachou m. biceps brachii a přední plochou tuberostias radii)
- kombinací pohybů ve všech třech kloubech je flexe, extenze v části humeroradiální a humeroulnární a pak supinace, pronace v humeroradiální a radioulnární části
- **střední poloha**: pronace a mírná flexe

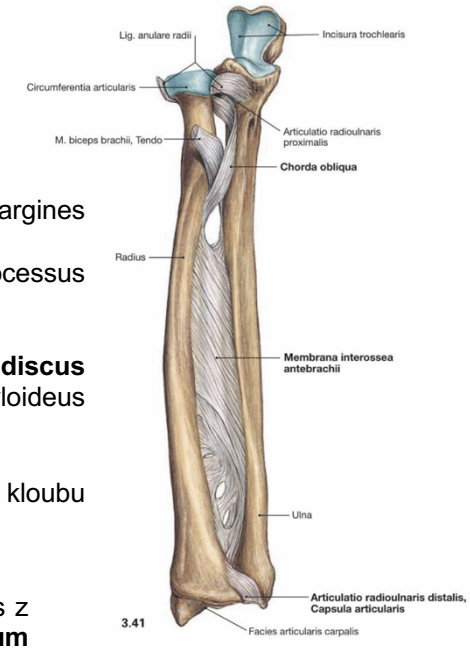

3.41

JUNCTURAE RADIOULNARES

- **membrana interossea antebrachi**i - mezi těli radia a ulny - margines interossei
- v proximální části je **chorda obliqua** (od tuberositas radii k processus coronoideus ulnae)
- membrána omezuje supinaci a slouží jako plocha k odstupu svalů
- **art. radioulnaris distalis - caput ulnae, incisura ulnaris radii, discus articularis** (upíná se k okraji incisura ulnaris radii a k processus styloideus ulnae), čepový kloub jednoosý
- pohyby podle jedné osy - supinace, pronace
- ulna je fixní a radius obíhá okolo, pohyb doprovází pohyb v loketním kloubu

68. ART. RADIOCARPALIS

- **facies articularis carpalis radii** (prodloužená o discus articularis z art. radioulnaris dist.), **os scaphoideum, os lunatum, os triquetrum**
- všechny tři kosti jsou spojeny pomocí **ligg. intercarpalia interossea**
- pohyby sdružené ve funkční celek s art. mediocarpalis, art. carpometacarpales, intercarpales, intermetacarpales

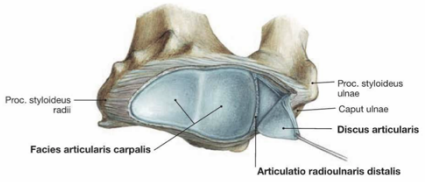

69. ART. MEDIOCARPALIS

- skloubení proximální řady (s výjimkou os pisiforme) s distální řadou karpálních kostí
- hlavice ulnárně**: os capitatum, os hamatum**
- jamka ulnárně: **os scaphoideum, os lunatum, os triquetrum**
- hlavice radiálně: **os scaphoideum**
- jamka radiálně: **os trapezium, os trapezoideum**
- **ligg. intercarpalia dorsalia, palmaria et interossea**
- mezi os trapezium a trapezoideum chybí interosseální vaz, kloubní štěrbina tudy komunikuje se štěrbinou articulationes carpometacarpales II. - V. (chyba ve skriptech)

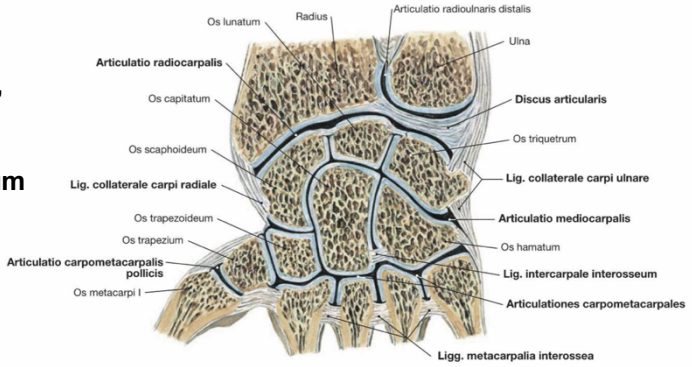

- **art. ossis pisiformis** - os triquetrum, os pisiforme, k hamulus ossis hamati jde lig. pisohamatum a k bázi 4. a 5. metakarpu lig. pisometacarpeum (uvedené vazy jsou úponová šlacha m. flexor carpi ulnaris a os pisiforme je sezamská kost této šlachy
- **lig. radiocarpeum / radiocarpale palmare et dorsale** (od proc. styloideus radii)
- **lig. ulnocarpeum / ulnocarpale palmare et dorsale** (od proc. styloideus ulnae)
- **lig. carpi radiatum** - dorzální strana os capitatum
- **lig. arcuatum carpi palmare**
- art. radiocarpalis a art. mediocarpalis tvoří funkční jednotku - elipsoidní kloub (palmární, dorzální flexe a ulnární a radiální dukce, kombinací cirkumdukce)

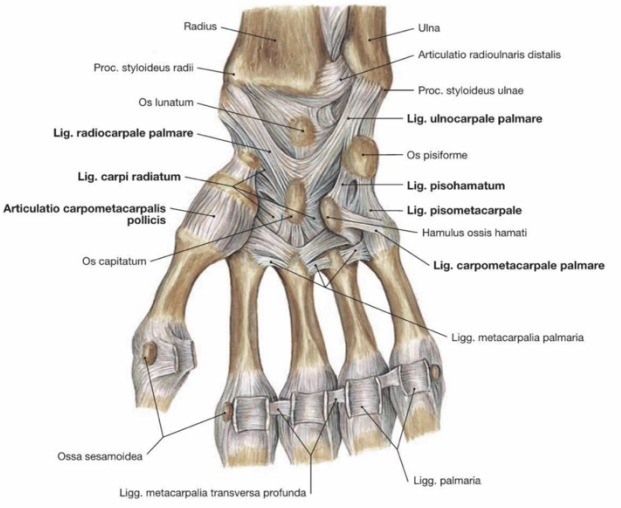

70. ART. CARPOMETACARPALES II. - V.

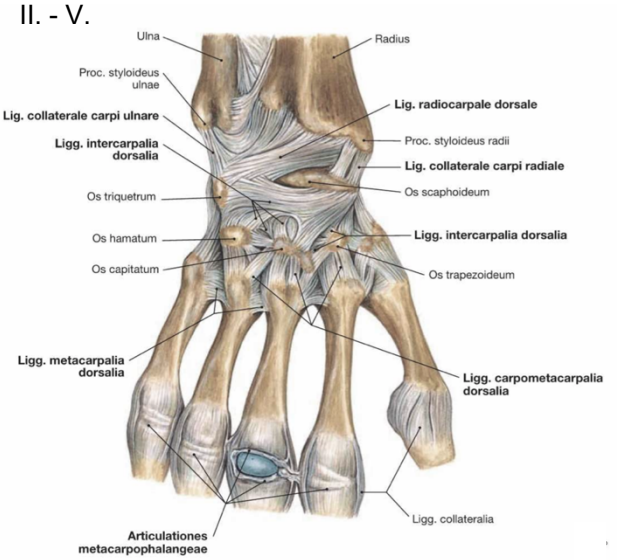

- skloubení bazí II. - V. metakarpu s distální řadou karpálních kostí + kontakty mezi jednotlivými bazemi metakarpů
- dutina kloubu komunikuje prostorem mezi os trapezium a os trapezoideum s kloubní dutinou articulatio mediocarpalis
- ligg. carpometacarpalia palmaria, dorsalia et interossea
- ligg. metacarpalia palmaria, dorsalia et interossea
- minimální pohyblivost - amphiarthrosis

71. ART. CARPOMETACARPALIS POLLICIS

- basis ossis metacarpi I., os trapezium
- sedlový kloub - abdukce, addukce a opozice a repozice palce

ARTICULATIONES METACARPOPHALANGEALES

- **caput ossis metacarpi, basis phalangis proximalis**
- **laminae fibrocartilagineae palmares -** prohloubení kloubních jamek
- přední a zadní část kloubního pouzdra je volná, po bocích je zesíleno pomocí **lig. collaterale ulnare et radiale**
- **lig. metacarpeum transversum profundum**
- v lamina fibrocartilaginea palmaris palcového kloubu jsou konstantně dvě sezamské kosti, můžou být i v dalších metacarpophalangeálních kloubech
- elipsoidní klouby - flexe, extenze a abdukce, addukce

ARTICULATIONES INTERPHALANGEALES MANUS

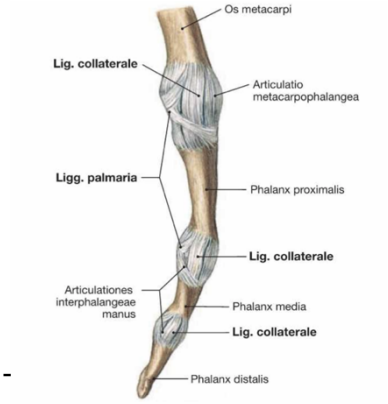

- hlavice: **trochlea phalangis,** jamka: **basis** distálnějšího článku
- na palmární straně opět **lamina fibrocartilaginea palmaris**
- **lig. collaterale radiale et ulnare**
- zadní stranu kloubního pouzdra zpevňují aponeurózy extenzorů prstů
- kladkové klouby - flexe, extenze

72. ART. SACROILIACA, SYNDESMOSY

- **facies auricularis ossis coxae a facies auricularis ossis sacri**
- tuhé, krátké kloubní pouzdro, nerovný povrch kloubních ploch - amphiarthrosis
- **ligg. sacroiliaca anteriora, interossea** (tuberositas sacralis et iliaca) **et posteriora** (spinae iliacae posteriores a tuberositas sacralis)
- **lig. iliolumbale** - crista iliaca, processus costarii L4, L5
- **lig. sacrospinale** - spina ischiadica, laterální okraj os sacrum et coccygis, uzavírá incisura ischiadica major - **foramen ischiadicum majus (foramen infrapiriforme, suprapiriforme)**
- **lig. sacrotuberale** - tuber ischiadicum, lateriální okraj os sacrum et coccygis, processus falciformis - uzavírá incisura ischiadica minor na foramen ischiadicum minus (šlacha m. obturatorius int. a do fossa ischiorectalis n. pudendus et vasa pudenda int.)

- **symphysis pubica** - facies symphysiales, discus interpubicus, zadní okraj disku přesahuje zadní okraj kosti - eminentia retropubica (u ženy hmatné per vaginam)
- **lig. pubicum superius, lig. pubicum inferius** seu lig. arcuatum pubis (silnější) - vazy tak silné, že udrží stydké kosti u sebe, kdyby se poranila symfýza
- spojení prakticky nepohyblivé, ke konci těhotenství se vlivem hormonů mírně rozvolňuje

- **membrana obturatoria** - foramen obturatum, sulcus obturatorius - canalis obturatorius (n. et vasa obturatoria), odstup mm. obturatorii
- **lig. inguinale** - lacuna vasorum, lacuna musculorum, lig. lacunare, arcus iliopectineus

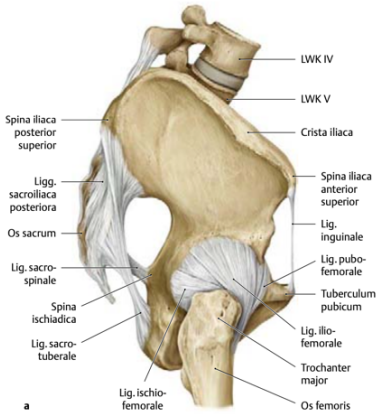

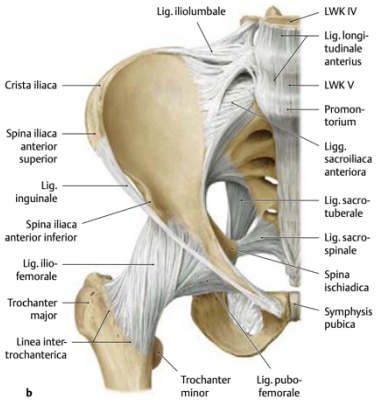

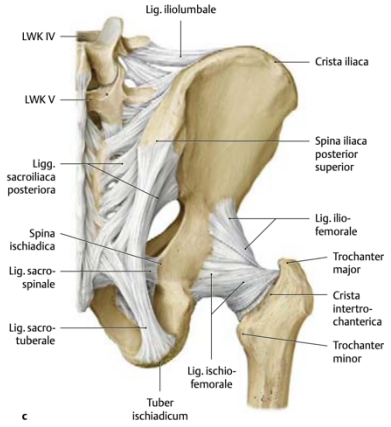

73. ART. COXAE

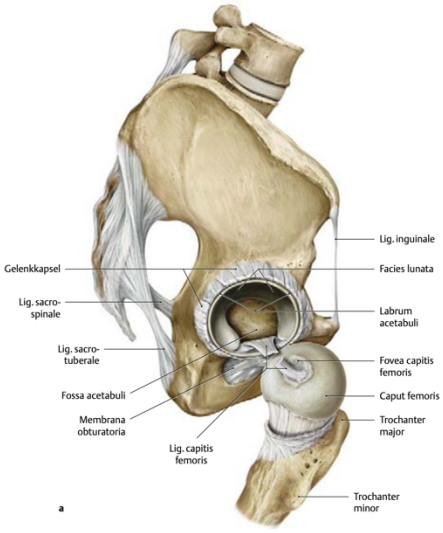

- **facies lunata acetabuli, pulvinar acetabuli** (tukový polštář), **labrum acetabulare, caput femoris**
- **incisura acetabuli** je přepažena příčným vazem **- lig. transversum acetabuli**
- silné kloubní pouzdro se připojuje na okraje acetabula, na femuru vepředu na linea intertrochanterica, vzadu do středu collum femoris, fossa trochanterica je extraartikulárně
- **lig. iliofemorale** - spina iliaca anterior inferior, linea intertrochanterica
- **lig. pubofemorale** - ramus superior ossis pubis, přední strana kloubního pouzdra
- **lig. ischiofemorale** - zadní okraj acetabula, zadní strana kloubního pouzdra
- lig. pubofemorale a lig. ischiofemorale vytváří kolem collum femoris vazivový pruh **- zona orbicularis**
- **lig. capitis femoris** - fovea capitis femoris, pod lig. transversum acetabuli
- **bursa iliopectinea** - konstantní bursa pod m. iliopsoas
- kulový kloub s omezeným pohybem - enarthrosis
- **pohyby:** flexe, extenze (při extenzi se vazy napínají), abdukce (abdukce výraznější při flexi), addukce, pronace, supinace
- **střední poloha:** flexe, mírná abdukce a v zevní rotaci

74. ADITUS ET AMPLITUDO PELVIS

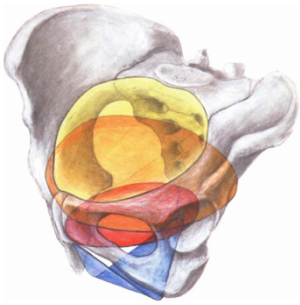

1) vchod pánevní - **apertura pelvis superior, aditus pelvis** - ohraničuje ji **linea terminalis (promontorium, linea arcuata, eminentia iliopubica**
- linea terminalis rozděluje pelvis major a pelvis minor
- **diameter recta aditus pelvis** (conjugata anatomica) - spojnice promontoria a horního okraje symfýzy - **11 cm**
- **diameter transversa aditus pelvis** - největší příčná vzdálenost lineae terminales **- 13 cm**
- **diameter obliqua** - spojnice art. sacroiliaca a eminentia iliopubica **- 12 cm**
- **diamater obstetricia** - nejkratší vzdálenost mezi zadní stranou symfýzy (eminentia retropubica) a předním okrajem promontoria - **10,5 cm**
- **conjugata diagonalis** - jediný rozměr měřitelný per vaginam, dolní okraj symfýzy a přední okraj promontoria - **12,5 cm - 13 cm**

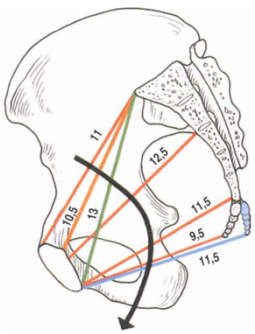

2) rovina šíře pánevní - **amplitudo pelvis** - vymezena čarou mezi S2-S3, střed spodiny acetabula a střed sympfýzy
- **diameter recta amplitudinis pelvis** - střed zadní strany symfýzy a rozhraní S2-S3 - **12,5 cm**
- **diameter transversa amplitudinis pelvis** - spojnice spodin středů obou jamek kyčelních - **12,5 cm**
- diameter **obliqua amplitudinis pelvis -** od incisura ischiadica major označené strany k sulcus obturatorius protilehlé strany - **13,5 cm**

Obr. 302. PRIME ROZMĚRY ROVIN PÁNEVNÍCH, CONJUGATA OBSTETRICIA A CONJUGATA DIAGONALIS; AXIS PELVIS
červeně - přímé rozměry hlavních rovin
oranžově - conjugata obstetricia (conjugata vera) pánevního vchodu
zeleně - conjugata diagonalis
modře - předozadní rozměr východu pánevního po odklonění kostrče

75. ANGUSTIA ET EXITUS PELVIS

3) rovina úžiny pánevní - **angustia pelvis** - vymezena čarou spojující dolní okraj symfýzy, spina ischiadica a apex ossis sacri
- má oválný tvar, delší osa orientována sagitálně
- **diameter recta** - spojnice dolního okraje symfýzy a hrotu kosti křížové - **11,5 cm**

4) rovina východu pánevního - **apertura pelvis inferior, existus pelvis** - má tvar kosočtverce, vymezena spojnící dolního okraje symfýzy, tuber ischiadicum a apex ossis coccygis
- **diameter transversa** - spojnice tubera ischiadica - **11 cm**
- **diameter recta** - spojnice dolního okraje symfýzy a hrotu kostrče - **9 cm,** při porodu se kostrč odtlačí dorzálně - **11,5 cm**



- při porodu prochází hlavička plodu pánevním kanálem tak, že se její sagitální osa (11 cm) vkládá do největších průměrů, skrze aditus diameter transversa, v amplitudo pelvis narazí hlavička na svalové dno pánevní, rotuje sagitální osou do diameter recta
- v porodnictví se používají vnější rozměry:
  - **distantia bispinalis** - spinae ischiadicae anteriores superiores - **26 cm**
  - **distantia bicristalis** - vzdálenost nejlaterálnějších bodů obou cristae iliacae - **29 cm**
  - **distantia bitrochanterica** - velké trochantery - **31 cm**
  - **distantia bituberalis** - tubera ischiadica, udává prostornost existus pelvis - **12 cm**
  - **conjugata externa** - vzdálenost mezi trnem L5 a horním okrajem symfýzy - **20 cm, min. 18 cm**

Přehled hodnot:

	aditus	amplitudo	angustia	exitus
diameter recta	11 cm	12,5 cm	11,5 cm	9 cm, 11,5 cm
diameter obliqua	12 cm	13,5 cm	-	-
diameter transversa	13 cm	12,5 cm	-	11 cm

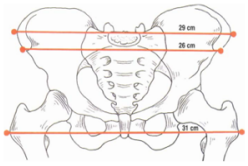

POHLAVNÍ ROZDÍLY NA PÁNVI


žena

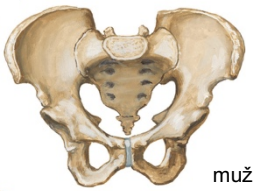
muž

- ala ossis ilii leží u mužů více sagitálně, u žen se klade do roviny frontální
- tubera ichiadica (distantia bituberalis) jsou na ženské pánvi dál od sebe
- velké trochantery femuru u žen více vystupují na povrch a podílejí se na vytváření boků
- symphysis pubica u muže vyšší, kosti stydké vytváří angulus pubicus, u žen spíše arcus pubicus
- aditus pelvis u muže má kvůli promontoriu tvar srdce, u ženy je zaoblený
- os sacrum ženy je nižší a širší
- incisura ischiadica major u žen prostornější a širší
- ramus superior ossis pubis u ženy je delší, mons pubis prominuje na povrch
- foramen obturatum u ženy trojúhelníkovité, u muže oválné

76. ART. GENUS

STYČNÉ PLOCHY, KLOUBNÍ POUZDRO

- **condylus medialis femoris, facies articularis medialis tibiae, meniscus medialis** (tvar C)
- **condylus lateralis femoris, facies articularis lateralis tibiae, meniscus lateralis** (tvar O)
- **facies articularis patellae, facies patellaris femoris**
- kloubní pouzdro silné, prostorné
- synoviální vrstva se klade z mediální i laterální strany na ligg. cruciata genus, před nimi vybíhá k patelle jako **plica synovialis patellae**
- corpus adiposum genus - pod patellou, mezi synoviální a fibrózní vrstvou kloubního pouzdra
- **plica synovialis infrapatellaris**, plicae alares (součástí corpus adiposum genus), kloubní dutina je tak neúplně sagitálně přepažena na mediální a laterální část
- šlacha m. quadriceps femoris**, ligamentum patellae** - tuberositas tibiae
- retinaculum patellae mediale et laterale - pruhy odstupující od šlach m. vastus med. et lat.
- recessus suprapatellaris
- **lig. collaterale tibiale** - epicondylus medialis femoris, srůstá s kloubním pouzdrem, margo medialis tibiae

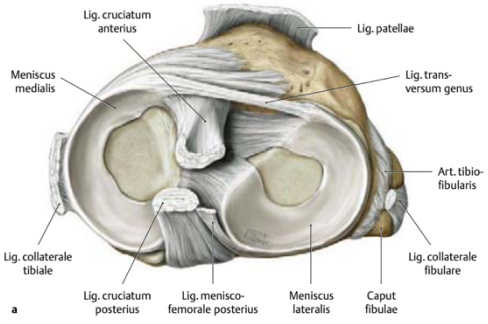

- **lig. collaterale fibulare** - samostatně běžící vaz (extraartikulární), epicondylus lateralis femoris, caput fibulae
- **lig. popliteum obiquum** - součást úponové šlachy m. semimembranosus, mezi condylus lateralis femoris a condylus medialis tibiae
- **ligg. cruciata** (anterius et posterius) - spojují areae intercondylares tibiae a fossa intercondylaris femoris, průběh dost random, zkřížit prsty, prsteníček ant., ukazováček post.
- ligg. cruciata jsou obalena po stranách synoviální membránou - vzhledem k fibrózní vrstvě jsou intraartikulárně a vzhledem k synoviální vrstvě extraartikulárně
- **lig. transversum genus** - spojuje menisky mezi sebou, nachází se v tukové plica alaris
- **lig. meniscofemorale posterius et anterius** - připevňují menisky k okolním strukturám
- nešťastná kolenní triáda - lig. cruciatum ant., meniscus medialis, lig. collaterale tibiale

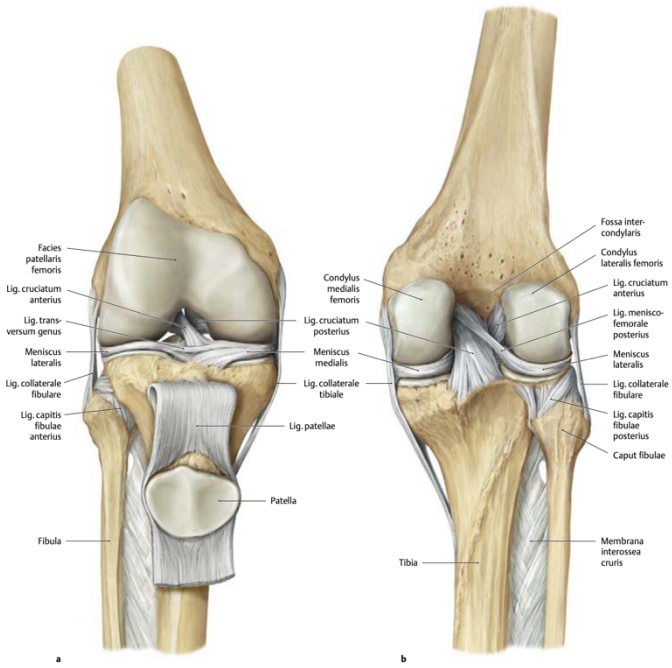

77. ART. GENUS
POMOCNÁ KLOUBNÍ ZAŘÍZENÍ

- **meniscus medialis** se upíná do area intercondylaris anterior et posterior, tvar písmene C
- **meniscus lateralis** se upíná k tuberculum intercondylare laterale, tvar písmene O
- **bursae synoviales** - bursa suprapatellaris, bursa praepatellaris, bursa infrapatellaris profunda, bursa subcutanea tuberositas tibiae aj.
- složený kloub, kladkový kloub - jednoosý
- flexe, extenze - při extenzi se ligg. cruciata kolem sebe spirálovitě zatáčí, tím omezují extenzi, při flexi se uvolňují, proto lze při ohnutém kolenním kloubu provést mírné rotační pohyby v koleni
- podélná osa femuru a tibie svírají tupý úhel (fyziologická abdukce kolene), způsobeno postavením kyčle
- **střední poloha**: mírná flexe

78. ART. TIBIOFIBULARIS

- **facies articularis capitis fibulae, facies articularis fibularis tibiae**
- **lig. capitis fibulae anterius et posterius**
- **membrana interossea cruris - margines interossei tibiae et fibulae**, odstup některých svalů bérců
- **syndesmosis tibiofibularis** - distální konec fibuly do **incisura fibularis tibiae**, nejedná se o kloubní spojení, nejsou vytvořeny kloubní plošky, jde o syndesmózu
- **lig. tibiofibulare anterius et posterius** - od tibie k přednímu a zadnímu okraji laterálního kotníku
- všechny tři spoje pevně spojují fibulu s tibií, poloha obou kostí je prakticky neměnná, fibula může max. mírně pružit

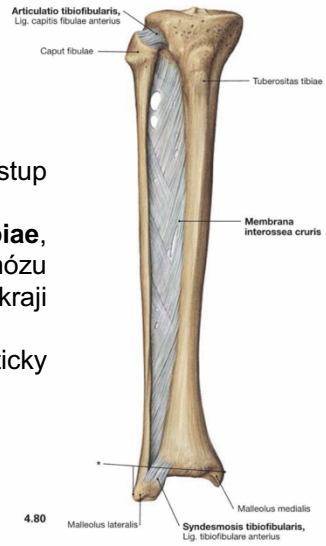

79. ART. TALOCRURALIS

- **facies articularis inferior tibiae, facies articularis malleoli medialis tibiae, facies articularis malleoli lateralis fibulae, trochlea tali**
- kloubní pouzdro je po stranách zesíleno vazy, přední a zadní strana je volná
- **lig. collaterale mediale / lig. deltoideum** - mediální kotník a vějířově se rozbíhá k os naviculare (pars tibionavicularis), k přední části talu (pars tibiotalaris ant.), k sustentaculum tali calcanei (pars tibiocalcanea) a k zadní části talu (pars tibiotalaris post.)

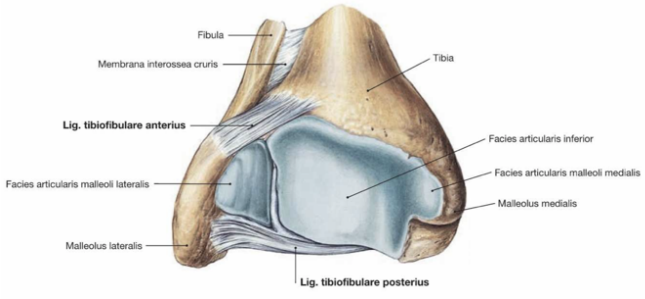

– **lig. collaterale laterale** - tři samostatné vazy: **lig. talofibulare anterius** (lat. kotník, collum tali), **lig. calcaneofibulare** (lat. kotník, lat. plocha calcaneu - trochlea fibularis), **lig. talofibulare posterius** (fossa maleoli lateralis, processus posterior tali)
– kladkový kloub - platární a dorzální flexe nohy
– trochlea tali vzadu užší, při normálním postavení na planta pedis je noha fixována, při plantární flexi se mezi ossa cruris dostává užší část a kloub se uvolňuje - při postavení na špičce nohy viklavé pohyby

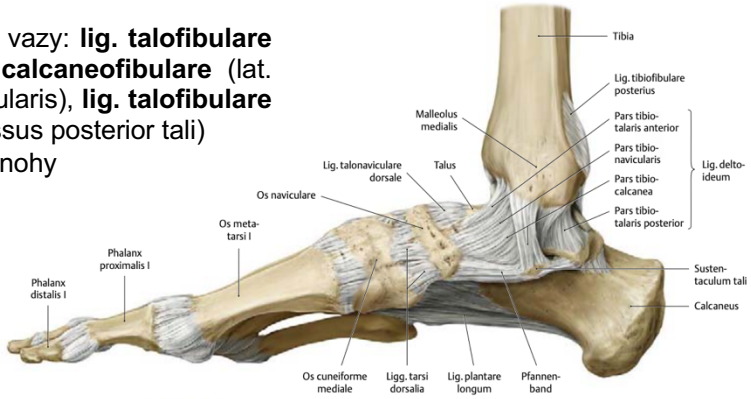

80. ARTT. INTERTARSALES

▪ **art. subtalaris** - facies articularis calcanea posterior tali a facies articularis talaris posterior calcanei
– **lig. talocalcaneum laterale et mediale**
▪ **art. talocalcaneonavicularis** - facies articularis calcanea media et anterior tali, caput tali, facies articularis talaris media et anterior calcanei a proximální kloubní ploška os naviculare
– **lig. calcaneonaviculare plantare** - (od sustentaculum tali, pod caput tali, k tuberositas ossis navicularis) na plantární stranu přírůstá m. tibialis posterior, část vazu navazuje na kloubní plošku caput tali jako fibrocartilago navicularis

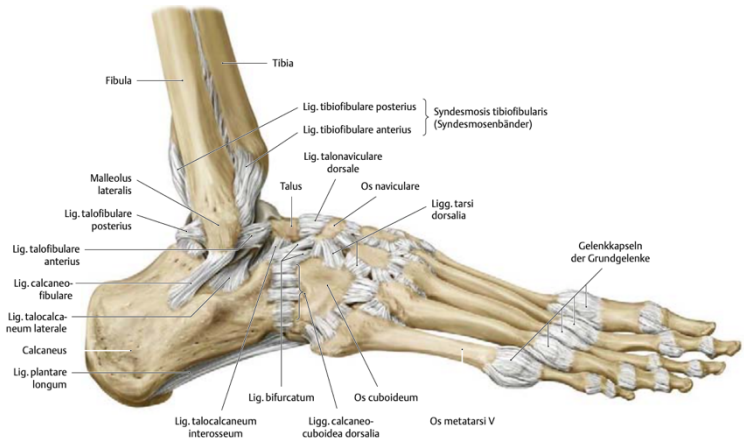

– **lig. talonaviculare, lig. talocalcaneare interosseum** (v sinus tarsi)
– **lig. calcaneonaviculare** (součást lig. bifurcatum)
– oba klouby tvoří mechanickou jednotku (dolní kloub hlezenní), pohyby podél osy, která prochází skrze sinus tarsi - pronace a supinace nohy
▪ **art. calcaneocuboidea** - facies articularis cuboidea calcanei a proximální kloubní ploška na os cuboideum
– **lig. calcaneocuboideum plantare, lig. plantare longum** (tuber calcanei, baze metatarzů)
– **lig. calcaneocuboideum** (dorsale) - druhá část lig. bifurcatum
– kloubní štěrbiny mezi caput tali a os naviculare a mezi calcaneem a os cuboideum = **Chopartův kloub, art. tarsi transversa** - zde se provádí exartikulace, protětí **lig. bifurcatum** (lig. calcaneocuboideum, lig. calcaneonaviculare)
▪ **art. cuneonavicularis** - distální kloubní ploška os naviculare, proximální plošky všech tří ossa cuneiformia
– **ligg. cuneonavicularia plantaria et dorsalia**
– **ligg. intercuneiformia dorsalia, plantaria et interossea**
▪ **art. cuneocuboidea** - mediální kloubní ploška os cuboideum, laterální kloubní ploška os cuneiforme laterale
– **ligg. cuneocuboidea** (dorsale, plantare, interosseum)

81. ART. TARSOMETATARSALIS

– **os cuneiforme mediale + basis ossis metacarpi I.**
– **os cuneiforme intermedium et laterale + ossa metatarsi II. et III.**
– **os cuboideum + ossa metatarsi IV. et V.**
– kloubní pouzdra často splývají s pouzdry předchozích kloubů
– **ligg. tarsometatarsalia dorsalia, plantaria et interossea**
– **Lisfrancův kloub** - exartikulace
– amphiarthrosis

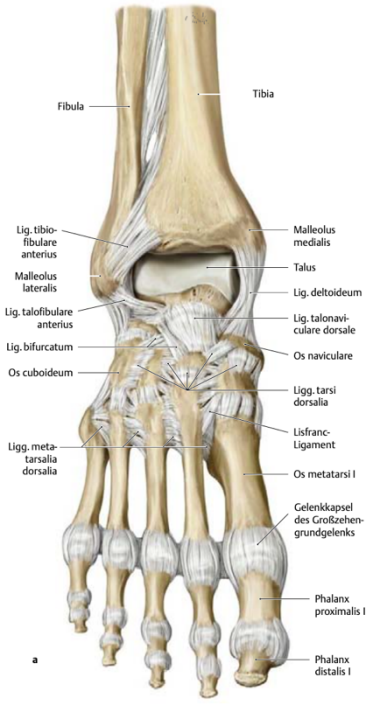

ARTICULATIONES METATARSOPHALANGEAE
- tyto klouby mají podobnou úpravu jako odpovídající klouby na ruce
- kloubní jamky jsou na plantární straně doplněny chrupavčitými fibrocartilagines plantares
- v ploténce kloubu palce jsou konstantní dvě sezamské kůstky (mediální a laterální).
- kloubní pouzdra jsou u každého prstu samostatná a jsou zesílena kolaterálními vazy
- hlavičky metatarzů jsou na plantární straně spojeny silným **lig. metatarsale transversum profundum**
- v kloubech je možná flexe a extenze a abdukce a addukce (osa nohy probíhá 2. prstem)

ARTICULATIONES INTERPHALANGEAE PEDIS
- kloubní jamky jsou na plantární straně prohloubeny pomocí **fibrocartilagines plantares**, kloubní pouzdra zesilují **ligamenta collateralia**
- flexe a extenze

82. KLENBA NOŽNÍ
- všechny kosti nohy jsou seřazeny do dvou podélných řad:
- **tibiální řada** - proximálně uložen talus, na něj navazuje os naviculare, distálněji ossa cuneiformia, I. až III. kost metatarzální a jejich články prstů
- **fibulární řada** - calcaneus, os cuboideum, IV. a V. kost metatarzální a jejich články prstů
- v distální části obě řady leží vedle sebe, proximálně se však klade řada tibiální na řadu fibulární (talus nasedá na dorzální stranu kosti patní), vzniká tak oblouk, který je obrácený konvexitou nahoru, což je podkladem podélné klenby nohy

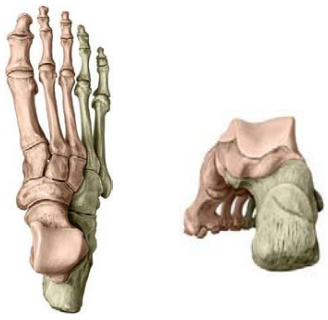

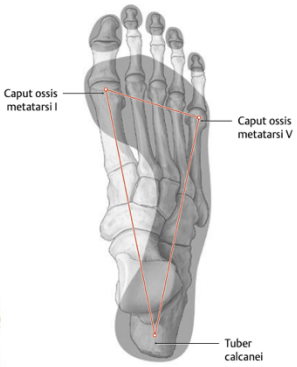

- podélná klenba nohy je zvýrazněna i tím, že obě řady kostí (bez článků prstů) jsou prohnuty dorzálně
- v oblasti ossa cuneiformia a kostí metatarzálních je kostra nohy prohnuta příčně, tj. je konkávní na straně plantární (příčná klenba nožní)
- podélná i příčná klenba nožní je zabezpečena jednak ligamenty, jednak tahem svalů (především m. tibialis anterior et posterior, m. fibularis longus a dlouhými flexory palce a prstů).
- v důsledku podélné a příčné klenby nožní se kosti nohy opírají o podložku ve třech bodech - proximálně **tuber calcanei**, distálně **caput ossis metatarsi I. et V.**
- klenba nožní chrání měkké části (především cévy a nervy) v planta pedis před jejich poškozením tlakem při stání, uplatňuje se také při došlápnutí - "pérování" nohy při chůzi

83. MIMICKÉ SVALY
SVALY KLENBY LEBNÍ, SVALY NOSU
- **mm. epicranii** - zepředu, zezadu a ze stran se sbíhají k centrálně uložené aponeuróze - **galea aponeurotica**, srůstá s kůží hlavy a s periostem
  - **m. occipitofrontalis - venter frontalis et occipitalis**
    - o: venter occipitalis - linea nuchae suprema ossis occipitalis, venter frontalis - přední okraj galea aponeurotica
    - i: venter occipitalis - zezadu do galea aponeurotica, venter frontalis - dopředu do kůže horního víčka a čela
    - n: n. facialis
    - f: venter occipitalis táhne kůži hlavy dozadu a vyhlazuje vrásky na čele, venter frontalis dělá příčné vrásky na čele a zvedá horní víčko



  - **m. temporoparietalis**
    - o: horní okraj chrupavky ušního boltce
    - i: laterální okraj galea aponeurotica
    - n: n. facialis
    - f: táhne ušní boltec nahoru (rudimentální sval)
  - **m. nasalis**
    - o: juga alveolaria horního I2 a C
    - i: dorsum nasi, ala nasi
    - n: n. facialis
    - f: zužuje nosní dírku

84. MIMICKÉ SVALY

SVALY ŠTĚRBINY ÚSTNÍ

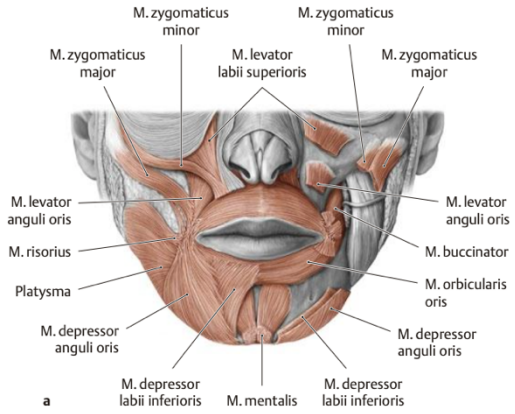

- **m. orbicularis oris**
  - o: juga alveolaria horních a dolních řezáků a na okraji apertura piriformis
  - i: kůže rtů, část směřuje k nosní přepážce jako m. depressor septi
  - n: n. facialis
  - f: uzavření úst, špulení rtů, deprese nosní přepážky
- **m. depressor anguli oris**
  - o: basis/corpus mandibulae
  - i: kůže v oblasti anglus oris
  - n: n. facialis
  - f: táhne ústní koutek dolů
- **m. depressor labii inferioris**
  - o: basis mandibulae
  - i: kůže labium inferius
  - n: n. facialis
  - f: táhne dolní ret dolů
- **m. levator labii superioris alaeque nasi**
  - o: processus frontalis maxillae, dorsum nasi
  - i: kůže v sulcus nasolabialis a kůže nosního křídlo
  - n: n. facialis
  - f: zvedá horní ret a rozšiřuje nosní dírku
- **m. risorius**
  - o: fascia masseterica
  - i: kůže v oblasti anglus oris
  - n: n. facialis
  - f: táhne ústní koutek laterálně a nahoru (úsměv)
- **m. levator labii superioris**
  - o: pod dolním okrajem orbity
  - i: labium superius - sulcus nasolabialis
  - n: n. facialis
  - f: zvedá horní ret

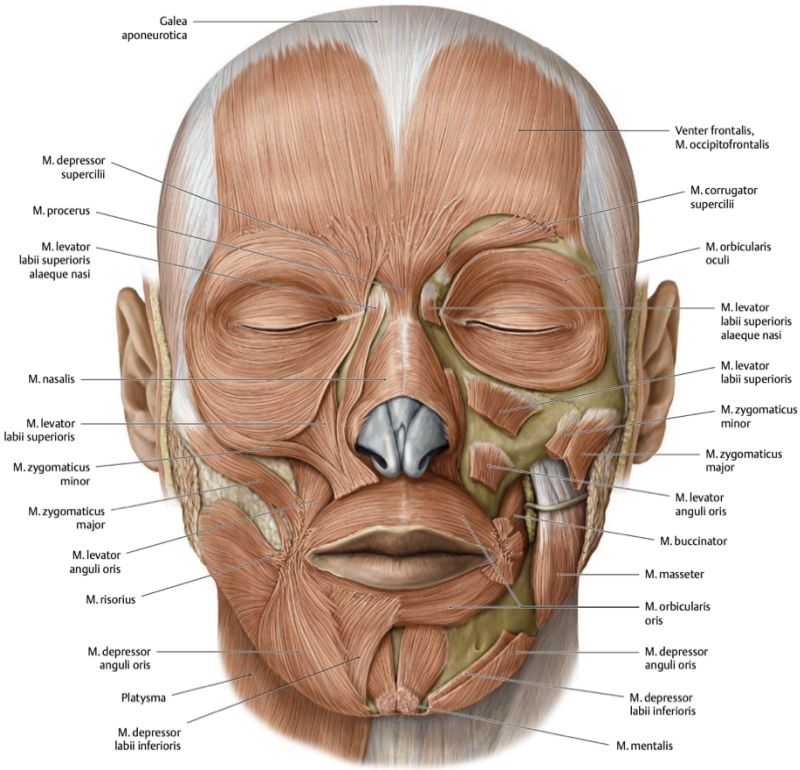

- **m. zygomaticus minor**
  - o: přední strana os zygomaticum
  - i: kůže v oblasti sulcus nasolabialis
  - n: n. facialis
  - f: táhne ústní koutek laterokraniálně
- **m. zygomaticus major**
  - o: přední strana os zygomaticum, laterálně od předchozího
  - i: kůže v oblasti sulcus nasolabialis, kaudálně od předchozího
  - n: n. facialis
  - f: táhne ústní koutek laterokraniálně
- **m. levator anguli oris**
  - o: přední strana maxilly, fossa canina (pod foramen infraorbitale)
  - i: ústní koutek, proplétá se s m. orbicularis oris a m. depressor anguli oris
  - n: n. facialis
  - f: zvedá ústní koutek
- **m. mentalis**
  - o: juga alveolaria dolních řezáků
  - i: směřuje mediokaudálně do kůže brady (mentum)
  - n: n. facialis
  - f: vyhrnuje dolní ret nahoru, táhne kůži brady nahoru, může vytvářet důlek na bradě

85. MIMICKÉ SVALY

SVALY ŠTĚRBINY OČNÍ + M. BUCCINATOR

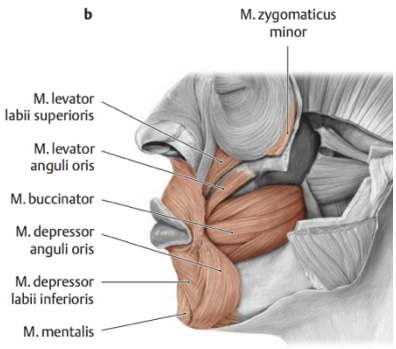

- **m. buccinator**
  - o: zadní část processus alveolaris maxillae, tuber maxillae, **raphe buccopharyngea** (vazivový pruh mezi hamulus pterygoideus a linea mylohyoidea mandibulae - raphe pterygomandibularis), zadní část processus alveolaris mandibulae
  - i: angulus oris
  - n: n. facialis
  - f: přitlačuje tvář k alveolárním výběžkům čelistí, rozšiřuje štěrbinu ústní do stran, zmenšuje velikost vestibulum oris (sousto se posouvá ke stoličkám)
  - prochází skrze něj ductus parotideus, na zadní straně svalu je corpus adiposum buccae
  - jediný kožní sval hlavy obalený fascia buccopharyngea

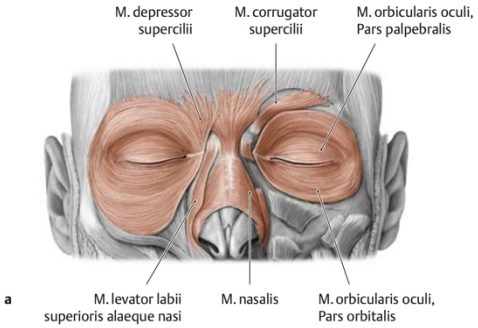

- **m. orbicularis oculi - pars palpebralis, pars orbitalis, pars lacrimalis**
  - o: pars palpebralis et orbitalis - lig. palpebrale mediale, pars lacrimalis - crista lacrimalis post. ossis lacrimalis
  - n: n. facialis
  - f: podklad víček, mrkání, pars lacrimalis rozšiřuje slzný vak a pomáhá nasávat slzy ze spojivkového vaku
- **m. corrugator supercilii**
  - o: nad sutura nasofrontalis
  - i: kůže nad střední a laterální částí obočí
  - n: n. facialis
  - f: posunuje kůži obočí ke střední rovině a podmiňuje svislé rýhy nad kořenem nosu
- **m. procerus**
  - o: radix nasi i: kůže v oblasti glabelly
  - n: n. facialis
  - f: vytváří příčný řasy nad kořenem nosu, antagonista venter frontalis m. occipitofrontalis

86. ŽVÝKACÍ SVALY

MM. MASTICATORII, FASCIE HLAVY

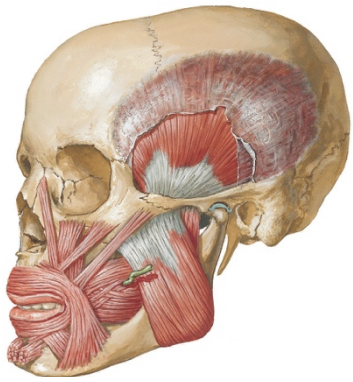

- **m. temporalis**
  - o: planum temporale - linea temporalis inf., jeho fascie od linea temporalis sup.
  - i: processus coronoideus mandibulae
  - n: nn. temporales profundi (n. trigeminus)
  - f: elevace mandibuly, zadní snopce táhnou mandibulu dozadu - retrakce
- **m. masseter**
  - o: povrchová vrstva - dolní okraj arcus zygomaticus a corpus ossis zygomatici (snopce mají šikmý průběh)
    hluboká vrsta - vnitřní plocha arcus zygomaticus (snopce běží vertikálně)
  - i: povrchová vrstva - tuberositas masseterica mandibulae
    hluboká vrstva - laterální plocha ramus mandibulae pod incisura mandibulae, část se u processus coronoideus spojí se snopci m. temporalis
  - n: n. massetericus (n. trigeminus)
  - f: elevace mandibuly, kousání stoličkami

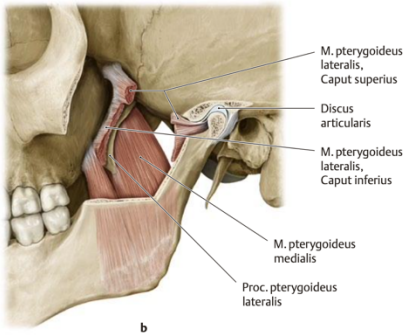

- **m. pterygoideus medialis**
  - o: mediální část - fossa pterygoidea ossis sphenoidalis, laterální část - tuber maxillae

- i: tuberositas pterygoidea na angulus mandibulae
- n: n. pterygoideus medialis (n. trigeminus)
- f: mandibulární elevace, při jednostranné kontrakci táhne čelist na opačnou stranu

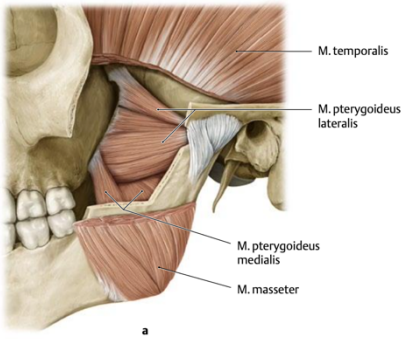

- **m. pterygoideus lateralis**
  - o: pars superior - facies infratemporalis alae majoris ossis sphenoidalis, pars inferior - lamina lateralis processus pterygoidei
  - i: přední okraj discus articularis, fovea pterygoidea na processus condylaris mandibulae
  - n: n. pterygoideus lateralis (n. trigeminus)
  - f: při oboustranné kontrakci protrakce mandibuly, deprese mandibuly, při jednostranné kontrakci táhne čelist na opačnou stranu

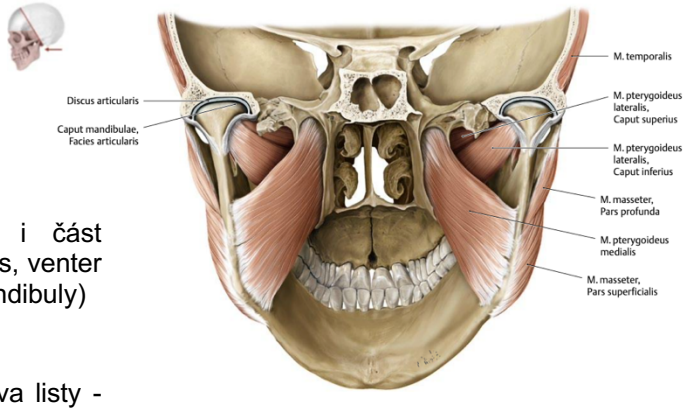

  - funkčně k žvýkacím svalům patří i část suprahyoidních svalů - m. mylohyoideus, venter anterior musculi digastrici (deprese mandibuly)

FASCIE HLAVY

- žvýkací svaly - **fascia temporalis** (má dva listy - lamina superficialis et profunda, mezi nimi spatium interfasciale)
- **fascia masseterica** přechází do fascia buccopharyngea a do povrchové krční fascie, nahoře se připojuje k arcus zygomaticus
- mimické svaly nemají fascie kromě m. buccinator - **fascia buccopharyngea** (dosahuje vepředu k anglus oris, vzadu přechází přes raphe buccopharyngea do fascie hltanu

87. POVRCHOVÉ KRČNÍ SVALY



- **m. platysma**
  - o: fascia pectoralis major (ve výši 2. žebra) a fascia deltoidea
  - i: kůže obličeje nad basis mandibulae, zadní snopce do fascia parotideomasseterica (leží před povrchovou krční fascií)
  - n: r. colli nervi facialis f: napíná kůži krku

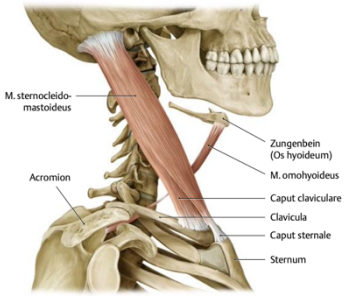

- **m. sternocleidomastoideus**
  - o: pars sternalis - manubrium sterni, pars clavicularis - extremitas sternalis claviculae
  - i: processus mastoideus ossis temporalis
  - n: n. accessorius, plexus cervicalis
  - f: při jednostranné kontrakci uklání hlavu na svou stranu, obličej otáčí na druhou stranu, při oboustranné kontrakci zaklání krční páteř, při fixované páteři a hlavě zvedá horní část hrudníku - pomocný vdechový sval

FASCIE KRKU

- **fascia cervicalis** se dělí do 3 listů:
- **lamina superficialis** (červeně) leží pod kůží a pod m. platysma, připojuje se k mandibule, k manubrium sterni a ke clavicule, obíhá m. SCM (kolem svalu je rozštěpena) a přechází do fascia nuchae
- **lamina praetrachealis** (modrá) - připojuje se k jazylce, k zadnímu okraji claviculy a manubrium sterni, obaluje infrahyoidní svaly a štítnou žlázu, do hloubky odstupují pruhy, které tvoří **vagina carotica** (tmavě zelená), laterálně se při zadním okraji m. SCM
  spojuje s povrchovým listem, nad manubrium sterni je mezi povrchovým a prostředním listem **spatium suprasternale**, kde je arcus venosus juguli

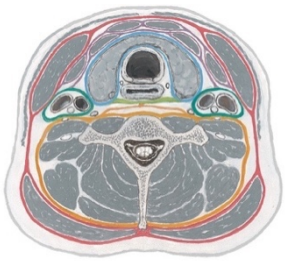

– **lamina praevertebralis** (oranžová) kryje prevertebrální svaly, připojuje se na processus transversi vertebrarum cervicalium a přechází na mm. scaleni, m. levator scapulae a laterálně do povrchového listu + fascia buccopharyngea (světle zelená)

88. MM. SUPRAHYOIDEI

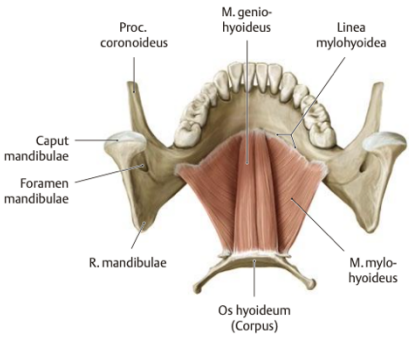

- **m. mylohyoideus**
  - o: linea mylohyoidea mandibulae
  - i: přední strana těla jazylky
  - ve střední rovině se oba svaly upinají do vazivového pruhu (raphe mylohyoidea), který probíhá od spina mentalis k jazylce, oba svaly jsou podkladem tzv. diaphragma oris
  - n: n. mylohyoideus (větev n. mandibularis, n. V.)
  - f: mandibulární deprese (otevírá ústa), při polykání zvedá jazylku
- **m. digastricus**
  - o: venter posterior - incisura mastoidea ossis temporalis - běží spolu s m. stylohyoideus po mediální straně m. SCM směrem k jazylce, kde je vsunutá šlacha (prostupuje šlachu m. stylohyoideus)
  - i: venter anterior - fossa digastrica mandibulae
  - n: venter anterior - n. mylohyoideus (n. mandibularis, n. trigeminus), venter posterior - r. digastricus n. facialis
  - f: : při fixované jazylce provede kontrakce venter anterior mandibulární depresi (otevírá ústa), při fixované mandibule obě břiška zvedají jazylku (polykání)

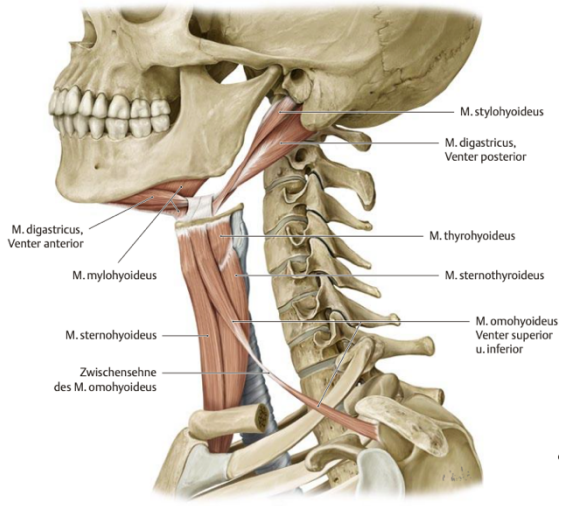

- **m. stylohyoideus**
  - o: processus styloideus ossis temporalis
  - i: cornu minus ossis hyoidei
  - n: n. facialis
  - f: při polykáná zvedá jazylku a táhne ji dozadu
- **m. geniohyoideus**
  - o: spina mandibulae
  - i: corpus ossis hyoidei
  - n: plexus cervicalis C1-2 (cestou n. hypoglossus)
  - f: mandibulární deprese, při polykání zvedá jazylku, stejná funkce jako m. mylohyoideus

89. MM. INFRAHYOIDEI

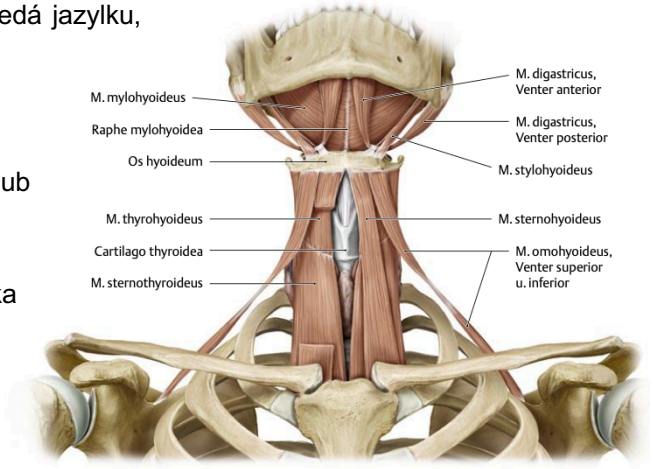

- **m. sternohyoideus**
  - o: zadní strana manubrium sterni, SC kloub
  - i: dolní okraj corpus ossis hyoidei
- **m. sternothyroideus**
  - o: manubrium sterni, 1. žeberní chrupavka
  - i: linea obliqua štítné chrupavky
- **m. thyrohyoideus**
  - o: linea obliqua štítné chrupavky
  - i: cornu majus ossis hyoidei
- **m. omohyoideus**

– o: venter inferior - lopatka v oblasti lig. transversum scapulae sup., směřuje šikmo mediokraniálně ke clavicule - vsunutá šlacha
– i: venter superior - cornu majus ossis hyoidei
– Vsunutá šlacha m. omohyoideus je spojena s prostředním listem krční fascie a jejím prostřednictvím s v. jugularis interna. Při kontrakci svalu se fascie napíná a roztahuje žílu, podporuje tak průtok krve žilou. Při nešetrném otevření v. jugularis interna při operačních zákrocích na krku zůstává žíla otevřená a vzniká tak nebezpečí vzduchové embolie.
– n: všechny infrahyoidní svaly z plexus cervicalis - ansa cervicalis profunda
– f: společně fixují jazylku nebo ji přitahují ke sternu

90. MM. SCALENI, MM. PRAEVERTEBRALES

- **m. scalenus anterior**
  - o: čtyři zuby na předních hrbolcích processus transversi C3-6
  - i: tuberculum m. scaleni 1. žebra, před sulcus a. subclaviae
- **m. scalenus medius**
  - o: processus transversi C1-7
  - i: 1. žebro za sulcus a. subclaviae
  - **fissura scalenorum** - plexus brachialis, a. subclavia (v. subclavia prochází mimo fissuru před m. scalenus ant. - přístupná ke katetrizaci)
- **m. scalenus posterior**
  - o: processus transversi C5-6
  - i: horní strana 2. žebra
  - n: plexus cervicalis
  - f: při jednostranné kontrakci otáčí krk na svou stranu, při oboustranné předklánějí krční páteř, při fixované páteři zvedají žebra - pomocný vdechový sval

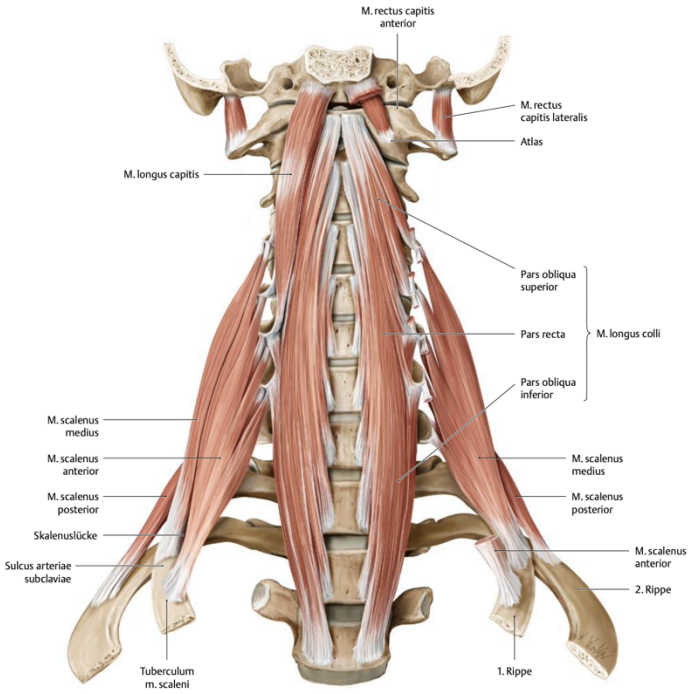

- **m. longus colli**
  - o: těla dolních krčních a horních hrudních obratlů a processus transversi horních krčních obratlů
  - i: tuberculum anterius atlantis, těla horních krčních obratlů a processus transversi dolních krčních obratlů
- **m. longus capitis**
  - o: processus transversi C3-6
  - i: pars basilaris ossis occipitalis, dorzolaterálně od tuberculum pharyngeum
- **m. rectus capitis anterior**
  - o: processus transversus atlantis
  - i: pars basilaris ossis occipitalis, dorzolaterálně od předchozího svalu
- **m. rectus capitis lateralis**
  - o: processus transversus atlantis
  - i: pars basilaris ossis occipitalis, laterálně od condylus occipitalis
- **m. intertransversarii anteriores cervicis**
  - probíhají mezi tubercula anteriora procesuum transversarium sousedních krčních obratlů

  - n: všechny z plexus cervicalis a plexus brachialis - rami ventrales nervorum cervicalium C1-8
  - f: všechny dělají při oboustranné kontrakci předklon krční páteře a hlavy, při jednostranné uklání na svou stranu

91. MM. THORACIS

HETEROCHTONNÍ SVALY

- **m. pectoralis major** - sval má tvar trojúhelníka, jehož základna leží mediálně a hrot směřuje k podpažní jamce
  - o: pars clavicularis začíná od mediální poloviny klavikuly
    pars sternocostalis odstupuje od manubrium a corpus sterni a chrupavek 2.-7. žebra.
    pars abdominalis začíná od předního listu pochvy přímého břišního svalu
  - i: crista tuberculi majoris humeri (ještě před úponem se svalové snopce překříží tak, že dolní snopce se kladou pod snopce horní a upínají se proximálněji - úponová část svalu je podkladem přední axilární řasy)
  - n: n. pectoralis medialis et lateralis ze supraclavikulární části plexus brachialis
  - f: addukce, vnitřní rotace a flexe paže, při fixované paži zvedá hrudník - pomocný vdechový sval

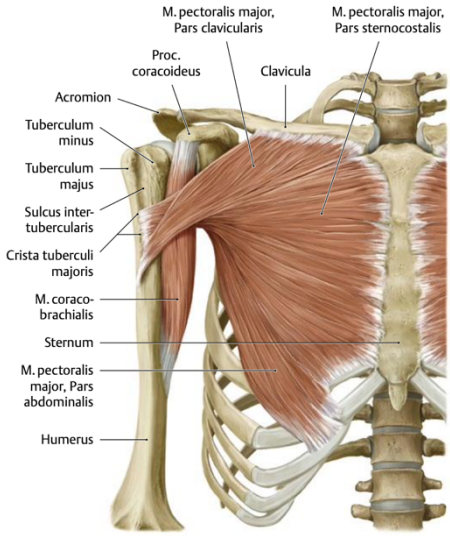

- **m. pectoralis minor**
  - o: tři zuby na 3. až 5. žebru
  - i: processus coracoideus scapulae
  - n: n. pectoralis medialis et lateralis ze supraclavikulární části plexus brachialis
  - f: táhne lopatku a tím celý pažní pletenec dopředu a dolů, při fixované paži zvedá hrudník a uplatňuje se tak jako pomocný vdechový sval

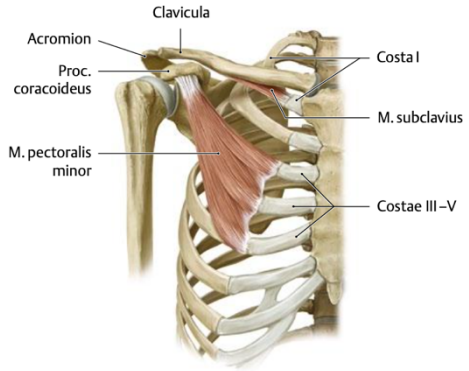

- **m. subclavius**
  - 1. žebro
  - dolní strana laterální části claviculy
  - n: n. subclavius ze supraclavikulární části plexus brachialis
  - f: táhne claviculu a tím i celé rameno dolů a dopředu a fixuje ji ke sternu, při fixovaném rameni zvedá první žebro a uplatňuje se, podobně jako oba mm. pectorales, také jako pomocný vdechový sval

- **m. serratus anterior**
  - o: devět zubů (proto "pilovitý" sval) od horních devíti žeber
  - i: vkládá se mezi stěnu hrudního koše a lopatku a upíná se na margo medialis a na angulus inferior scapulae
  - n: n. thoracicus longus
  - f: odtahuje lopatku od páteře, táhne dolní úhel lopatky laterálně, tím se cavitas glenoidalis otáčí vzhůru a umožňuje vzpažení, při fixované lopatce táhne žebra nahoru - pomocný vdechový sval
  - esenciální informace pro doc. Vargovou - na 3. zubu m. serratus anterior je Sorgiusova uzlina (lymfatická drenáž prsu)

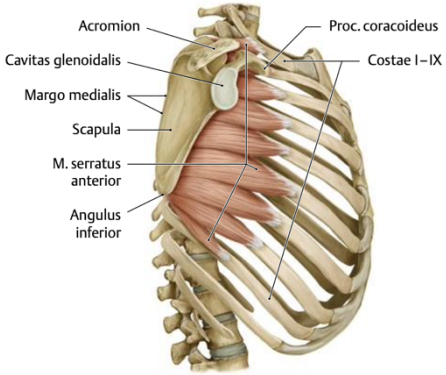

92. MM. THORACIS

AUTOCHTONNÍ SVALY

- **mm. intercostales externi**
  - probíhají od dolního okraje kraniálnějšího žebra (přední okraj sulcus costae) mediokaudálním směrem
  - upínají se na horní okraj sousedního kaudálnějšího žebra v rozsahu od tuberculum costae k laterálnímu okraji žeberních chrupavek, kde přecházejí do membrana intercostalis externa
  - n: nn. intercostales - pro všechny autochtonní
  - f: zvedají dolní žebra, rozšiřují hrudník - vdechové (inspirační) svaly

- **mm. intercostales interni**
  - začínají na horním okraji kaudálnějšího žebra, směřují kraniálně a laterálně
  - upínají se na dolní okraj kraniálnějšího žebra
  - vpředu dosahují ke sternu, vzadu do úrovně angulus costae, směrem k páteři pokračuje membrana intercostalis interna
  - f: přitažením horních žeber k dolním zmenšují objem hrudníku - výdechové (exspirační) svaly

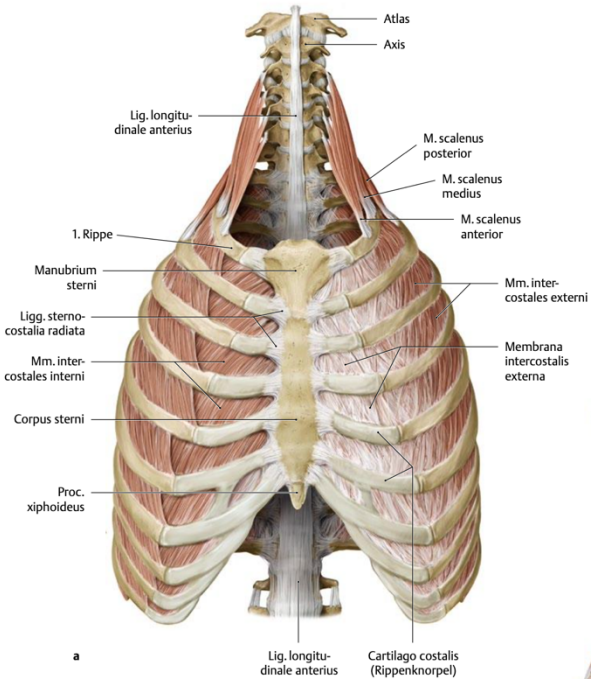

- **mm. intercostales intimi**
  - začínají na horním okraji kaudálního žebra, podobně jako mm. intercostalis interni vystupují kraniálně a laterálně
  - upínají se na vnitřní okraj sulcus costae kraniálnějšího žebra
  - f: přitažením horních žeber k dolním zužují mezižeberní štěrbiny a tím zmenšují objem hrudníku - výdechové svaly

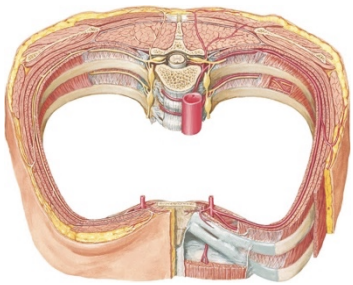

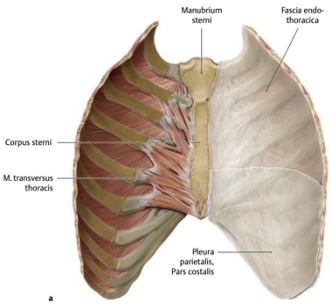

- **m. transversus thoracis**
  - odstupuje od zadní strany processus xiphoideus a přilehlé části corpus sterni
  - paprsčitě se rozbíhá nahoru a laterálně a upíná se na zadní plochy 2. až 6. žebra (chrupavky)
  - f: výdechový sval
- **mm. subcostales** jsou drobné, často nevyvinuté svaly, nepravidelně spojují jednotlivá žebra

93. DIAPHRAGMA

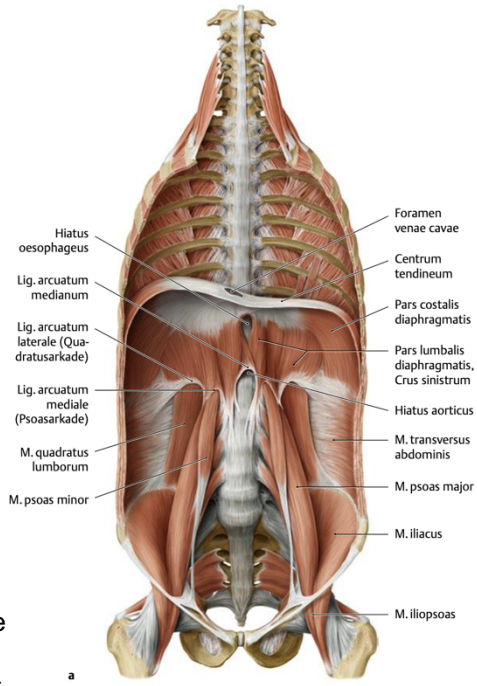

- zakládá se v dolní části krku, a je proto inervována z n. phrenicus (plexus cervicalis)
- má tvar kopule, která se vyklenuje do hrudníku, jejím středem je aponeurotické centrum tendineum, ke kterému se sbíhají jednotlivé párové masité části (pars sternalis. pars costalis, pars lumbalis)
- **centrum tendineum** má tvar trojlístku, mezi jeho pravým a předním listem je otvor pro dolní dutou žílu, **foramen venae cavae inferioris**
- na horní plochu centrum tendineum naléhá perikard, dolní plocha je v kontaktu s játry (area nuda hepatis)
- **pars sternalis** odstupuje od zadní strany processus xiphoideus sterni, a od zadního listu vagina m. recti abdominis
- **pars costalis** odstupuje od dolního okraje apertura thoracis inferior (dolních 6 žeber)
- **pars lumbalis** se skládá ze dvou části, crus mediale a crus laterale
- **crus mediale** odstupuje od ligamentum longitudinale anterius ve výši L1-L3(4)
- mediální části obou stran ohraničují před páteří **hiatus aorticus**
- při centrum tendineum ohraničují snopce další otvor - **hiatus oesophageus**
- **crus laterale** začíná na tělech L1-L2 a laterálněji od dvou vazivových oblouků:
- **lig. arcuatum mediale** směřuje od páteře před m. psoas major k processus costalis L1
- **lig. arcuatum laterale** jde od processus costalis L1 před m. quadratus lumborum ke 12. žebru
- v bránici jsou dvě párová trojhranná oslabení - **trigonum sternocostale** mezi pars sternalis a pars costalis a **trigonum lumbocostale** mezi pars costalis a pars lumbalis
- další prostupy:
  - **trunci vagales** skrze hiatus oesophageus
  - otvorem v crus mediale prostupují **v. azygos** (vpravo) a **v. hemiazygos** (vlevo)
  - **nn. splanchnici** a **ductus thoracicus** skrze hiatus aorticus
  - **truncus sympathicus** mezi crus mediale a crus laterale
  - **vasa epigastrica superiora** - trigonum sternocostale
- n: n. phrenicus (plexus cervicalis)
- f: centrální aponeurotická část, na kterou nasedá srdce v perikardiálním vaku je téměř nepohyblivá, periferní masité části se při kontrakci pohybují dolů a zvětšují vertikální rozměr hrudní dutiny a tím i objem hrudníku - je proto hlavním vdechovým svalem, významně se také podílí na břišním lisu

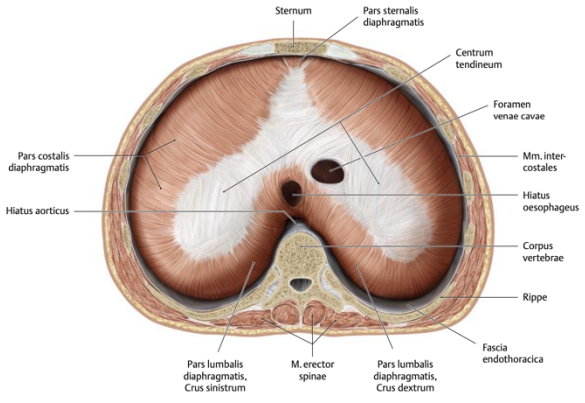

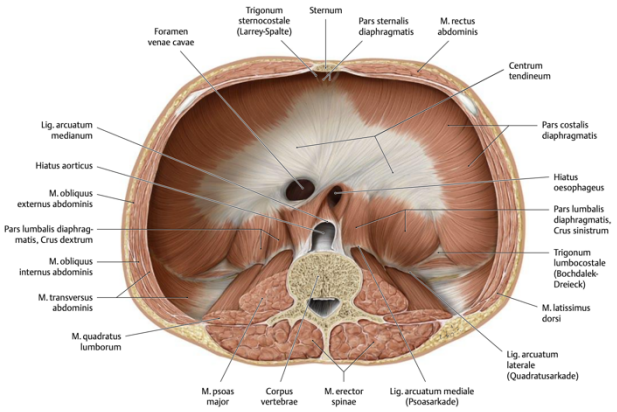

Level	Structure
T8	Inferior vena cava
T10	Oesophagus, vagal trunk
T12	Aorta, thoracic duct, azygous vein

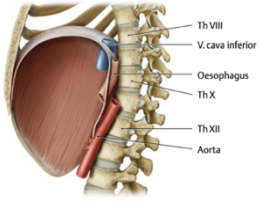

94. HETEROCHTONNÍ SVALY ZAD

M. TRAPEZIUS, M. LATISSIMUS DORSI

– **spinohumerální svaly** patří vývojově ke svalům HK, proto inervace z plexus brachialis, výjimka je m. trapezius, který vznikl z žaberních oblouků, proto inervace z n. accessorius

- **m. trapezius**
  - pars ascendens, pars transversa, pars descendens
  - o: protuberantia occipitalis ext., septum nuchae, processus spinosi C7 a všech Th
  - kolem vertebra prominens vytváří aponeurózu - **speculum rhomboides**
  - i: laterální část claviculy, acromion a spina scapulae
  - n: r. externus n. accessorii, rr. musculares z plexus cervicalis
  - f: přitahuje lopatku (rameno) k páteři, horní část lopatku zvedá, dolní táhne dolů
- **m. latissimus dorsi**
  - o: aponeuróza - fascia thoracolumbalis - od kaudální poloviny hrudních obratlů, bederních obratlů, zadní strany os sacrum a části crista iliaca, 3-4 zuby můžou začínat na kaudálních žebrech
  - i: crista tuberculi minoris humeri
  - n: n. thoracodorsalis
  - f: nejsilnější adduktor HK, humerální extenze, humerální pronace

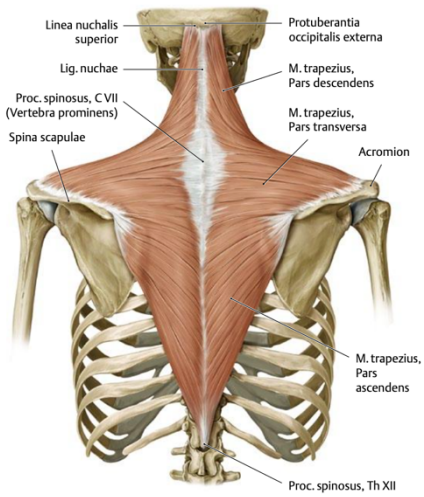

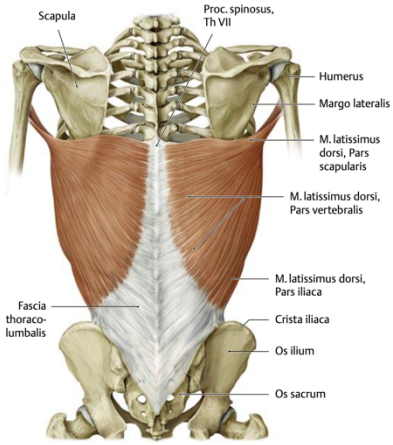

95. HETEROCHTONNÍ SVALY ZAD

M. LEVATOR SCAPULAE, MM. RHOMBOIDEI

- **m. levator scapulae**
  - o: processus transversi C1-C4
  - i: angulus superior scapulae
  - n: n. dorsalis scapulae
  - f: zvedá lopatku, při fixované lopatce úklon hlavy
- **m. rhomboideus minor**
  - o: processus spinosi C6, C7
  - i: margo medialis scapulae v rozsahu fossa supraspinata
  - n: n. dorsalis scapulae
  - f: táhne lopatku mediálně a kraniálně
- **m. rhomboideus major**
  - o: processus spinosi Th1-Th4
  - i: margo medialis scapulae v rozsahu fossa infraspinata
  - n: n. dorsalis scapulae
  - f: táhne lopatku mediálně a kraniálně

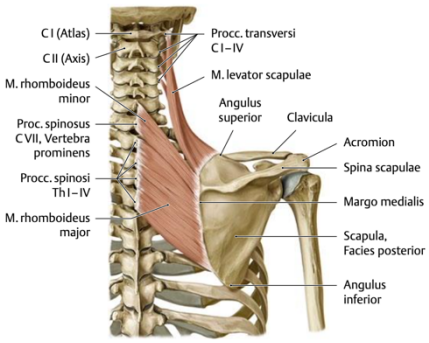

96. HETEROCHTONNÍ SVALY ZAD

SPINOCOSTÁLNÍ SYSTÉM

- **m. serratus posterior superior**
  - o: processus spinosi C6-Th2 (podle Čiháka)
  - čtyři zuby na 2. - 5. žebro, laterálně od anguli costarum
  - f: zvedá žebra, pomocný vdechový sval
- **m. serratus posterior inferior**
  - o: processus spinosi Th11-L2
  - i: čtyři zuby na 9. - 12. žebro
  - f: táhne kaudální žebra dolů, pomocný výdechový sval
  - n: nn. intercostales (vývojově oba patří ke svalům hrudníku)

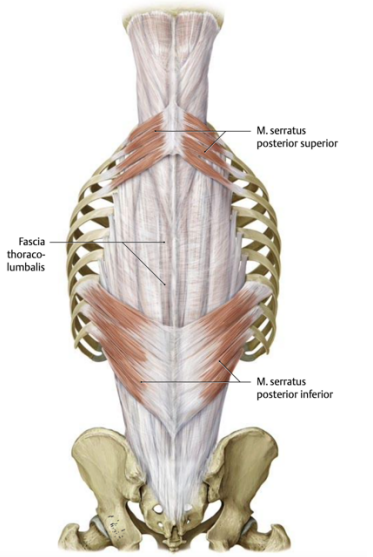

97. AUTOCHTONNÍ SVALY ZAD

SPINOTRANSVERZÁLNÍ SYSTÉM

– všechny autochtonní hřbetní svaly jsou inervovány z **rami dorsales nervorum spinalium**

- **m. splenius capitis**
  – o: processus spinosi kaudálních krčních a kraniálních hrudních
  – i: laterální část linea nuchae superior a processus mastoideus
  – f: při oboustranné kontrakci záklon hlavy, při jednostranné úklon hlavy a její rotace
- **m. splenius cervicis**
  – o: processus spinosi Th4-6
  – i: processus transversi atlantis et axis
  – f: při oboustranné kontrakci záklon hlavy, při jednostranné úklonkrční páteře a její rotace

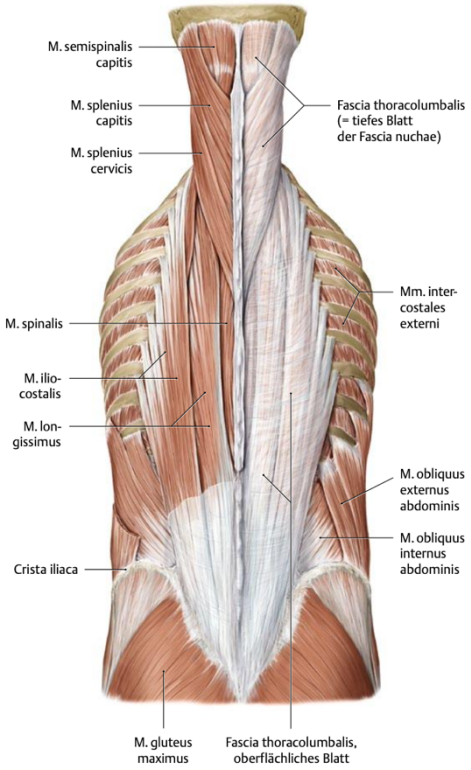

98. AUTOCHTONNÍ SVALY ZAD

SPINOSPINÁLNÍ, SACROSPINÁLNÍ SYSTÉM

– **sacrospinální systém** je v kaudální části jednotný, kraniálně se rozděluje na tři svaly
– celý systém se označuje jako **m. erector spinae**
– o: processus spinosi lumbálních obratlů, od dorzální plochy kosti křižové a od dorzální části crista iliaca pánevní kosti
– společná část svalu je kryta silnou aponeurózou, která srůstá s počáteční aponeurózou m. latissimus dorsi a je označována jako tzv. **fascia thoracolumbalis**
– f: při oboustranné kontrakci zaklonění páteře, při jednostranné kontrakci uklání páteř na svou stranu

- **m. longissimus dorsi et cervicis**
  – je uložen nejmediálněji
  – mediální šlachy se připojují na processus accessorii bederních obratlů a na processus transversi obratlů hrudních a krčních (až po axis)
  – laterální šlachy se připojují na processus costarii bederních obratlů a na všechna žebra v sousedstvi anguli costarum
- **m. longissimus capitis**
  – je uložen v oblasti krční páteře, začíná na processus transversi C4-Th5
  – snopce vystupuji kraniálně a upínaji se na processus mastoideus
- **m. iliocostalis**
  – leží laterálně od m. longissimus dorsi et cervicis a upíná se četnými tenkými šlachami na žebra a na processus transversi kaudálních krčních obratlů

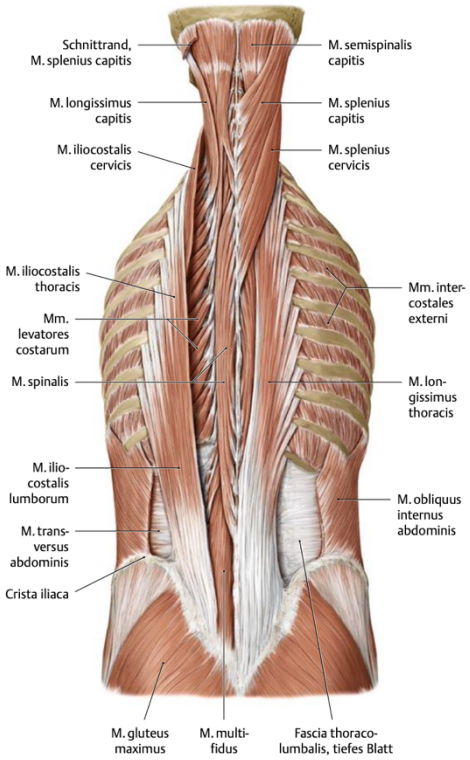

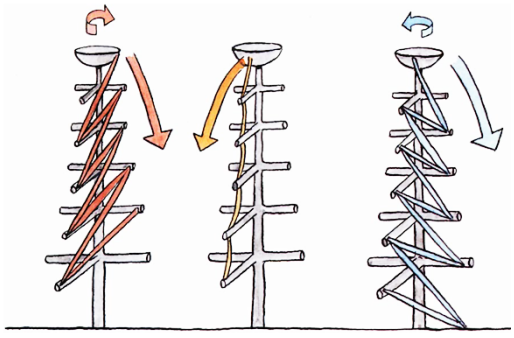

Obr. 346. HLUBOKÉ SVALY ZÁDOVÉ - schéma průběhu snopců a funkce v jednotlivých vrstvách
vlevo - povrchová vrstva - systém spinotransversální - zaklání páteř, uklání ji na svou stranu a rotuje na svou stranu
uprostřed - druhá vrstva - systém spinospinální - zaklání páteř
vpravo - třetí vrstva - systém transversospinální - zaklání páteř, uklání ji na svou stranu a rotuje na opačnou stranu

- **mm. spinales thoracis et cervicis** (systém spinospinální)
  – rozloženy podél spinálních výběžků v oblasti hrudní a krční páteře
  – o: processus spinosi kraniálních bederních, kaudálních hrudních a krčních obratlů
  – i: processus spinosi kraniálních hrudních a krčních obratlů po C2
  – f: jednostranná kontrakce - úklon páteře, oboustranná - záklon páteře

99. AUTOCHTONNÍ SVALY ZAD

TRANSVERSOSPINÁLNÍ SYSTÉM

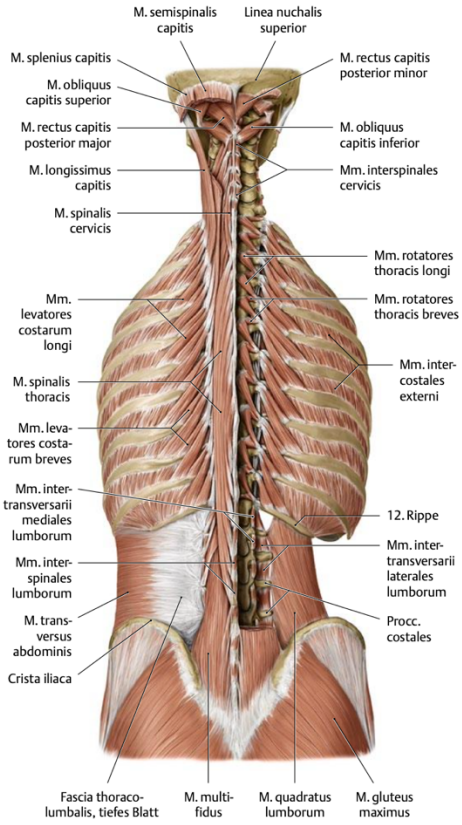

- **m. semispinalis thoracis et cervicis**
  - o: processus transversi hrudních obratlů
  - i: processus spinosi kraniálních hrudních a krčních obratlů až po axis, snopce přeskakují 4-5 obratlů
  - f: při oboustranné kontrakci záklon páteře, při jednostranné kontrakci lateroflexe a otočení na opačnou stanu
- **m. semispinalis capitis**
  - o: processus transversi kraniálních hrudních obratlů a processus articulares kaudálních krčních obratlů
  - i: squama ossis occipitalis mezi linea nuchae superior et inferior
  - f: při oboustranné kontrakci způsobuje záklon hlavy, při jednostranné kontrakci uklání hlavu na svou stranu a otáčí ji na stranu opačnou
- **mm. multifidi**
  - představují soubor neúplně izolovaných svalů, které vyplňují rýhu mezi processus spinosi a processus transversi podél celé páteř
  - o: na dorzální straně os sacrum, na processus mammillares bederních obratlů, processus transversi hrudních obratlů a processus articulares kaudálních krčních obratlů
  - i: po přeskočení 1 - 3 obratlů se upínají na processus spinosi všech obratlů (s výjimkou atlasu)
  - f: při oboustranné kontrakci záklon páteře, při jednostranné kontrakci úklon páteře na svou stranu a její otočení na stranu opačnou

100. MM. NUCHAE PROFUNDI

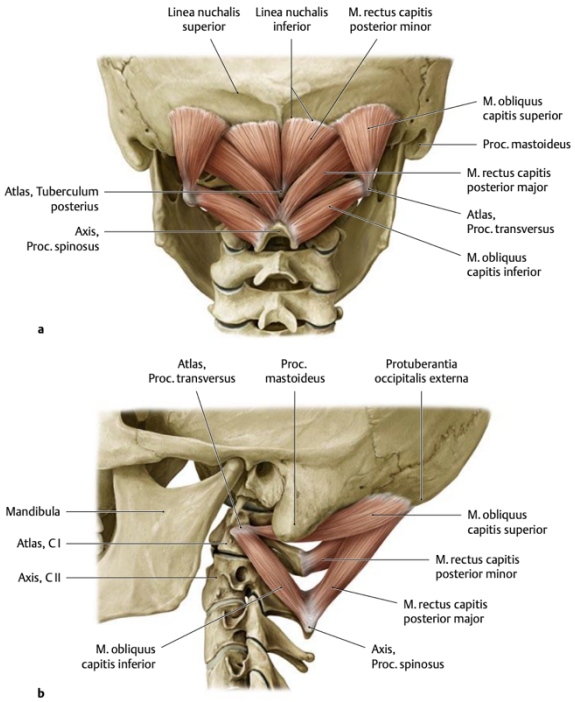

- **m. rectus capitis posterior minor**
  - o: tuberculum posterius atlantis
  - i: mediální část linea nuchae inferior
  - f: při jednostranné kontrakci úklon hlavy na svou stranu, při oboustranné kontrakci zaklonění hlavy
- **m. rectus capitis posterior major**
  - o: processus spinosus axis
  - i: prostřední část linea nuchae inferior
  - f: při oboustranné kontrakci zaklonění hlavy, při jednostranné kontrakci uklonění hlavy a její otočeni na svou stranu
- **m. obliquus capitis superior**
  - o: processus transversus atlantis
  - i: laterální část linea nuchae inferior týlní kosti
  - f: při oboustranné kontrakci zaklání hlavu, při jednostranné kontrakci úklon hlavy na stranu kontrahovaného svalu
- **m. obliquus capitis inferior**
  - o: processus spinosus axis
  - i: processus transversus atlantis
  - f: otáčí hlavu na svou stranu

– m. rectus capitis posterior major, m. obliquus capitis superior a m. obliquus capitis inferior ohraničuji **trigonum suboccipitale**, ve kterém leží a. vertebralis a n. suboccipitalis
– inervace: n. suboccipitalis (r. dorsalis n. spinalis I.)

- **krátké zádové svaly**
  - **mm. interspinales cervicis** jsou krátké párové svaly, které jsou napjaty mezi processus spinosi krčních obratlů
  - f: extenze krční páteře
  - **mm. intertransversarii posteriores cervicis** spojují přičně výběžky krčních obratlů
  - f: lateroflexe krční páteře

101. MM. ABDOMINIS
PŘEDNÍ SKUPINA

- **m. rectus abdominis**
  - o: processus xiphoideus, přední strana chrupavek 5. - 7. žebra
  - i: tuberculum pubicum, ramus superior ossis pubis vedle symphysis pubica
  - 3-4 příčné šlachy - intersectiones tendineae, nejkaudálnější v oblasti pupku, srůstají s předním listem vagina m. recti abdominis
  - n: rr. abdominales nervorum intercostalium Th5-12 (L1)
  - f: předklon trupu, při fixované páteři zvedá pánev, břišní lis
- **m. pyramidalis**
  - o: os pubis, ventrálně od m. rectus abd.
  - i: linea alba (Páč má prohozený začátek a úpon, napíná linea alba, tzn. upíná se do ní)
  - n: rr. abdominales nervorum intercostalium
  - f: zpevňuje vaginu m. recti abd.

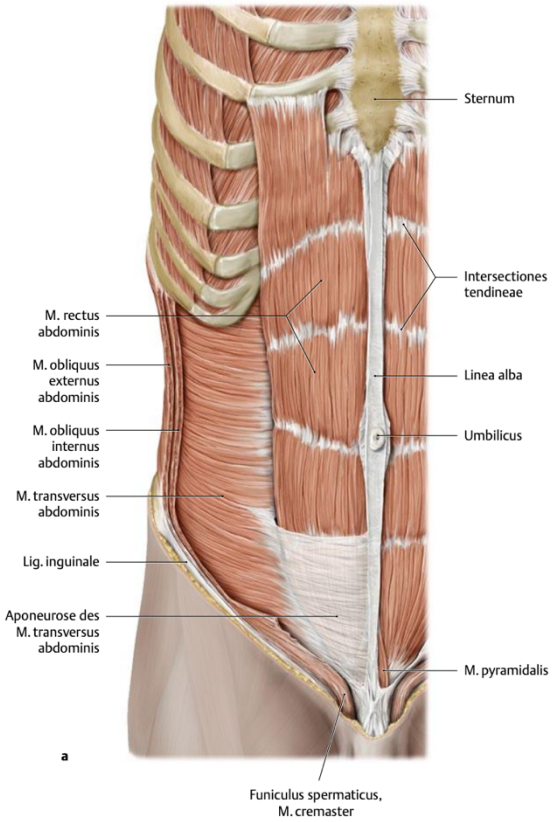

102. MM. ABDOMINIS
VAGINA M. RECTI ABDOMINIS

- oba mm. recti abdominis jsou zavzaty do vazivové pochvym kterou tvoří aponeurózy svalů laterální skupiny břišních svalů.
- hlavní části je aponeuróza m. obliquus internus abdominis, která se při laterálním okraji m. rectus abdominis rozděli do dvou listů - přední list se klade před m. rectus abdominis, zadní za něj.
- přední list je zepředu zesilen aponeurózou m. obliquus externus abdominis, zadní list zezadu zesiluje aponeuróza m. transversus abdominis
- toto pro horní tři čtvrtiny přední břišní stěny, v dolní čtvrtině se všechny aponeurózy kladou před m. rectus abdominis a zadní list pochvy chybí
- sval kryje v této části pouze tenká **fascia transversalis**
- dolní konec zadního listu představuje obloukovitá **linea (zona) arcuata**
- ve střední čáte se pochvy obou přímých břišních svalů spojuji a vytvářeji šlašitý pruh - **linea alba**, táhnoucí se od processus xiphoideus sterni k symfyze
- uprostřed linea alba leži pupeční jizva - **umbilicus**
- na přední ploše je na rozhrani mezi svalovou a aponeurotickou části zřetelná poloměsičitá hranice - **linea semilunaris**
- využívá se k tzv. pararektálnímu řezu

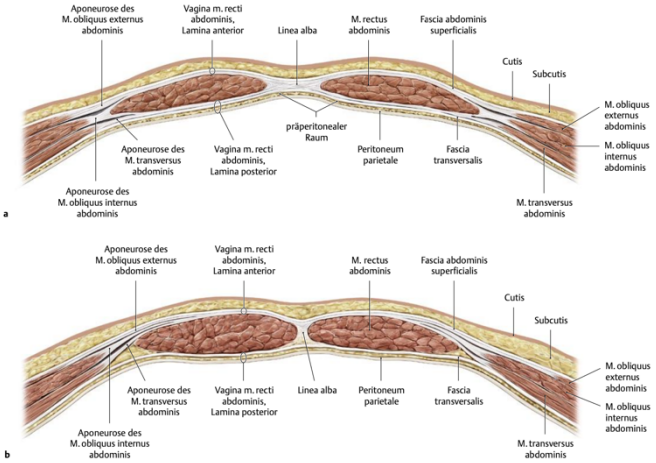

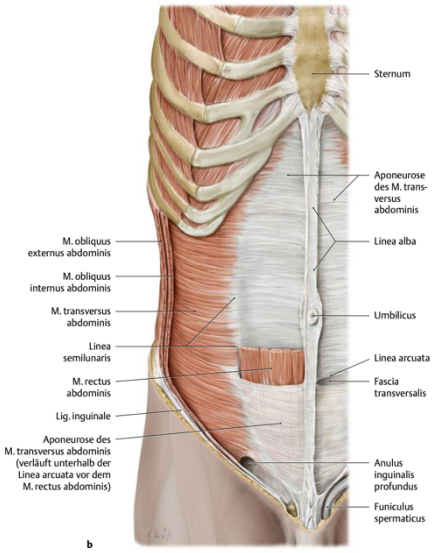

103. MM. ABDOMINIS

LATERÁLNÍ SKUPINA

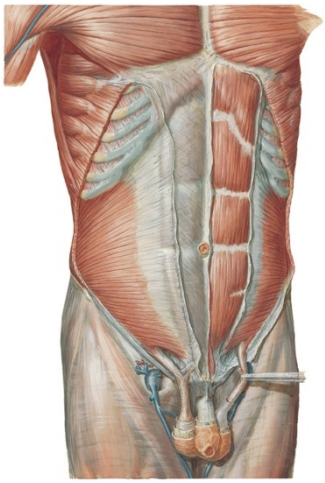



- **m. obliquus externus**
  - o: zevní plocha 5. - 12. žebra
  - i: široká aponeuróza do linea alba, lig. inguinale, labium externum cristae iliacae
  - průběh svalových snopců odpovídá průběhu mm. intercostales ext.
  - n: rr. abdominales nervorum intercostalium Th5-12
  - f: jednostranná kontrakce - otáčí trup na opačnou stranu a uklání páteř na svou stranu, oboustranná kontrakce - předklon trupu, břišní lis



- **m. obliquus internus abdominis**
  - o: laterální část ligamentum inguinale, spina iliaca ant. sup., crista iliaca (linea intermedia), thorakolumbální fascie
  - dolní okraj 9. až 12. žebra, podílí se na vytvoření obou listů vagina m. recti abdominis
  - průběh svalových snopců odpovídá průběhu mm. intercostales interni
  - n: rr. abdominales nn. intercostalium Th5-12, n. iliohypogastricus, n. illoinguinalis, n. genitofemoralis
  - f: při oboustranné kontrakci předklání páteř, při jednostranné kontrakci otáčí trup na svou stranu a uklání páteř na svou stranu, exspirace, břišní list



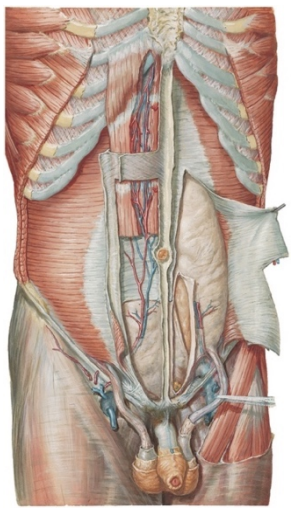

- **m. transversus abdominis**
  - o: vnitřní plocha šesti kaudálních žeber, hluboký list thorakolumbální fascie, crista iliaca (labium internum), spina iliaca ant. sup., ligamentum inguinale.
  - i: zadní list vagina m. recti abdominis a jejím prostřednictvím do linea alba
  - n: rr. abdominales nn. intercostalium (Th5-12), n. iliohypogastricus, n. ilioinguinalis
  - f: při jednostranné kontrakci uklání páteř na svou stranu, při oboustranné kontrakci zploštuje ("zatahuje") břicho, podílí se na břišním lisu a tím i na dýchání

- **m. cremaster**
  - svalové snopce, které se při prostupu funiculus spermaticus skrze canalis inguinalis oddělují od m. obliquus internus abdominis a m. transversus abdominis
  - varle při sestupu z břišní dutiny do šourku prochází skrze všechny vrstvy břišní stěny - obaly varlete
  - snopce tvoří kličku kolem varlete, u ženy je sval velmi redukován a jeho tenké rudimentární snopce se připojují k ligamentum teres uteri
  - n: r. genitalis n. genitofemoralis.
  - f: zvedá varle a je součástí obalů semenného provazce, u ženy bez funkce

104. CANALIS INGUINALIS

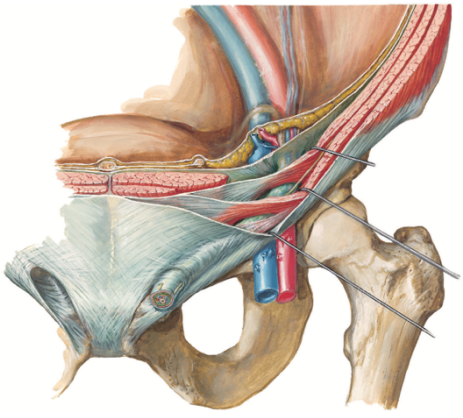

- šikmá štěrbina v břišní stěně nad středem ligamentum inguinale
- je dlouhý asi 4 cm, otevírá se mediálně pod kůží břicha jako **anulus inguinalis superficialis**, hluboký laterální **anulus inguinalis profundus** ústí do dutiny peritoneální
- osa kanálu je rovnoběžná s lig. inguinale
- anulus inguinalis superficialis je v aponeuróze m. obliquus externus abdominis
- mediálně i laterálně jej ohraničuji **crus mediale a crus laterale**, které se laterokraniálně kříží (**fibrae intercrurales**)
- mediokaudální úhel vyplňují vazivové snopce **ligamentum inguinale reflexum**

- anulus inguinalis profundus je štěrbina v aponeurózách m. transversus abdominis a m. obliquus internus abdominis (leží pod masitou částí obou svalů), je uložen laterálnější a je viditelný pouze z dutinové strany
- jeho laterální ohraničení je neostré, mediální hranicí je **ligamentum interfoveolare**, což je zesílená transverzální fascie
- fascia transversalis přechází v oblasti anulus inguinalis profundus na funiculus spermaticus jako fascia spermatica interna
- **přední stěna** (ventrolaterální): aponeuróza m. obliquus externus abdominis
- **dolní stěna**: ligamentum inguinale (zesílený dolní okraj aponeurózy m. obliquus externus abdominis, který leží mezi spina iliaca anterior superior a tuberculum pubicum)
- **horní stěna**: dolní okraje m. obliquus internus abdominis a m. transversus abdominis (z dolních okrajů obou svalů odstupuje m. cremaster, který se přidává k funiculus spermaticus)
- **zadní stěna** (dorzomediální): v horní části je to srostlá aponeuróza m. obliquus internus abdominis a m. transversus abdominis, mezi dolním okrajem aponeurózy a ligamentum inguinale je pouze fascia transversalis, která je zesílena ve dva pruhy:

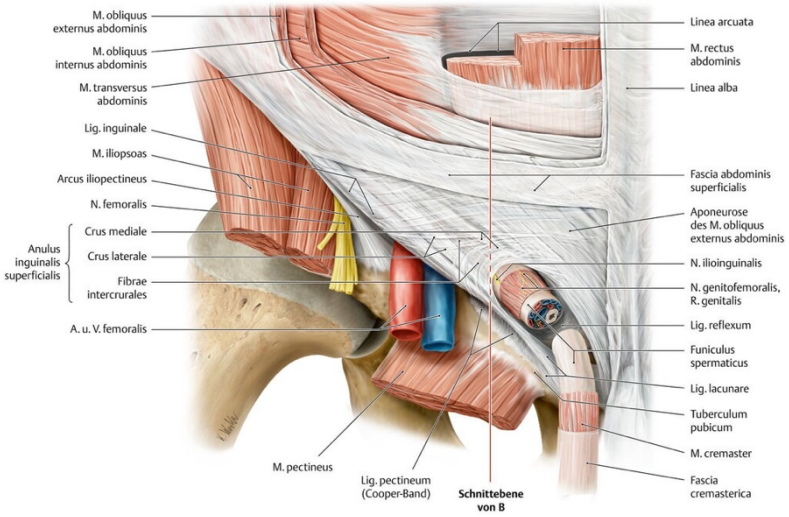

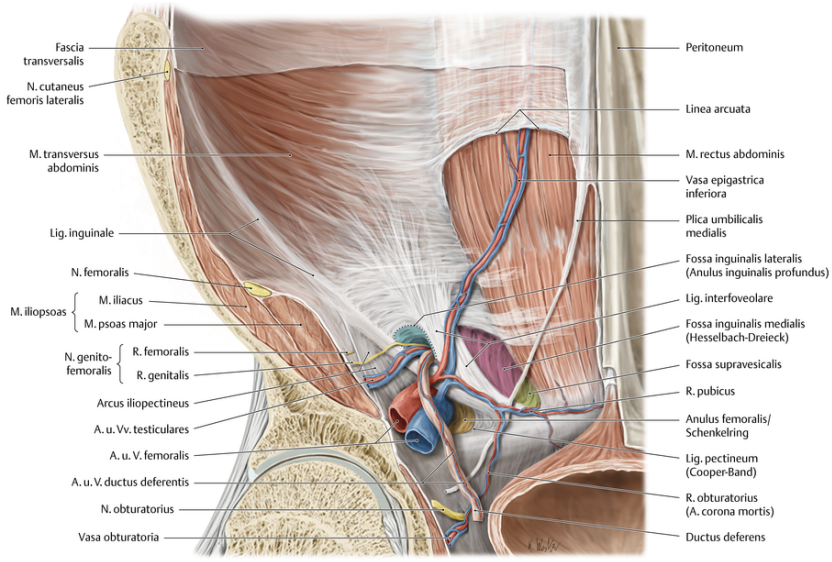

- mediální pruh - **falx inguinalis** (tendo conjunctivus) - struktura, která vzniká srůstem dolních okrajů aponeuróz svalů m. obliquus internus abdominis a m. transversus abdominis.
- laterální pruh - **ligamentum interfoveolare**, odstupuje od ligamentum inguinale, vystupuje nahoru a lemuje mediální okraj anulus inguinalis profundus a nad ním se stáčí mediálně k okraji m. rectus abdominis, v něm probíhají vasa epigastrica inferiora
- mezi oběma uvedenými zesílenými pruhy je fascia transversalis tenká a stěna canalis inguinalis se zde prohlubuje ve **fossa inguinalis medialis**, která leží proti anulus inguinalis superficialis a představuje oslabenou část stěny břišní
- také laterálně od ligamentum interfoveolare je oslabené místo - **fossa inguinalis lateralis**, která leží v oblasti anulus inguinalis profundus
- obsah: **r. genitalis n. genitofemoralis, n. ilioinguinalis**, u muže **funiculus spermaticus**, u ženy **ligamentum teres uteri**

Pozn. **HERNIE** (USMLE)

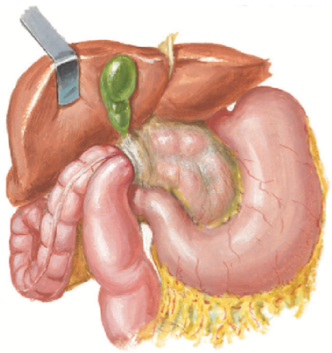

- **zevní kýla** - „výchlipka“ obsahu dutiny peritoneální na povrch těla přes zeslabená místa svalové stěny břišní
- vychlípený obsah se nachází v kýlním vaku, který je tvořen nástěnný peritoneem (v kýlním vaku)
- kýlní vak je na povrchu kryt kůží a kýla je patrná na povrchu těla jako zduření, které se zvětšuje ve stoje, při kašli či při použití břišního lisu; lze ji proto vyšetřit pohledem
- **vnitřní kýla** - „vsunutí“ obsahu dutiny peritoneální do „slepých“ záhybů pobřišnicové dutiny = peritoneálních recessů (např. bursa omentalis)
- k vnitřním kýlám se řadí i kýly brániční, kdy se útroby břišní vysunují přes bránici do dutiny hrudní a nevystupují tedy na povrch těla

- **kýly tříselné (inguinální)** - jsou častější u mužů, což platí především pro nepřímou kýlu tříselnou, neboť kanál tříselný je u mužů širší
  - přímá kýla tříselná - **hernia inguinalis directa** - kýlní vak se tlačí přes fovea inguinalis medialis proti anulus inguinalis superficialis, tedy „přímo" přes stěnu břišní v místě tzv. Hesselbachova trojúhelníku (trigonum inguinale Hesselbachi, ohraničení: mediálně okrajem m. rectus abdominis, laterálně a. epigastrica inferior, kaudálně lig. inguinale)
  - nepřímá kýla tříselná - **hernia inguinalis indirecta** - kýlní vak se tlačí proti fovea inguinalis lateralis a anulus inguinalis profundus, prostupuje tříselným kanálem – tedy šikmo stěnou břišní, vystupuje z anulus inguinalis superficialis;
    - z kanálu tříselného může kýlní vak postupovat dál: u muže do skrota = hernia scrotalis
    - u ženy do labia majora = hernia labialis
    - nepřímá kýla tříselná může být získaná i vrozená (ta vzniká obvykle při neuzavření processus vaginalis peritonei) = hernia testicularis
    - pro diferenciální dg přímé a nepřímé kýly tříselné je zásadní to, že kýlní branka u přímé kýly tříselné leží mediálně od a. epigastrica inferior (jejíž pulzace je hmatná), kdežto kýlní branka u nepřímé tříselné kýly leží naopak laterálně od arteria epigastrica inferior

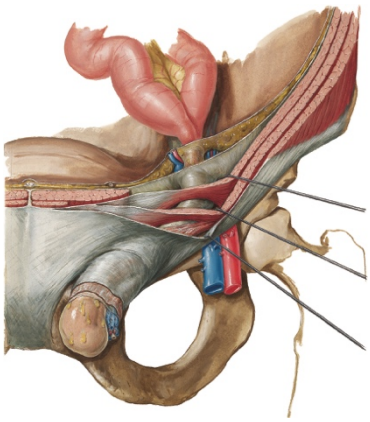

- **brániční kýly**
  - hiatus oesophageus (nejčastěji), trigonum sternocostale, trigonum lumbocostale (vzácně)
  - paraezofageální hiátové hernie - pronikají přes hiatus oesophageus, jsou však pravými kýlami, jejichž kýlní vak má peritoneální kryt; kýlní vak se protlačuje do hrudníku mezi stěnou hiatus oesophageus a jícnem (v takovém případě tedy obsah hiatus oesophageus tvoří vedle normálního obsahu – jícnu navíc kýlní vak s obsahem břišních útrob (např. části žaludku)

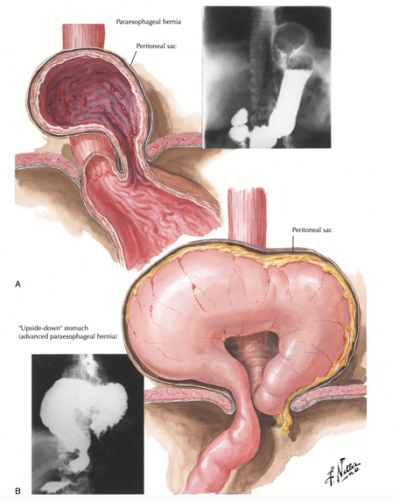

- **kýly v přední stěně břišní**
  - kýla pupeční - hernia umbilicalis - skrze anulus umbilicalis
  - epigastrická kýla (nejčastěji u žen po porodu) – kýlní brankou může být vrozený či získaný otvor kdekoli v linea alba
  - hernia Spiegeli - mezi linea semilunaris a linea arcuata
- **kýla stehenní – hernia femoralis**
  - kýlní vak proniká přes lacuna vasorum pod lig. inguinale (skrze mediální část - anulus femoralis) do trigonum femorale, může proniknout i skrze hiatus saphnenus do podkoží

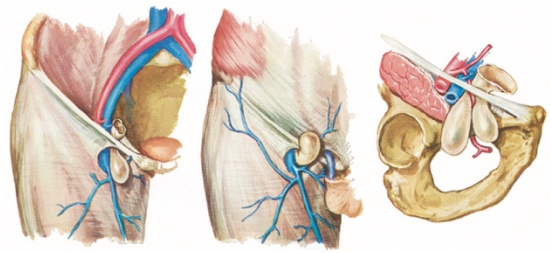

- **kýly ve svalovém dnu pánevním**
  - kýlní vak proniká přes svalové dno pánevní do fossa ischiorectalis
  - obturátorová kýla skrze canalis obturatorius
- **bederní kýly**
  - dolní bederní kýla (hernia lumbalis inferior) - skrze trigonum Petiti (ohraničení: crista iliaca, m. latissimus dorsi, m. obliquus ext., dno tvoří, m. obliquus int.)
  - horní bederní kýla (hernia lumbalis superior) - častější (95% lumbálních hernií), skrze trigonum Grynfelti (ohraničení: m. serratus post. inf., m. iliocostalis lumborum, m. obliquus internus)

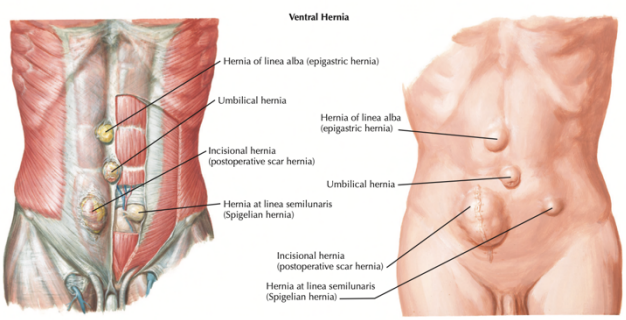

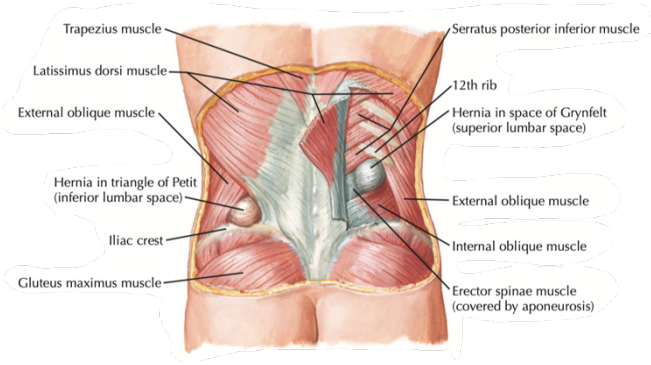

105. MM. ABDOMINIS

ZADNÍ SKUPINA

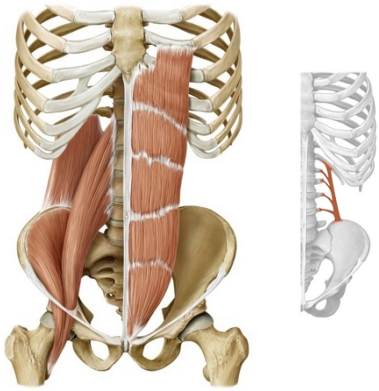

- **m. quadratus lumborum**
  - podkladový sval zadní břišní stěny mezi 12. žebrem a kyčelní kostí
  - o: labium internum cristae iliacae, lig. iliolumbale
  - i: procesus costales L1-4 a 12. žebro
  - n: n. subcostalis, plexus lumbalis
  - f: jednostranná kontrakce uklání páteř na svou stranu, oboustranná záklon páteře

FASCIAE ABDOMINIS

- na povrchu břicha je tenká fascia abdominis superficialis, která plynule přechází do povrchové fascie hrudní a zádové, v oblasti symfýzy tvoří ligamentum fundiforme et suspensorium penis (clitoridis).
- od fascie dolní končetiny ji odděluje ligamentum inguinale.
- na dutinové straně kryje stěnu břišní fascia transversalis (včetně kaudální plochy bránice)
- obě fascie přecházejí v oblasti canalis inguinalis na funiculus spermaticus jako fascia spermatica externa et interna
- transverzální fascie je v oblasti pupku zesílena jako fascia umbilicalis, podobné zesílení transverzální fascie leží mezi fossa inguinalis medialis et lateralis - ligamentum interfoveolare
- třetí fascii je tzv. fascia abdominis subcutanea, vkládá se do podkožního tukového vaziva a rozděluje je na silnější povrchovou vrstvu a slabší (tenčí) hlubokou vrstvu
- fascie dosahuje kraniálně do úrovně pupku a poté se vytrácí, kaudálně překračuje ligamentum inguinale a srůstá s fascia lata femoris
- podkožní břišní fascie pokračuje na scrotum nebo na labia majora pudendi, kde přechází do tunica dartos (vrstva hladké svaloviny), na hrázi (perineu) přechází do fascia perinei superficialis

106. MM. HUMERI

- rotátorová manžeta: m. subscapularis, m. supraspinatus, m. infraspinatus, m. teres minor

- **m. subscapularis**
  - o: facies costalis scapulae (fossa subscapularis)
  - i: na přední stranu pouzdra ramenního kloubu (bursa subtendinea m. subscapularis), tuberculum minus humeri
  - n: n. subscapularis
  - f: humerální pronace

- **m. supraspinatus**
  - o: fossa supraspinata
  - i: tuberculum majus humeri
  - n: n. suprascapularis
  - f: humerální supinace, abdukce

- **m. infraspinatus**
  - o: fossa infraspinata
  - i: tuberculum majus humeri
  - n: n. suprascapularis
  - f: humerální supinace

- **m. teres minor**
  - o: margo lateralis scapulae
  - i: tuberculum majus humeri
  - n: n. axillaris
  - f: humerální supinace

- **m. teres major**
  - o: anglus inferior scapulae
  - i: crista tuberculi minoris
  - n: n. subscapularis
  - f: addukce, extenze, humerální pronace

- **m. deltoideus**
  - o: laterální část claviculy, acromion, spina scapulae (pars clavicularis, acromialis, spinalis)
  - i: tuberositas deltoidea humeri
  - n: n. axillaris
  - f: upažení - abdukce HK, flexe - předpažení (přední část), extenze - zapažení (zadní část), drží v pozici ramenní kloub, při obrně dochází ke spontánní luxaci

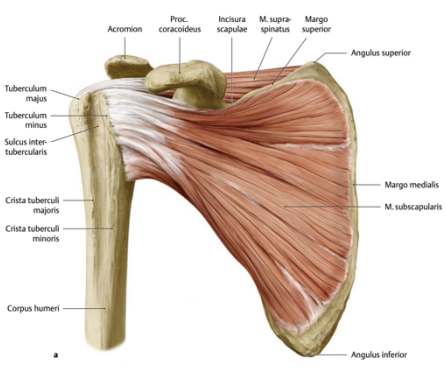

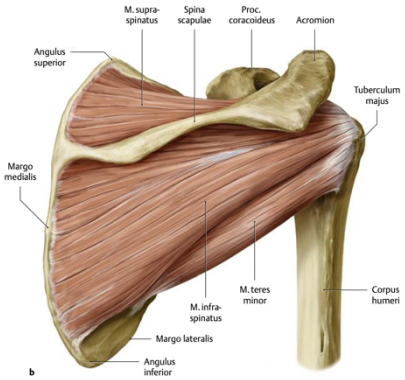

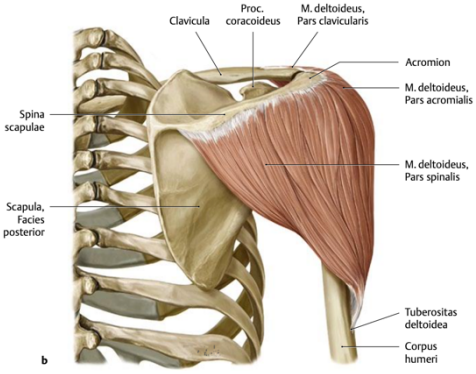

107. MM. BRACHII
PŘEDNÍ SKUPINA

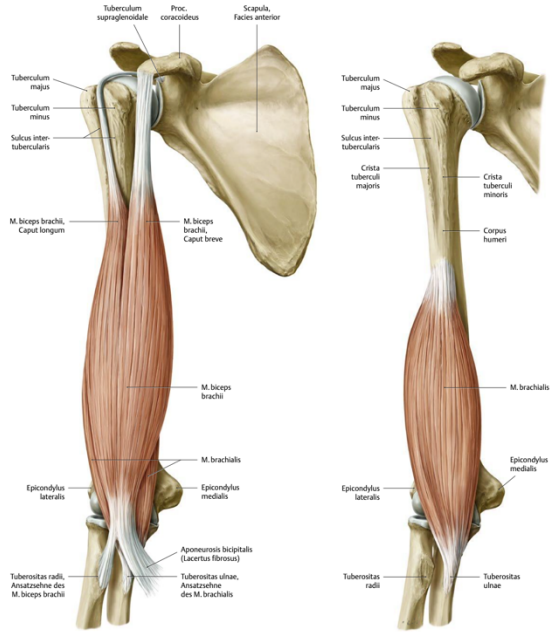

- **m. brachialis**
  - o: přední strana distální poloviny humeru
  - i: tuberositas ulnae
  - n: n. musculocutaneus
  - f: flexe předloktí
- **m. coracobrachialis**
  - o: processus coracoideus scapulae
  - i: vnitřní strana humeru v polovině délky
  - n: n. musculocutaneus (nerv tento sval proráží)
  - f: připažení (addukce) a předpažení (flexe)
- **m. biceps brachii**
  - o: caput longum - tuberculum supraglenoidale scapulae, intraartikulární průběh - sulcus intertubercularis (vagina synovialis intertubercularis)
    caput breve - processus coracoideus
  - i: tuberositas radii, ve fossa cubiti se odděluje aponeurosis bicipitalis (seu lacertus fibrosus), ta směřuje distálně mediálně a splývá s povrchovou fascií předloktí
  - n: n. musculocutaneus
  - f: flexe předloktí v supinačním postavení, caput longum - abdukce paže, caput breve - předpažení a připažení

108. MM. BRACHII
ZADNÍ SKUPINA

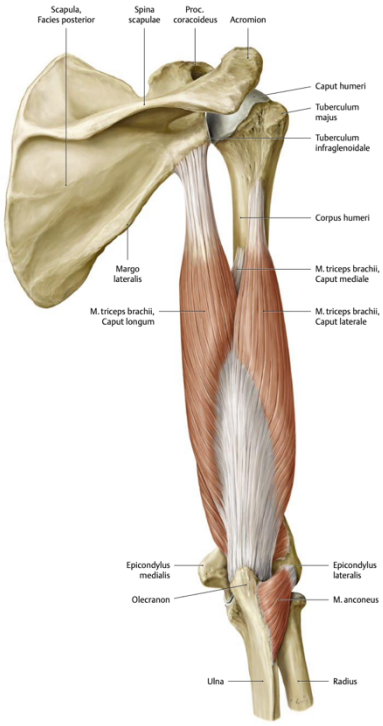

- **m. triceps brachii**
  - o: caput longum - tuberculum infraglenoidale scapulae
    caput laterale - dorzální strana humeru proximálně od sulcus n. radialis
    caput mediale - dorzální strana humeru distálně od sulcus n. radialis
  - i: olecranon ulnae
  - n: n. radialis
  - f: extenze předloktí, caput longum - addukce paže
  - caput longum rozděluje prostory foramen humerotricipitale (n. axillaris, vasa circumflexa humeri posteriora) a foramen omotricipitale (vasa circumflexa scapulae)
- **m. anconaeus**
  - o: epicondylus lateralis humeri
  - i: olecranon ulnae
  - n: n. radialis
  - f: extenze předloktí
  - "4. hlava tricepsu"

FASCIA BRACHII

- proximálně navazuje na fascia deltoidea, distálně přechází do fascia antebrachii
- vytváří intermuskulární septa, rozdělují přední a zadní skupinu svalů paže
- septum intermusculare brachii mediale - sulcus bicipitalis medialis - a., v. brachialis, n. medianus, n. ulnaris, n. cutaneus antebrachii medialis, v. basilica
- septum intermusculare brachii laterale - sulcus bicipitalis lateralis - v. cephalica

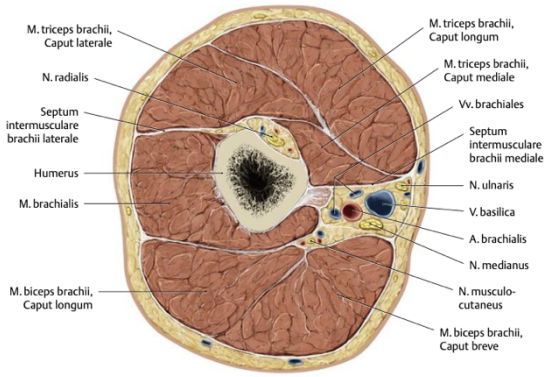

109. MM. ANTEBRACHII
PŘEDNÍ SKUPINA - POVRCHOVÁ VRSTVA

– všechny svaly povrchové vrstvy odstupují od epicondylus medialis humeri společným začátkem - **caput humerale seu commune**

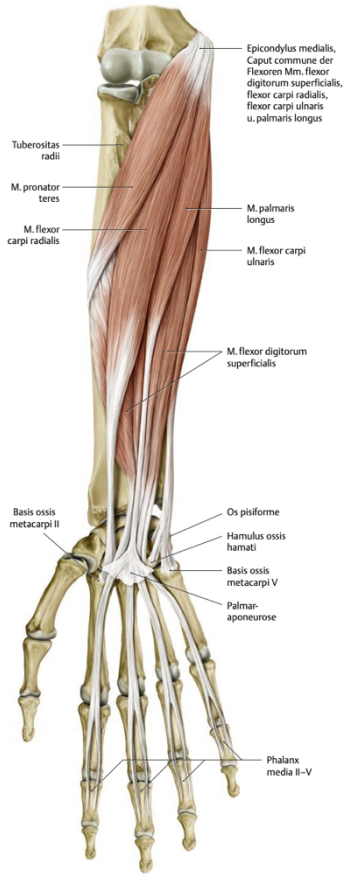

- **m. pronator teres**
  - o: epicondylus medialis humeri, processus coronoideus ulnae - caput humerale, caput ulnare
  - i: střední část corpus radii
  - n: n. medianus
  - f: pronace a flexe předloktí
  - **canalis pronatorius** - prostup mezi hlavami m. pronator teres a následně mezi hlavami m. flexor digitorum superficialis, prochází ním n. medianus z fossa cubitalis do vrstvy mezi m. flexor digitorum profundus a m. flexor digitorum superficialis
- **m. flexor carpi radialis**
  - o: epicondylus medialis humeri
  - i: pod retinaculum flexorum samostatným kanálkem - canalis tendinis musculi flexoris carpi radialis, basis 2. a 3. metakarpu
  - n: n. medianus
  - f: flexe předloktí, palmární flexe ruky a radiální dukce
- **m. palmaris longus**
  - o: epicondylus medialis humeri, krátké bříško, dlouhá šlacha
  - i: po povrchu retinaculum flexorum do aponeurosis palmaris
  - n: n. medianus
  - f: flexe ruky a předloktí
- **m. flexor carpi ulnaris**
  - o: epicondylus medialis humeri (caput humerale), olecranon ulnae (caput ulnare)
  - i: os pisiforme (sezamská kost), vlastní úpon je lig. pisohamatum a lig. pisometacarpeum
  - n: n. ulnaris
  - f: flexe ruky a předloktí, ulnární dukce

110. MM. ANTEBRACHII
PŘEDNÍ SKUPINA - PROSTŘEDNÍ A HLUBOKÁ VRSTVA

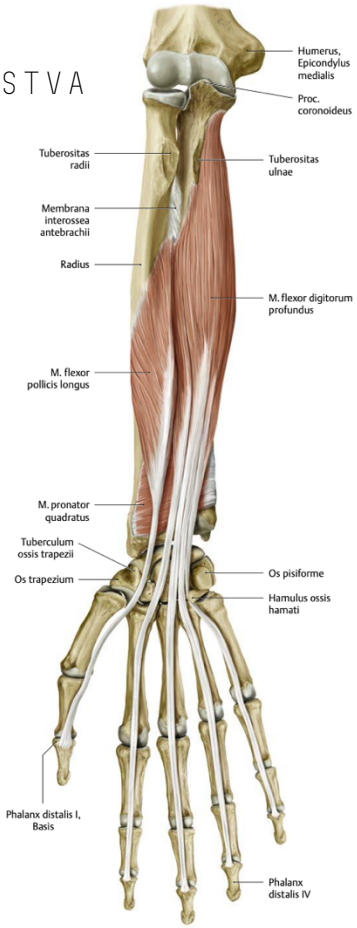

- **m. flexor digitorum superficialis** (prostřední vrstva)
  - o: epicondylus medialis humeri, processus coronoideus ulnae, radius (pod úponem m. pronator teres) - caput humeroulnare, caput radiale
  - i: 4 šlachy, skrze canalis carpi k 2. - 5. prstu, před phalax proximalis se rozštěpí na dva pruhy, které se upínají na kraje phalax media, štěrbinou mezi oběma pruhy pak prochází šlacha m. flexor digitorum profundus až k phalanx distalis = <u>chiasma tendinum</u>
  - n: n. medianus
  - f: flexe ruky, flexe prstu v art. interphalangea proximalis (mezi phalanx prox. a med.), humerální hlava flexe předloktí
- **m. flexor pollicis longus**
  - o: přední plocha radia, membrana interossea antebrachii
  - i: skrze canalis carpi, phalanx distalis pollicis
  - n: n. medianus
  - f: flexe palce a ruky
- **m. flexor digitorum profundus**
  - o: přední plocha ulny, membrana interossea antebrachii
  - i: 4 šlachy skrze canalis carpi, phalanx distalis 2. - 5. prstu, chiasma tendinum
  - n: n. medianus pro radiální část (2., 3. prst) a n. ulnaris pro ulnární část (4., 5. prst)
  - f: flexe ruky a prstů v art. interphalangea distalis

- **m. pronator quadratus**
  - o: přední plocha ulny
  - i: přední plocha radia (distální čtvrtina)
  - n: n. medianus
  - f: pronace předloktí

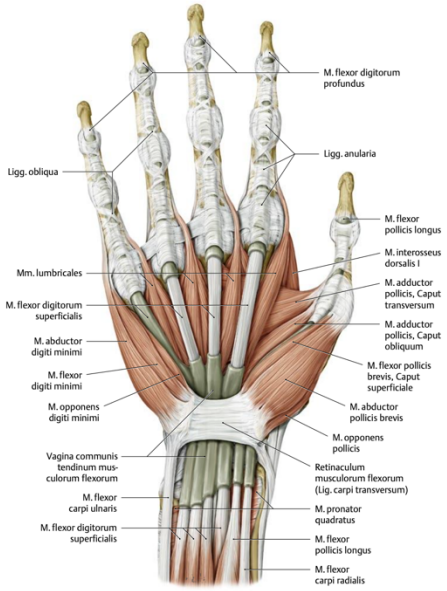

ŠLACHY FLEXORŮ

- přidržovány pomocí **retinaculum flexorum** - mezi eminentia carpi radialis a eminentia carpi ulnaris - dohromady **canalis carpi**
- radiální část canalis carpi - canalis tendinis m. flexoris carpi radialis
- ulnární část - m. flexor pollicis longus, m. flexor digitorum spf., m. flexor digitorum prof., n. medianus
- v oblasti prstů jsou přidržovány **pomocí vaginae fibrosae digitorum manus** - v oblasti středů článků prstů mají prstencovitou úpravu (pars anularis vaginae fibrosae), v oblasti kloubů jsou to křížící se vazivové pruhy (pars cruciformis vaginae fibrosae)
- v canalis carpi jsou tři pochvy - **vagina synovialis tendinis m. flexoris carpi radialis, vagina synovialis tendinis m. flexoris pollicis longi** (jdou podél šlachy až k místu inzerce) a **vagina synovialis communis musculorum flexorum** (končí na úrovni středů metakarpálních kostí)
- na prstech jsou šlachy obaleny pomocí **vaginae synoviales digitorum manus**
- synoviální pochvy 2. - 4. prstu se s vagina synovialis communis mm. flexorum v oblasti canalis carpi nespojují

111. MM. ANTEBRACHII

ZADNÍ SKUPINA - POVRCHOVÁ VRSTVA

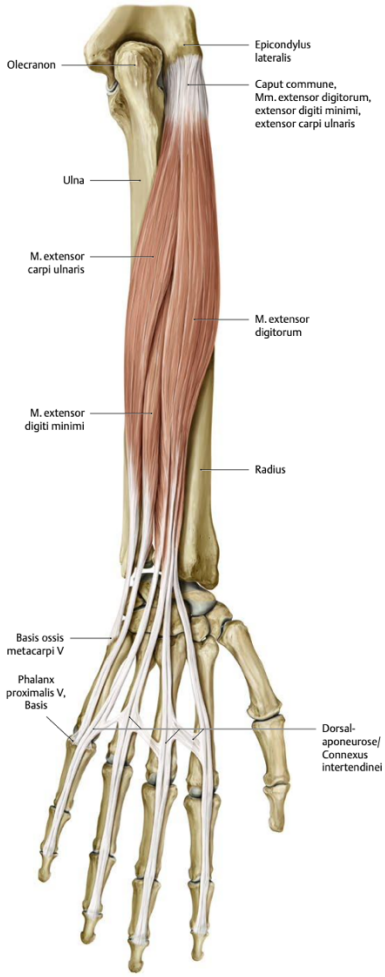

- **m. extensor digitorum communis**
  - o: epicondylus lateralis humeri
  - i: čtyři šlachy pro tříčlánkové prsty, na hřbetu ruky jsou sousední šlachy spojeny pomocí connexus intertendinei, na prstech vytvářejí dorzální aponeurózu, ta se upíná na zadní stranu všech tří článků
  - n: n. radialis
  - f: extenze ruky a prstů
- **m. extensor digiti minimi**
  - o: epicondylus lateralis humeri
  - i: dorzální aponeuróza 5. prstu
  - n: n. radialis
  - f: extenze ruky a 5. prstu
- **m. extensor carpi ulnaris**
  - o: epicondylus lateralis humeri
  - i: basis ossis metacarpi V.
  - n: n. radialis
  - f: extenze ruky a ulnární dukce

112. MM. ANTEBRACHII

ZADNÍ SKUPINA - HLUBOKÁ VRSTVA

- **m. abductor pollicis longus**
  - o: dorzální strana proximální části ulny, membrana interossea, proximální strana radia
  - i: šlacha jde nad šlachami mm. extensores carpi radiales, basis ossis metacarpi I.
  - n: n. radialis
  - f: abdukce palce

- **m. extensor pollicis brevis**
  - o: dorzální strana radia, membrana interossea (distálně od předchozího svalu)
  - i: dorzální strana proximálního článku palce
  - n: n. radialis
  - f: extenze v art. metacarpophalangea pollicis, abdukce palce
- **m. extensor pollicis longus**
  - o: dorzální strana ulny a membrana interossea antebrachii (distálně od předchozího svalu)
  - i: dorzální strana distálního článku
  - n: n. radialis
  - f: extenze palce
- **m. extensor indicis**
  - o: dorzální strana ulny a membrana interossea antebrachii (nejdistálněji z celé skupiny)
  - i: dorzální aponeuróza 2. prstu
  - n: n. radialis
  - f: extenze 2. prstu

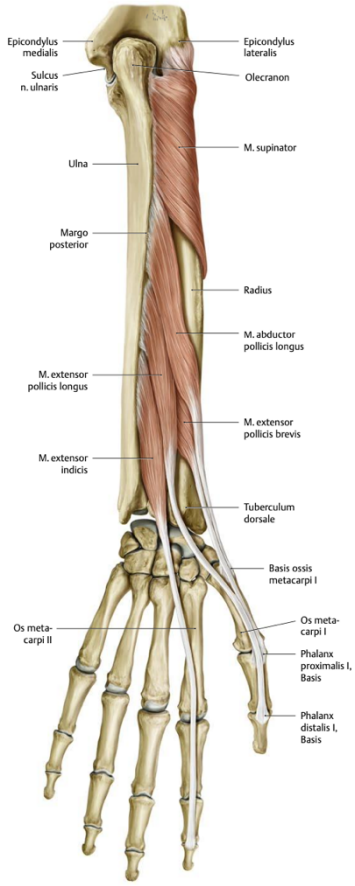

113. MM. ANTEBRACHII
LATERÁLNÍ SKUPINA

- **m. brachioradialis**
  - o: laterální okraj distální části humeru (jde mezi m. brachialis a m. triceps brachii)
  - i: processus styloideus radii
  - n: n. radialis
  - f: flexe předloktí, pronace a supinace předloktí (v souvislosti s výchozí polohou)
- **m. extensor carpi radialis longus**
  - o: proximálně od epicondylus lateralis humeri (distálně od začátku m. brachioradialis)
  - i: basis ossis metacarpi II.
  - n: n. radialis
  - f: extenze a radiální dukce ruky
- **m. extensor carpi radialis brevis**
  - o: epicondylus lateralis humeri i: basis ossis metacarpi III.
  - n: n. radialis f: extenze a radiální dukce ruky
- **m. supinator**
  - o: epicondylus lateralis humeri, lig. collaterale laterale, lig. anulare radii, crista m. supinatoris ulnae
  - i: přední plocha radia
  - n: n. radialis f: supinace předloktí
  - canalis supinatorius - štěrbina mezi povrchovou a hlubokou vrstvou, probíhá tudy ramus profundus nervi radialis a větev arteria recurrens radialis

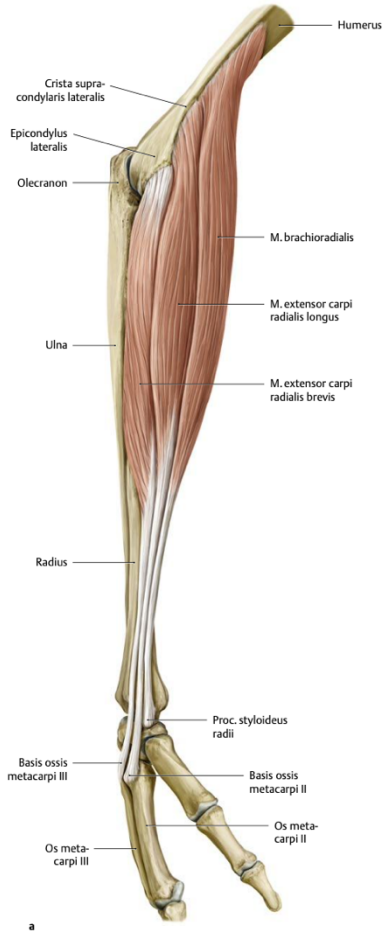

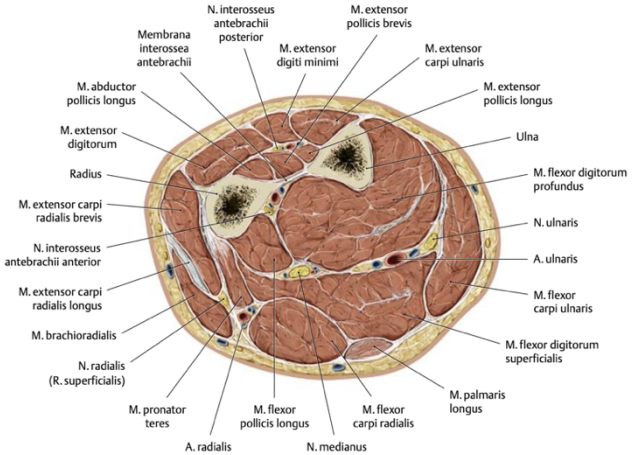

ŠLACHY EXTENZORŮ

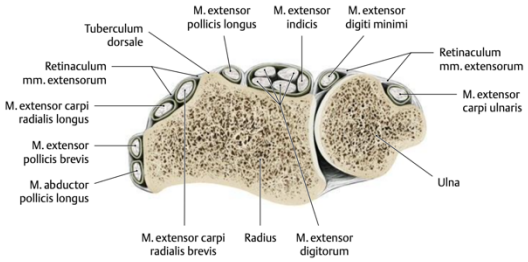

- šlachy svalů dorzální a laterální skupiny jsou přidržovány **retinaculum extensorum** (zesílená část fascia antebrachii), které se připojuje na palmární stranu radia a na os triquetrum a os hamatum
- z jeho hluboké strany odstupují vazivové pruhy, které se spojují s dorzální stranou distálního konce radia, vzniká tak šest osteofibrózních kanálků pro prostup šlach
- 1. kanálkem (nejlaterálnějším) prostupují šlachy m. abductor pollicis longus a m. extensor pollicis brevis
- 2. kanálkem šlachy m. extensor carpi radialis longus et brevis
- 3. kanálkem šlacha m. extensor pollicis longus
- 4. kanálkem šlachy m. extensor digitorum communis et m. extensor indicis
- 5. kanálkem šlacha m. extensor digiti minimi
- 6. kanálkem šlacha m. extensor carpi ulnaris

114. MM. MANUS

SKUPINA THENARU

- thenar - svalový val na palcové straně ruky
- svaly thenaru odstupují většinou od eminentia carpi radialis a končí na palci

- **m. abductor pollicis brevis** (1)
  - i: radiální sezamská kost v art. metacarpophalangea pollicis
  - n: n. medianus
  - f: abdukce palce
- **m. flexor pollicis brevis** (3)
  - caput profundum, caput superficiale
  - i: radiální sezamská kost v art. metacarpophalangea pollicis
  - n: caput profundum z nervus ulnaris, caput spf. z nervus medianus
  - f: flexe proximálního článku palce a opozice palce
- **m. opponens pollicis** (4)
  - i: laterální okraj 1. metakarpu
  - n: n. medianus
  - f: opozice palce
- **m. adductor pollicis** (2)
  - o: caput obliquum - eminentia carpi radialis caput transversum - palmární strana těla 3. metakarpu
  - i: ulnární sezamská kost palce
  - n: n. ulnaris
  - f: addukce palce

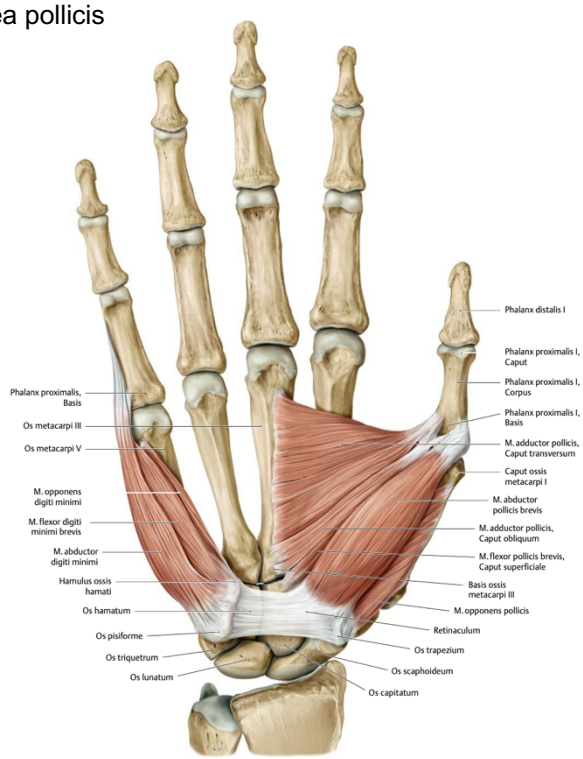

115. MM. MANUS

SKUPINA HYPOTHENARU

- hypothenar - svalový val na malíkové straně ruky
- n: n. ulnaris

- **m. palmaris brevis**
  - o: ulnární okraj palmární aponeurózy
  - i: kůže hypothenaru
  - f: vytváří příčné kožní rýhy na ulnárním okraji ruky
- **m. abductor digiti minimi** (5)
  - o: os pisiforme
  - i: ulnární část baze proximálního článku 5. prstu
  - f: abdukce malíčku

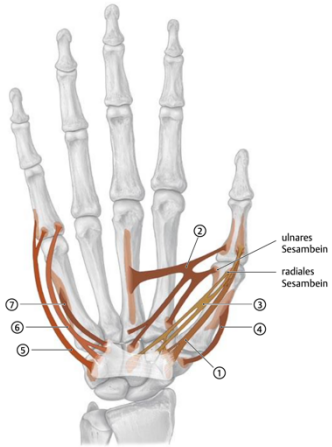

- **m. flexor digiti minimi brevis** (6)
  - o: hamulus ossis hamati
  - i: baze proximálního článku 5. prstu
  - f: flexe malíčku
- **m. opponens digiti minimi** (7)
  - o: eminentia carpi ulnaris
  - i: : ulnární část 5. metakarpu
  - f: mírná opozice 5. prstu

116. MM. MANUS

PROSTŘEDNÍ SKUPINA

- svaly této skupiny jsou uloženy jednak mezi sousedními metakarpálními kostmi, jednak odstupují od šlach m. flexor digitorum profundus

- **mm. interossei dorsales I. - IV.** - jsou uloženy ve všech intermetakarpálních prostorech
  - každý z nich začíná dvěma hlavami na tělech sousedních metakarpálních kostí, obě hlavy se spojují do společné šlachy, která se připojuje na bázi proximálního článku prstu a do dorzální aponeurózy (I. na laterální okraj 2. prstu, II. na laterální okraj 3. prstu, III. na mediální okraj 3. prstu, IV. na mediální okraj 4. prstu)
  - n: n. ulnaris
  - f: abdukce prstů (osa ruky prochází 3. prstem), flexe proximálního článku prstu
- **mm. interossei palmares I. - III.**
  - začínají na těle metakarpální kosti a upínají se na bazi a do dorzální aponeurózy odpovídajícího prstu (I. odstupuje od 2. metakarpální kosti a upíná se na 2. prst, II. začíná na 4. metakarpální kosti a upíná se na 4. prst, III. začíná na 5. metakarpální kosti a upíná se na 5. prst).
  - n: n. ulnaris
  - f: addukce prstů, podílejí se na flexi proximálních článků prstů
- **mm. lumbricales I. - IV.** jsou vázány na šlachy m. flexor digitorum profundus a upínají se na radiální okraj báze proximálního článku a do dorzální aponeurózy 2. až 5. prstu
  - n: I. a II. sval z n. medianus, III. a IV. sval z n. ulnaris
  - f: naklonění prstů radiálním směrem, podílejí se na flexi proximálního článku prstů

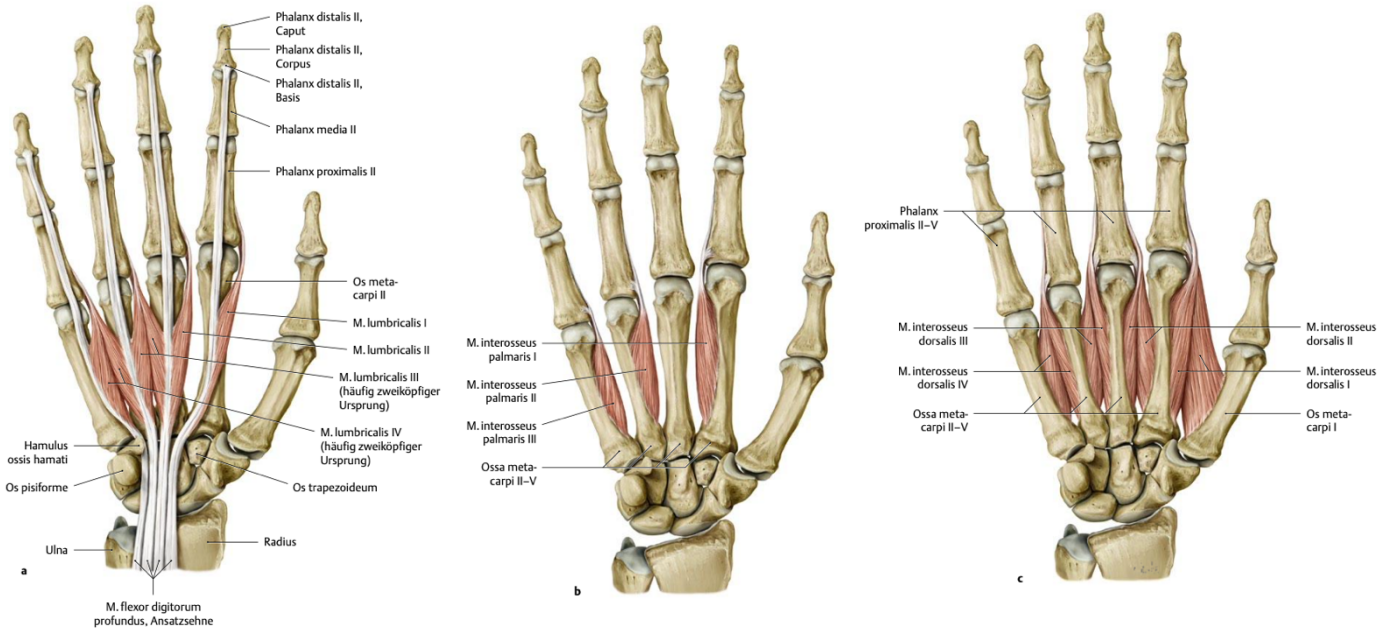

117. MM. COXAE

M. ILIOPSOAS

- o: **m. psoas major** - disci intervertebrales a vazivové snopce po stranách bederní páteře
  m. iliacus - fossa iliaca, u linea terminalis se oba svaly spojují
- i: skrze lacuna musculorum na trochanter minor femoris (bursa iliopectinea)
- n: plexus lumbalis (n. femoralis)
- f: flexe v kyčelním kloubu, zahajuje vykročení
- **m. psoas minor** - začíná mezi Th12 a L1, upíná se na eminentia iliopubica, ve 40 % chybí

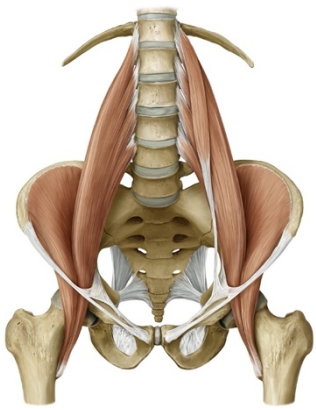

118. MM. COXAE
ZADNÍ SKUPINA - MM. GLUTEI

- **m. gluteus maximus**
  - o: linea glutea posterior alae ossis ilium, zadní strana os sacrum, fascia thoracolumbalis
  - i: tractus iliotibialis (zesílený šlašitý pruh umístěný na laterální straně stehna), tuberositas glutea femoris, proximální část labium laterale lineae asperae femoris
  - n: n. gluteus inferior
  - f: extenze v kyčelním kloubu, tahem za tractus IT fixuje kolenní kloub v extenzi - zajišťuje vzpřímený postoj
- **m. gluteus medius**
  - o: ala ossis ilii mezi linea glutea anterior a l. g. posterior, labium externum cristae iliacae
  - i: trochanter major femoris
  - n: n. gluteus superior
  - f: abdukce v kyčli, přední snopce přednožení, zadní snopce zanožení
- **m. gluteus minimus**
  - o: ala ossis ilii mezi linea glutea inferior a l. g. anterior, labium externum cristae iliacae
  - i: trochanter major femoris
  - n: n. gluteus superior
  - f: abdukce a flexe v kyčli
- **m. tensor fasciae latae**
  - o: spina iliaca anterior superior
  - i: tractus iliotibialis - condylus lateralis tibiae
  - n: n. gluteus superior
  - f: napíná tractus iliotibialis a tím fixuje kolenní kloub ve vzpřímené poloze těla

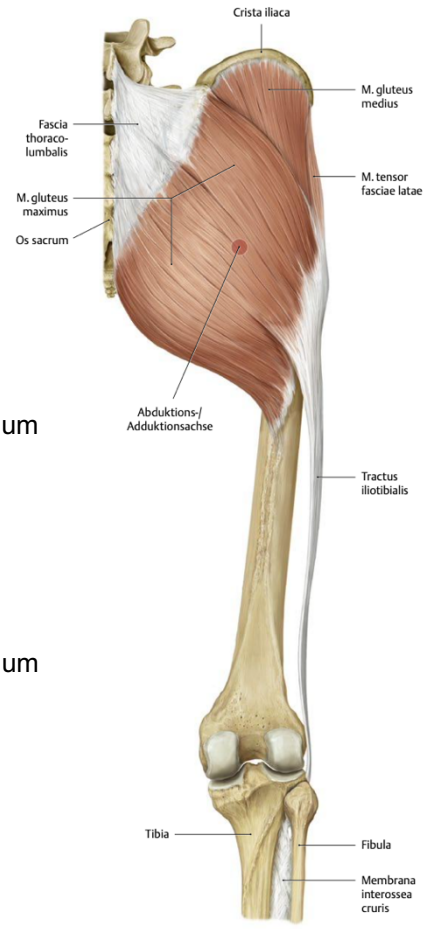

119. MM. COXAE
ZADNÍ SKUPINA - PELVITROCHANTERICKÉ SVALY

- **m. piriformis**
  - o: facies pelvina ossis sacri
  - i: k foramen ischiadicum majus (foramen suprapiriforme, foramen infrapiriforme) - trochanter major femoris
  - n: plexus sacralis
  - f: femorální supinace
- **m. obturatorius internus**
  - o: membrana obturatoria
  - i: fossa trochanterica femoris
  - n: plexus sacralis
  - f: femorální supinace
- **m. gemellus superior**
  - o: spina ischiadica
  - i: fossa trochanterica femoris
  - n: plexus sacralis
  - f: femorální supinace
- **m. gemellus inferior**
  - o: tuber ischiadicum
  - i: crista intertrochanterica
  - n: plexus sacralis
  - f: femorální supinace

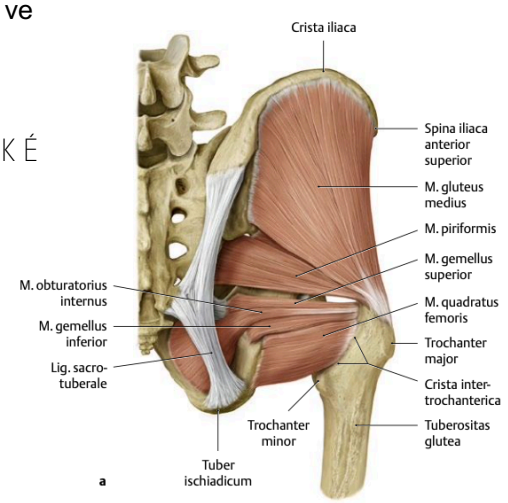

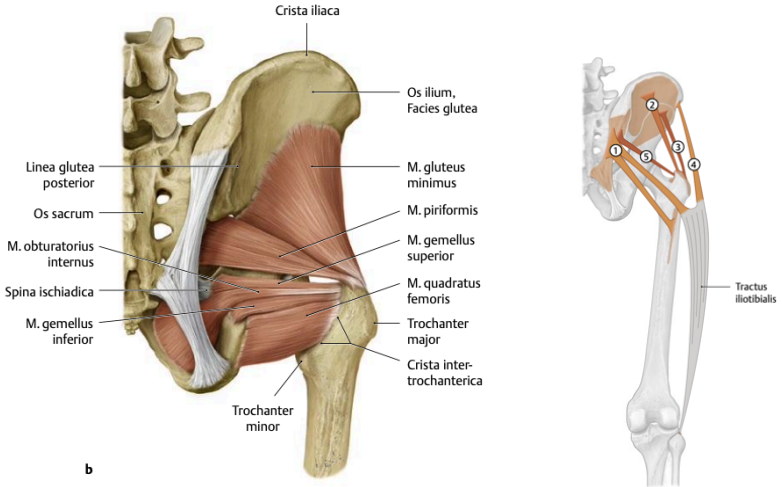

- **m. quadratus femoris**
  - o: tuber ischiadicum
  - i: crista intertrochanterica
  - n: plexus sacralis
  - f: femorální supinace

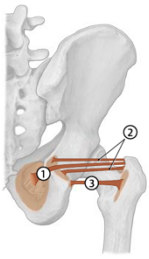

120. MM. FEMORIS
PŘEDNÍ SKUPINA

- **m. sartorius**
  - o: spina iliaca anterior superior
  - i: pes anserinus spf. - na condylus medialis tibiae (spolu s m. gracilis, m. semitendinosus)
  - n: n. femoralis
  - f: flexe v kolenním a kyčelním kloubu
- **m. quadriceps femoris**
  - o: m. vastus medialis - labium mediale lineae asperae
  - m. vastus lateralis - labium laterale lineae asperae
  - m. vastus intermedius - přední a laterální plocha corpus femoris
  - m. rectus femoris - spina iliaca anterior inferior
  - i: basis patellae - lig. patellae - tuberositas tibiae, část snopců m. vastus intermedius se upíná do kloubního pouzdra kolenního kloubu (m. articularis) a brání uskřinutí při pohybech
  - bursa suprapatellaris, bursa praepatellaris, bursa infrapatellaris subtendinea, bursa infrapatellaris subcutanea
  - n: n. femoralis
  - f: extenze v kolenním kloubu, m. rectus femoris flexe kyčelního kloubu

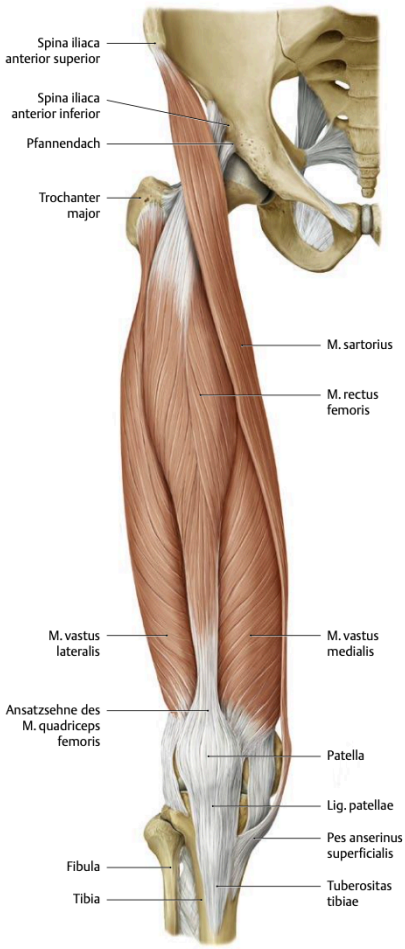

121. MM. FEMORIS
ZADNÍ SKUPINA

- **m. semitendinosus**
  - o: tuber ischiadicum
  - i: pes anserinus (superficialis) - condylus medialis tibiae
  - n: n. ischiadicus, při vysokém štěpení n. tibialis
  - f: flexe v kolenním a extenze v kyčelním kloubu
- **m. semimembranosus**
  - o: tuber ischiadicum
  - i: condylus medialis tibiae, lig. popliteum obliquum, fascia m. poplitei - roztrojený úpon m. semimembranosus se někdy také nazývá pes anserinus profundus
  - n: n. ischiadicus, při vysokém štěpení n. tibialis
  - f: flexe v kolenním a extenze v kyčelním kloubu
- **m. biceps femoris**
  - o: caput longum - tuber ischiadicum, caput breve - labium laterale lineae asperae femoris
  - i: caput fibulae
  - n: n. ischiadicus, při vysokém štěpení: n. tibialis (caput longum), n. fibularis commmunis (caput breve)
  - f: flexe v kolenním a extenze v kyčelním kloubu

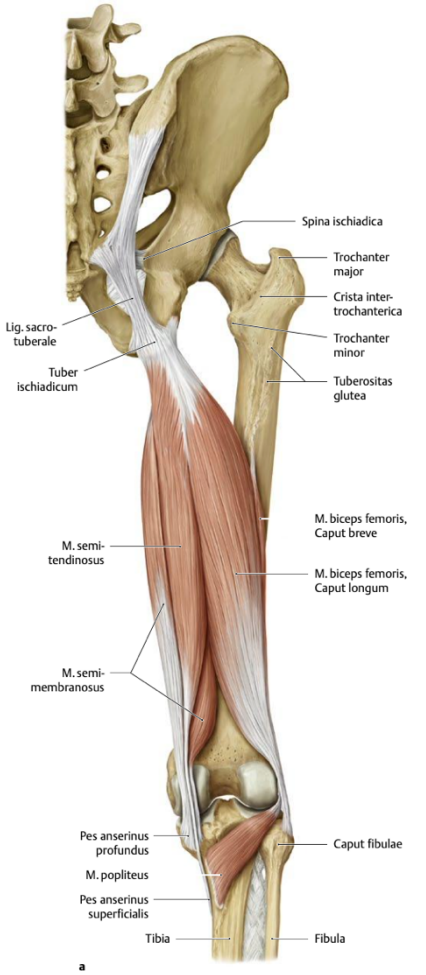

122. MM. FEMORIS
MEDIÁLNÍ SKUPINA

- **m. gracilis**
  - o: symphysis pubica
  - i: pes anserinus - condylus medialis tibiae
  - n: n. obturatorius
  - f: addukce v kyčelním kloubu ("panenský sval" - drží nohy u sebe)
- **m. adductor longus**
  - o: ramus superior ossis pubis (mezi tuberculum pubicum a symphysis pubica)
  - i: labium mediale lineae asperae femoris
  - n: n. obturatorius
  - f: addukce stehna
- **m. adductor brevis**
  - o: os pubis (na rozhraní ramus superior et inferior)
  - i: labium mediale lineae asperae femoris (proximální třetina)
  - n: n. obturatorius
  - f: addukce stehna
- **m. adductor magnus**
  - o: dolní okraj os coxae (od ramus inferior ossis pubis po tuber ischiadicum)
  - i: labium mediale lineae asperae femoris, epicondylus medialis femoris - tuberculum adductorium
  - mezi úpony je ve šlaše otvor hiatus tendineus, kterým se otvírá canalis adductorius do fossa poplitea
  - n: n. obturatorius (proximální část), n. ischiadicus (distální část)
  - f: addukce stehna
- **m. pectineus**
  - o: pecten ossis pubis
  - i: linea pectinea femoris
  - n: n. obturatorius, n. femoralis
  - f: addukce stehna
- **m. obturatorius externus**
  - o: membrana obturatoria (zevní strana)
  - i: fossa trochanterica
  - n: n. obturatorius
  - f: supinace v kyčelním kloubu

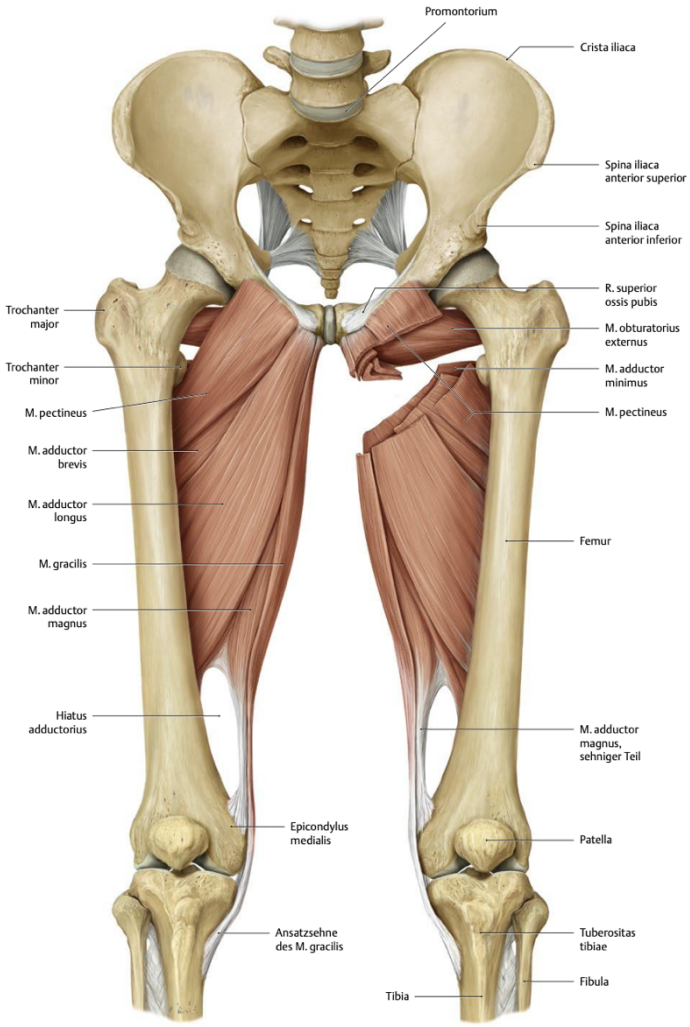

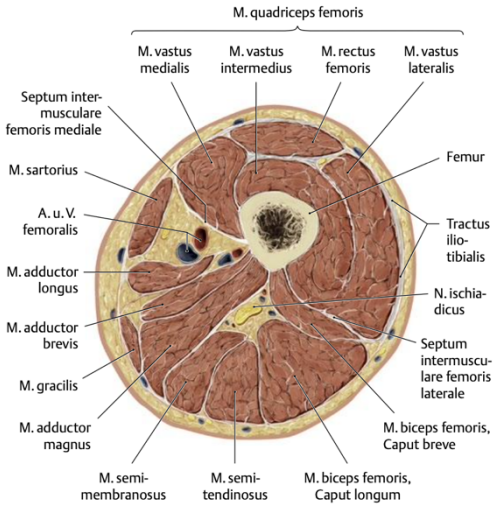

123. MM. CRURIS
PŘEDNÍ SKUPINA

- **m. tibialis anterior**
  - o: laterální strana tibie, membrana interossea cruris
  - i: basis ossis metatarsi I.. os cuneiforme mediale
  - n: n. fibularis profundus
  - f: dorzální flexe a supinace nohy

- **m. extensor hallucis longus**
  - o: distální polovina vnitřní strany fibuly, membrana interossea cruris
  - i: dorzální aponeuróza palce
  - n: n. fibularis profundus
  - f: extenze palce, dorzální flexe nohy
- **m. extensor digitorum longus**
  - o: condylus lateralis tibiae, proximální polovina mediální strany fibuly, membrana interossea
  - i: 5 šlach, dorzální aponeurózy 2. - 5. prstu, tuberositas ossis metatarsi V. (**m. fibularis tertius**)
  - n: n. fibularis profundus
  - f: extenze prstů, dorzální flexe nohy, m. fibularis tertius - pronace nohy

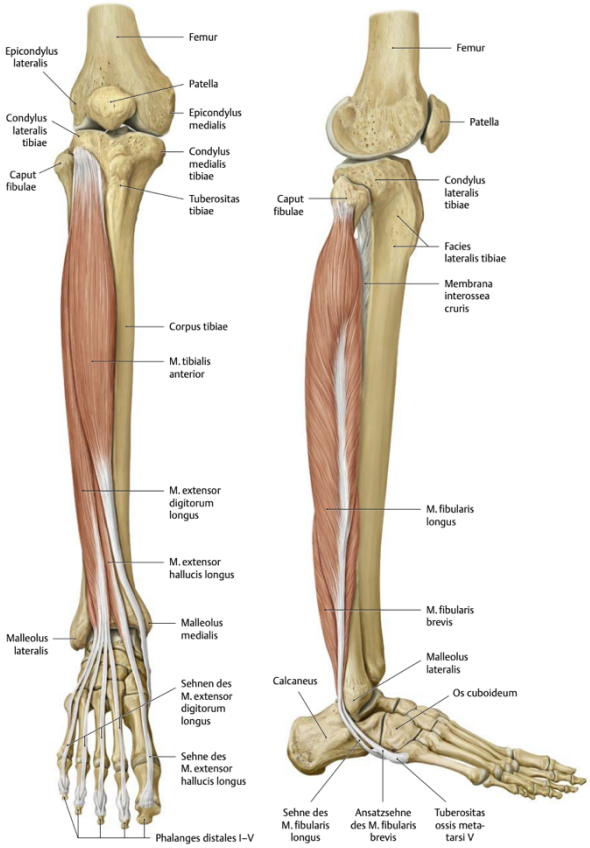

124. MM. CRURIS
M. TRICEPS SURAE

- **m. gastrocnemius**
  - začíná dvěma hlavami na epikondylech femuru (caput mediale, caput laterale)
  - obě hlavy se v proximální části lýtka spojují a přecházejí v plochou úponovou šlachu, která se spojuje se šlachou hlouběji uloženého m. soleus
- **m. soleus**
  - odstupuje od caput fibulae a od vazivového pruhu (arcus tendineus m. solei), který je napjatý mezi caput fibulae a linea m. solei
  - arcus tendineus m. solei je šlašitým proximálním okrajem m. soleus, překlenuje svaly hluboké vrstvy a ohraničuje spolu s nimi štěrbinu, kterou prostupují z fossa poplitea na zadní stranu bérce n. tibialis a vasa tibialia posteriora
  - šlachy obou částí se spojují a jako tendo calcaneus (Achillova šlacha) se upíná na proximální část tuber calcanei (bursa tendinis calcanei)
  - n: n. tibialis
  - f: plantární flexe nohy, m. gastrocnemius způsobuje také flexi kolena.
- **m. plantaris**
  - o: epicondylus lateralis femoris
  - i: krátké svalové bříško přechází v dlouhou tenkou šlachu, která se vkládá mezi m. gastrocnemius a m. soleus a splývá s tendo calcaneus
  - n: n. tibialis
  - f: stejná jako u m. gastrocnemius, na pitevně se plete s nervem

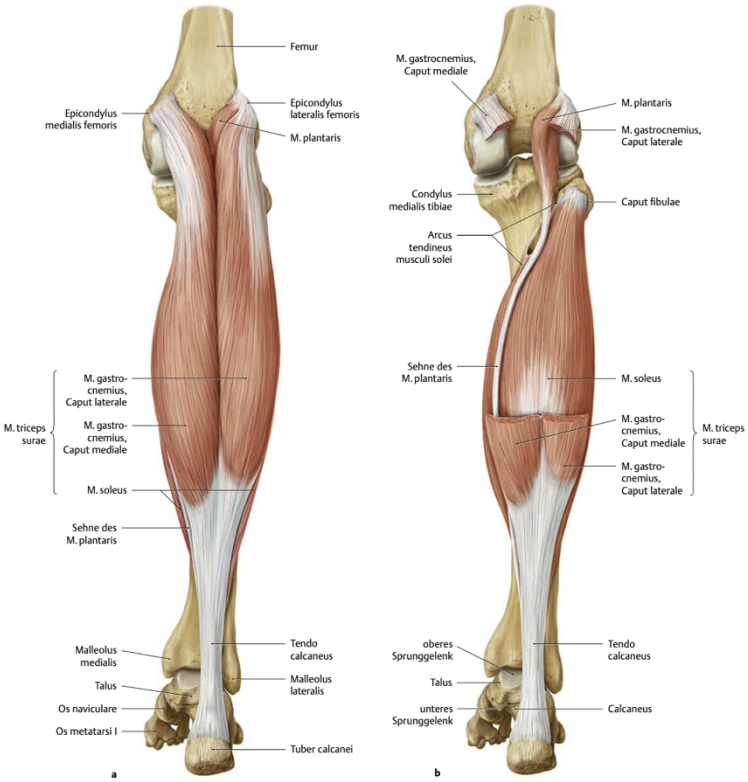

125. MM. CRURIS
ZADNÍ SKUPINA – HLUBOKÁ VRSTVA

- **m. popliteus**
  - o: epicondylus lateralis femoris
  - i: tibia (proximálně od linea m. solei)
  - n: n. tibialis
  - f: flexe kolenního kloubu
- **m. tibialis posterior**
  - o: membrana interossea cruris a přilehlé části tibie i fibuly
  - i: přes sulcus malleoli medialis, tuberositas ossis navicularis
  - n: n. tibialis
  - f: plantární flexe nohy, zabezpečuje klenbu nožní
- **m. flexor digitorum longus**
  - o: zadní plocha tibie
  - i: proximálně od mediálního kotníku se kříží se šlachou m. tibialis post., do sulcus malleoli medialis, na plantě se kříží s m. flexor hallucis longus a dělí se na 4 šlachy, které se upínají na distální články prstů
  - od jednotlivých šlach odstupují mm. lumbricales, do jeho šlachy se upíná m. quadratus plantae
  - n: n. tibialis
  - f: plantární flexe nohy a prstů
- **m. flexor hallucis longus**
  - o: zadní plocha fibuly
  - i: do sulcus tendinis... calcanei et tali, pod sustentaculum tali, na plantě se klade nad šlachu m. flexor digitorum longus a srůstají spolu, upíná se na distální článek palce
  - n: n. tibialis
  - f: plantární flexe nohy a palce

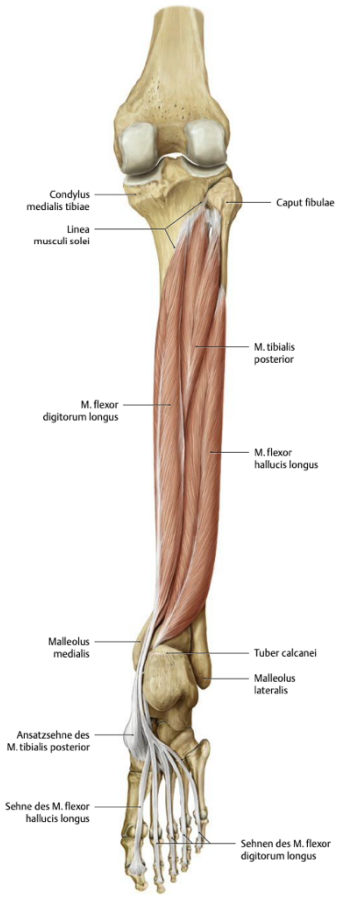

126. MM. CRURIS – LATERÁLNÍ SKUPINA

- **m. fibularis (peroneus) longus**
  - o: caput fibulae, proximální část corpus fibulae
  - i: za laterální kotník - sulcus malleoli lateralis, pod trochlea peronealis calcanei, sulcus tendinis m. fibularis longi na os cuboideum a upíná se na os cuneiforme mediale a bazi 1. metatarzu
  - n: n. fibularis superficialis
  - f: plantární flexe a pronace nohy, udržování klenby nožní



- **m. fibularis (peroneus) brevis**
  - o: distální část corpus fibulae
  - i: za laterální kotník - sulcus malleoli lateralis, nad trochlea peronealis calcanei, úpon na tuberositas ossis metatarsi V.
  - n: n. fibularis superficialis
  - f: plantární flexe a pronace nohy

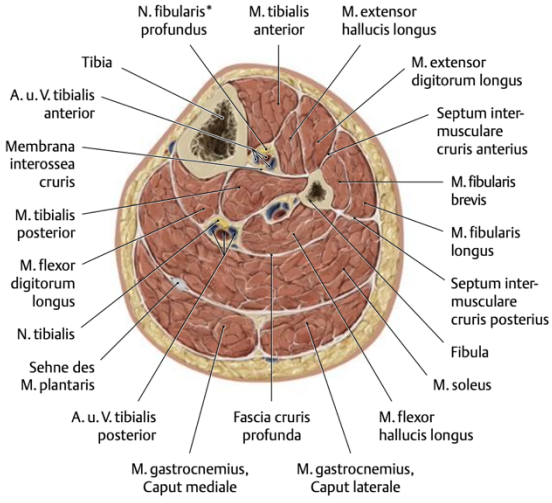

FASCIA CRURIS

- navazuje na fascia lata, distálně přechází do fascií nohy (v oblasti talokrurálního kloubu je zesílena v podobě retinakul pro všechny tři svalové skupiny)
- vpředu a mediálně spojena s margo anterior tibiae, připojuje se na margo medialis tibiae (facies medialis tibiae leží přímo pod kůží, není fascií kryta)
- **septum intermusculare anterius et posterius cruris** se připojují na fibulu - tři osteofibrózní kompartmenty, ve kterých jsou uloženy tři skupiny svalů bércových (viz kompartmet syndrom)
- zadní prostor rozděluje hluboký fasciální list na prostor povrchový a hluboký

ŠLACHY BÉRCOVÝCH SVALŮ

- **retinaculum extensorum superius** - m. tibialis anterior, m. extensor hallucis longus, m. extensor digitorum longus
- **retinaculum extensorum inferius** - dva pruhy ve tvaru X nebo Y (proximální laterální pruh může chybět), proximálně upevněny na kotnících, distálně na os naviculare, os cuneiforme a laterálně na calcaneu
- pod REI má svou vagina synovialis každý sval, pod RES pouze vagina synovialis tendinis musculi tibialis anterioris
- **retinaculum musculorum fibularium superius et inferius** - proximálně nad trochlea fibularis prochází m. fibularis brevis, distálním kanálkem pod trochlea fibularis m. fibularis longus (ten prochází ještě pod lig. plantare longum)
- pod oběma je vagina synovialis musculorum fibularium communis, na plantě má m. fibularis longus svou pochvu
- **retinaculum musculorum flexorum** - součástí fascia cruris (mezi malleolus medialis a tuber calcanei)
- proximálním kanálkem jde m. tibialis posterior, prostředním m. flexor digitorum longus, distálním m. flexor hallucis longus (každý sval má svou pochvu), mezi prostředním a distálním kanálkem prochází n. tibialis a vasa tibialia posteriora

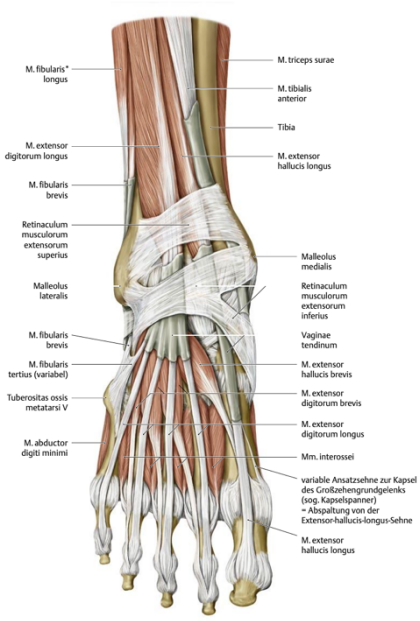

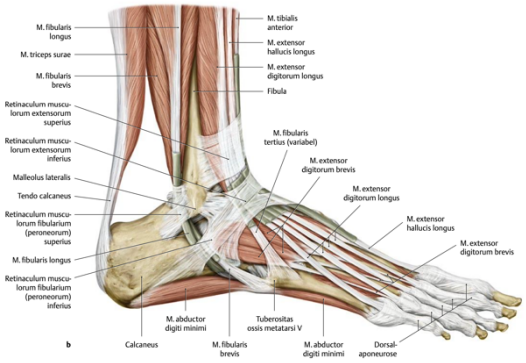

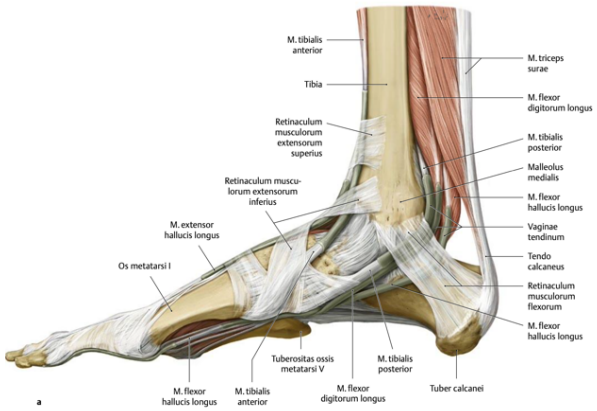

127. MM. PEDIS
DORZÁLNÍ SKUPINA

- **m. extensor hallucis brevis**
  - o: calcaneus v oblasti sinus tarsi
  - i: dorzální aponeuróza palce
  - n: n. fibularis profundus
  - f: extenze palce
- **m. extensor digitorum brevis**
  - o: calcaneus v oblasti sinus tarsi
  - i: 3 šlachy - drozální aponeurózy 2. - 4. prstu
  - n: n. fibularis prof.
  - f: extenze prstů

128. MM. PEDIS
PLANTÁRNÍ SKUPINA - POVRCHOVÁ VRSTVA

- **m. abductor hallucis**
  - o: processus medialis tuberis calcanei
  - i: mediální sezamská kost v art. metatarsophalangea hallucis, baze proximální článku palce
  - n: n. plantaris medialis
  - f: flexe a abdukce proximálního článku palce
- **m. flexor digitorum brevis**
  - o: processus medialis tuberis calcanei
  - i: 4 šlachy ke tříčlánkovým prstům, vytváří chiasma tendinum stejně jako na ruce, štěrbinou prochází šlachy m. flexor digitorum longus
  - n: n. plantaris medialis
  - f: flexe proximálního a středního článku prstů

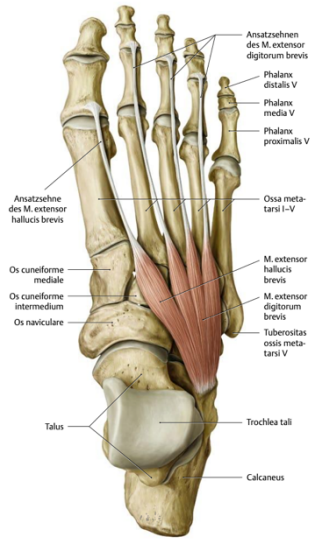

- **m. abductor digiti minimi**
  - o: processus lateralis tuberis calcanei
  - i: baze proximálního článku malíčku
  - n: n. plantaris lateralis
  - f: abdukce a flexe malíčku

129. MM. PEDIS
PLANTÁRNÍ SKUPINA - PROSTŘEDNÍ VRSTVA

- **m. quadratus plantae**
  - o: tuber calcanei
  - i: do šlachy m. flexor digitorum longus
  - n: n. plantaris lateralis
  - f: tahem za šlachu vyrovnává šikmý průbeh m. flexor digitorum longus
- **mm. lumbricales I. - IV.**
  - odstupují od šlachových cípů m. flexor digitorum longus
  - upínají se na mediální stranu báze proximálních článků 2. až 5. prstu a do jejich dorzální aponeurózy
  - n: první a druhý sval z n. plantaris medialis, třetí a čtvrtý z n. plantaris lateralis
  - f: flexe proximálních článků prstů, naklánění prstů na mediální stranu

130. MM. PEDIS
PLANTÁRNÍ SKUPINA - HLUBOKÁ VRSTVA

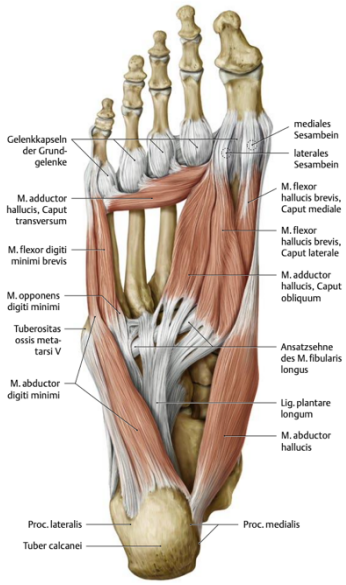

- **m. flexor hallucis brevis**
  - začíná na plantární straně ossa cuneiformia
  - upíná se na obě sezamské kůstky metatarsophalangového kloubu palce
  - n: n. plantaris medialis.
  - f: flexe palce
- **m. adductor hallucis**
  - caput obliquum začíná na plantární straně os cuboideum a na bázích IV. a V. metatarzální kosti
  - caput transversum začíná na plantární straně 3. až 5. metatarsophalangového kloubu
  - obě části se spojují a jejich úponová šlacha končí na laterální sezamské kůstce metatarsophalangového kloubu palce
  - n: n. plantaris lateralis
  - f: addukce palce
- **m. flexor digiti minimi brevis**
  - začíná na bázi 5. metatarzální kosti a upíná se na bázi proximálního článku 5. prstu
  - n: n. plantaris lateralis.
  - f: flexe proximálního článku pátého prstu
- **m. opponens digiti minimi**
  - odstupuje od plantární strany os cuboideum a upíná se na tělo 5. metatarzu
  - n: n. plantaris lateralis
  - f: mírná opozice 5. prstu
- **mm. interossei plantares**
  - jsou tři, začínají na mediální straně 3. až 5. metatarzálni kosti, upínají se na mediální (palcovou) stranu proximálního článku 3. až 5. prstu
  - n: n. plantaris lateralis
  - f: addukce 3. až 5. prstu, mírná flexe proximálnich článků
- **mm. interossei dorsales** jsou čtyři
  - n: n. plantaris lateralis
  - f: abdukce prstů (odtažení od osy nohy, která prochází 2. prstem) a flexe proximálních článků

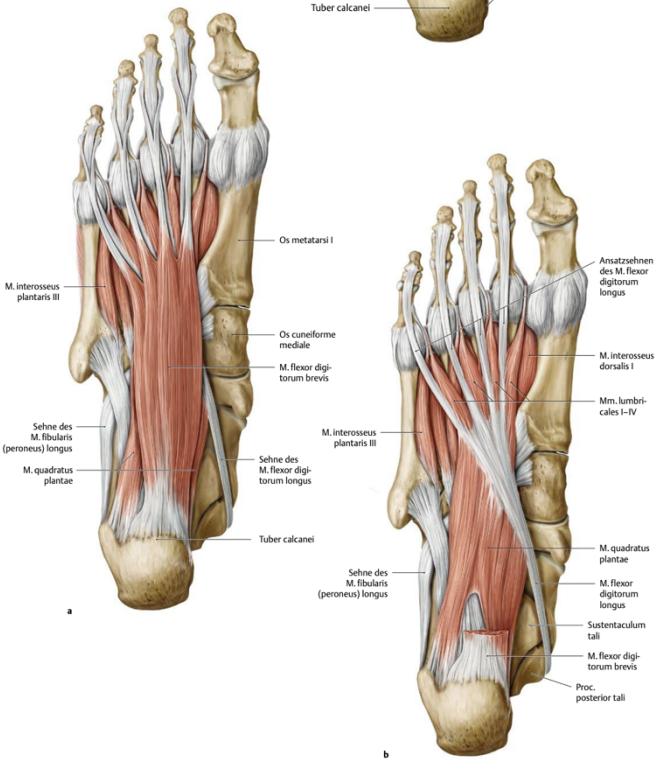

2.

ANATOMIE ORGÁNOVÝCH SYSTÉMŮ

Zdroje: skripta Anatomie II. od prof. Páče + Anatomie 2 a 3 Čihák

ZKOUŠKOVÉ OTÁZKY - ODDÍL B

CÉVNÍ A LYMFATICKÝ SYSTÉM

131. Aorta, části a průběh
132. Arcus aortae, průběh a základní větve
133. Aorta thoracica, průběh a základní větve
134. Arteria carotis externa, ventrální větve
135. Arteria carotis externa, terminální větve
136. Arteria carotis externa, mediální a dorsální větve
137. Arteria carotis interna
138. Arteria subclavia, průběh a základní větve
139. Arteria vertebralis
140. Arteria thoracica interna
141. Arteria axillaris, průběh a základní větve
142. Arteria brachialis, průběh a základní větve
143. Hlavní tepny předloktí a ruky, jejich průběh a oblast zásobení
144. Aorta abdominalis, průběh a základní větve
145. Truncus coeliacus, hlavní větve, jejich průběh a oblast zásobení
146. Arteria mesenterica superior, hlavní větve a oblast zásobení
147. Arteria mesenterica inferior, hlavní větve a oblast zásobení
148. Arteria iliaca communis, Arteria iliaca interna, průběh, základní větve a oblast zásobení
149. Arteria iliaca externa, Arteria femoralis, průběh, základní větve a oblast zásobení
150. Arteria poplitea, Arteria tibialis anterior et posterior, průběh a oblast zásobení
151. Hlavní tepny nohy, jejich průběh a oblast zásobení
152. Vena cava superior, průběh a její hlavní přítoky
153. Vena jugularis interna, průběh a její hlavní přítoky
154. Venae cerebri
155. Sinus durae matris
156. Vena subclavia, průběh a její hlavní přítoky
157. Přehled žil horní končetiny
158. Vena cava inferior, průběh a její hlavní přítoky
159. Přehled žil dolní končetiny
160. Fetální oběh
161. Slezina: stavba, vaskularizace, uložení, vztahy k okolním orgánům
162. Vena portae, portální oběh a jeho význam
163. Kavokavální anastomózy

164. Portokavální anastomózy
165. Stavba mízní soustavy (míza, mízní kapiláry, cévy, uzliny, kmeny)
166. Thymus, anatomická stavba, uložení
167. Mízní uzliny a cévy hlavy
168. Mízní uzliny a cévy krku
169. Mízní uzliny a cévy horní končetiny
170. Mízní uzliny a cévy hrudníku
171. Mízní uzliny a cévy dolní končetiny
172. Mízní uzliny a cévy břicha
173. Mízní uzliny a cévy pánve
174. Tonsily, Waldeyerův mízní okruh

TRÁVICÍ SYSTÉM
175. Zuby, obecná stavba, generace, rozlišení jednotlivých zubů definitivního chrupu
176. Vzorce dočasného a stálého chrupu, značení zubů, prořezávání zubů
177. Vestibulum oris: ohraničení, struktury, komunikace s cavitas oris propria
178. Cavitas oris propria: ohraničení, struktury
179. Jazyk: zevní popis, vaskularizace
180. Jazyk: svaly, inervace
181. Tvrdé patro: stavba, vaskularizace a inervace
182. Měkké patro: svaly, vaskularizace a inervace
183. Velké slinné žlázy, uložení a průběh jejich vývodů
184. Slinné žlázy, inervace
185. Hltan: úseky, obecná stavba stěny, syntopie
186. Hltan: svaly, inervace
187. Jícen: stavba stěny, průběh, syntopie, fyziologická zúžení
188. Jícen: vaskularizace a inervace
189. Žaludek: popis, stavba stěny, syntopie
190. Žaludek: vaskularizace a inervace
191. Tenké střevo: stavba stěny, rozdělení, vaskularizace
192. Duodenum: části, průběh, vztah k peritoneu, vaskularizace
193. Tlusté střevo: části, stavba stěny, vztah k peritoneu, vaskularizace
194. Caecum: stavba, apendix vermiformis, vztah k peritoneu, vaskularizace
195. Rectum: stavba, syntopie, vaskularizace
196. Játra: zevní popis, stavba, syntopie,
197. Játra: nutritivní krevní zásobení
198. Játra: funkční krevní zásobení, v. portae
199. Játra: vývodné cesty žlučové
200. Žlučník: stavba, syntopie, tok žluči
201. Slinivka břišní: stavba, syntopie, vaskularizace

DÝCHACÍ SYSTÉM
202. Nasus externus – části, strukturální podklad
203. Vestibulum nasi
204. Cavitas nasi (ohraničení, funkce, regia)
205. Larynx: chrupavky laryngu
206. Larynx: spoje laryngu
207. Larynx: svaly laryngu, funkční členění
208. Larynx: cavitas laryngis
209. Trachea: stavba stěny, syntopie, bronchus principalis, arbor bronchialis
210. Plíce: zevní popis, členění na laloky, syntopie
211. Plicní stopka
212. Pleura: popis rozdělení, recessus, přechod parietální a viscerální pleury
213. Mechanismus vdechu, hlavní a pomocné svaly
214. Mechanismus výdechu, hlavní a pomocné svaly
215. Glandula thyroidea (syntopie, cévní zásobení)
216. Glandulae parathyroideae (syntopie, cévní zásobení)

UROGENITÁLNÍ SYSTÉM
217. Ledvina, zevní popis, stavba
218. Ledvinné kalichy, ledvinná pánvička, vaskularizace ledvin
219. Syntopie ledvin, obaly a fixace
220. Močovod, průběh, syntopie, zúžení

221. Močový měchýř, popis, syntopie
222. Varle, descensus testis
223. Nadvarle, stavba, uložení
224. Provazec semenný
225. Šourek, vrstvy skrota
226. Ductus deferens, stavba, uložení
227. Vesiculae seminales
228. Prostata, popis, laloky, syntopie
229. Mužská močová trubice
230. Penis, stavba
231. Vaječník, zevní popis, vaskularizace, syntopie
232. Vejcovod, zevní popis, syntopie
233. Děloha, zevní popis, vaskularizace, syntopie
234. Děloha, stavba, závěsný aparát
235. Pochva
236. Ženská močová trubice
237. Zevní rodidla
238. Diaphragma urogenitale masculinum, svaly zevních pohlavních orgánů muže
239. Diaphragma urogenitale femininum, svaly zevních pohlavních orgánů ženy
240. Diaphragma pelvis

SRDCE

241. Celkový popis srdce, zevní tvar, syntopie
242. Pravá srdeční síň
243. Pravá srdeční komora
244. Levá srdeční síň
245. Levá srdeční komora
246. Stavba srdce, skelet srdeční
247. Srdeční chlopně
248. Převodní systém srdeční
249. Věnčité tepny
250. Žíly srdce

131. AORTA

- největší tepna těla, vystupuje z levé srdeční komory
- **aorta ascendens**
- 3-5 cm, v perikardiálním vaku, začátek se promítá do 3. sternocostálního spoje
- ve výši 2. pravého sternocostálního spoje přechází do arcus aortae
- nejdřív za truncus pulmonalis, pak na jeho pravé straně
- rošíření přímo po výstupu z LK - bulbus aortae - podmíněno jednotlivými cípy valva aortae
- odstupují odtud aa. coronariae - a. coronaria dextra, sinistra
- **arcus aortae**
- od pravého 2. sternocostálního spoje šikmo dozadu a doleva k levé straně Th3
- konvexita nahoru, nejvyšší bod oblouku dosahuje do úrovně 1. sternocostálního spoje
- nejprve před bifurcatio tracheae, pak na levý bronchus a levou arteria pulmonalis, konečný oddíl se přikládá k levé straně jícnu
- konkavita arcus aortae je spojena s truncus pulmonalis pomocí lig. arteriosum (obliterovaný ductus arteriosus)
- odstup truncus brachiocephalicus, a. carotis communis sin., a. subclavia sin.
- **aorta descendens** = aorta thoracica + aorta abdominalis
- **aorta thoracica**
- začíná vlevo od těla Th3, pokračuje k hiatus aorticus v bránici (úroveň Th12)
- zpočátku vlevo od jícnu a páteře, kaudálněji se dostává mezi jícen a páteř
- **aorta abdominalis**
- od hiatus aorticus po L4, kde končí jako bifurcatio aortae
- dělí se na dvě arteriae iliacae communes
- přímým pokračováním by byla aorta caudalis - a. sacralis mediana
- je uložena v retroperitoneálním prostoru, vlevo od vena cava inferior

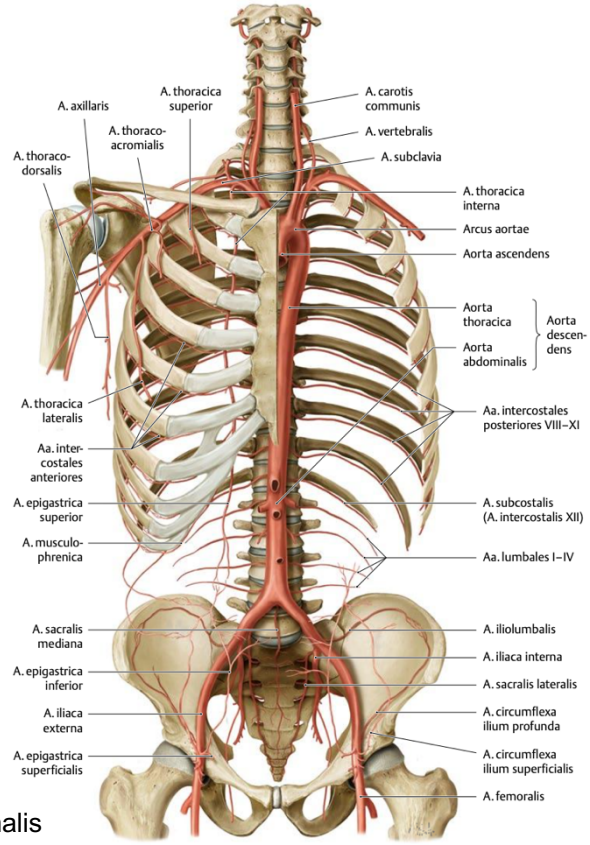

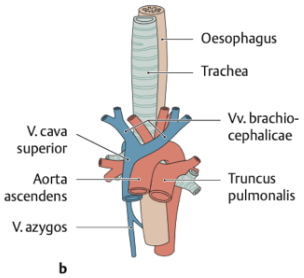

132. ARCUS AORTAE

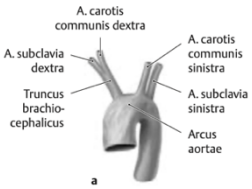

- jde zepředu zprava dozadu doleva
- **truncus brachiocephalicus**
- zásobuje pravou polovinu hlavy a krku a pravou HK
- odstupuje z pravé části arcus aortae jako jeho nejsilnější větev
- za sternem vystupuje šikmo nahoru, doprava za SC kloub, kde se větví na:
- a. carotis communis dextra
- a. subclavia dextra

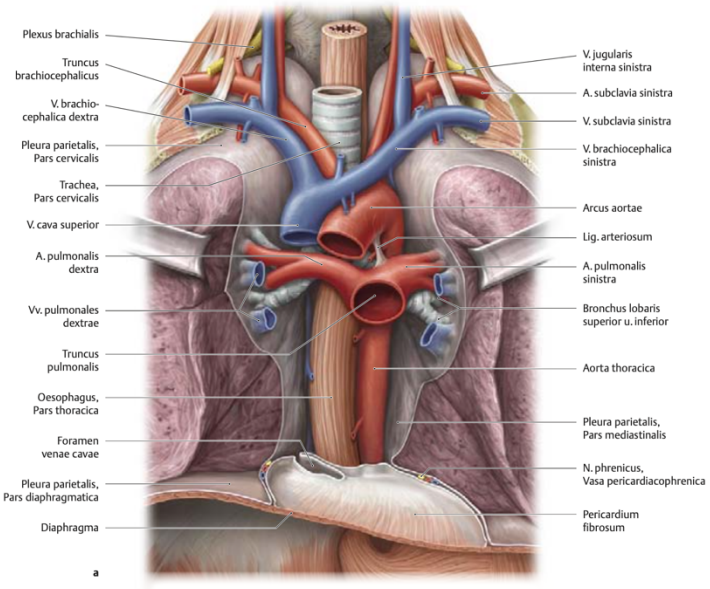

- **a. carotis communis sin.**
- je o 4 cm delší než pravostranná kvůli odlišnému odstupu
- na krku ji kryje m. sternocleidomastoideus a m. omohyoideus, kraniálně leží za štítnou žlázou
- ve výši horního okraje cartilago thyroidea (C4) se větví na a. carotis externa et interna
- glomus caroticum (sinus caroticus) - chemorecepční tělísko (koncentrace O_2 a CO_2 v krvi)
- laterálně od ní je v. jugularis int., dorzálně je n. vagus, ventrolaterálně radix sup. ansae cervicalis prof., společně ve vagina carotica

- větvení karotidy v trigonum caroticum (m. SCM, venter post. m. digastrici, venter superior m. omohyoidei)
- proti tuberculum caroticum (tuberculum anterius processus transversi C6) lze tepnu utlačit
- **a. subclavia sin.**
- po levé straně sestupuje do zadního mediastina n. vagus sin. a pod oblouk vysílá n. laryngeus recurens, který zpravidla kříží lig. arteriosum
- přes arcus běží n. phrenicus sin., který běží předním mediastinem po okraji perikardu
- variety: pravostranný oblouk, dvojitý oblouk, samostatně odstupující pravostranné tepny, oboustranný truncus brachiocephalicus, a. subclavia dextra může odstupovat jako poslední a za jícnem prochází na svou stranu
- může odtud navíc odstupovat a. thyroidea ima, a. vertebralis (standardně obě z a. subclavia), rr. bronchiales

133. AORTA THORACICA

- začíná vlevo od těla Th3, pokračuje k hiatus aorticus v bránici (úroveň Th12)
- zpočátku vlevo od jícnu a páteře, kaudálněji se dostává mezi jícen a páteř
- parietální větve:
- **aa. intercostales posteriores**
- devět segmentálně uspořádaných tepen (3. - 11. mezižeberní štěrbina)
- 1. a 2. mezižeberní štěrbina je zásobena a. intercostalis suprema, větev truncus costocervicalis)
- při páteři naléhají na vnitřní stranu mm. intercostales externi, pak vnikají mezi mm. intercostales interni et intimi a do sulcus costae kraniálnějšího žebra
- přední úseky anastomozují s rr. intercostales anteriores z a. thoracica interna a a. musculophrenica
- a. subcostalis - pod 12. žebrem
- r. dorsalis - běží dozadu, vydává rr. musculares pro hřbetní svaly, r. spinalis pro páteřní kanál a jeho obsah a rr. cutanei mediales et laterales pro kůži zad
- rr. musculares pro svaly stěny hrudní
- r. collateralis - odděluje se při anglus costae a probíhá dopředu podél horního okraje kaudálnějšího žebra (spojí se také s aa. intercostales anteriores)
- r. cutaneus lateralis - kůže laterální stěny hrudníku, u žen rr. mammarii lat. pro mléčnou žlázu
- ze 4. intercostální tepny vystupuje Pietova papilární tepna pro prsní bradavku

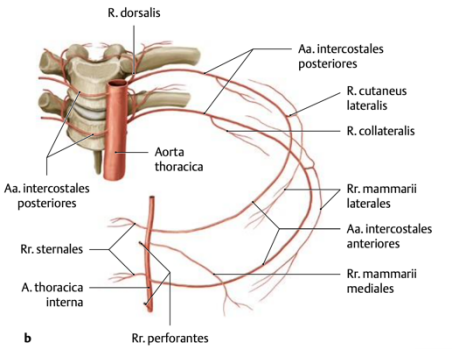

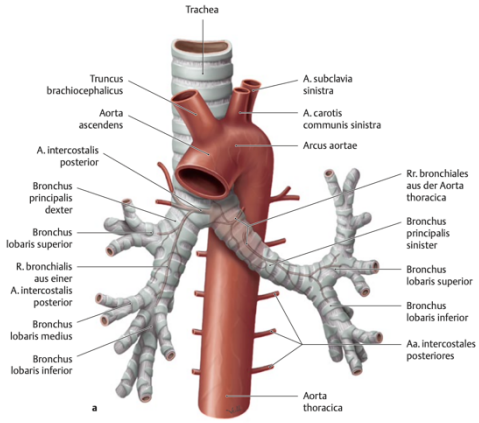

- **aa. phrenicae superiores** - odstupují těsně nad bránicí a vyživují její horní polovinu
- viscerální větve:
- **rr. bronchiales** - k bronchům, zajišťují nutritivní oběh plic, pravý r. bronchialis může odstupovat z 3. a. intercostalis post.
- **rr. oesophagei** - 6-9 větví ke stěně jícnu
- **rr. pericardiaci** - zadní strana perikardu, z nich drobné rr. mediastinales pro zadní mediastinum

134. A. CAROTIS EXTERNA

- zásobuje svými větvemi horní polovinu krku a hlavu (vyjma mozku, očnice a vnitřního ucha)
- podbíhá pod m. stylohyoideus a venter post. m. digastrici, vstupuje do fossa submandibularis a při angulus mandibulae vstupuje do fossa retromandibularis, kde je uložena v glandula parotis
- ventrální stranu tepny kříží v. facialis, v. lingualis, vv. thyroideae sup. a oblouk n. hypoglossus
- mediálně od tepny je stěna hltanu, vzadu probíhá styloidní septum, které dělí a. carotis externa et inerna

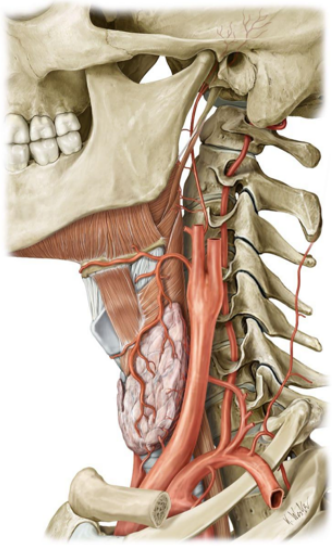

VENTRÁLNÍ VĚTVE

- **a. thyroidea superior**

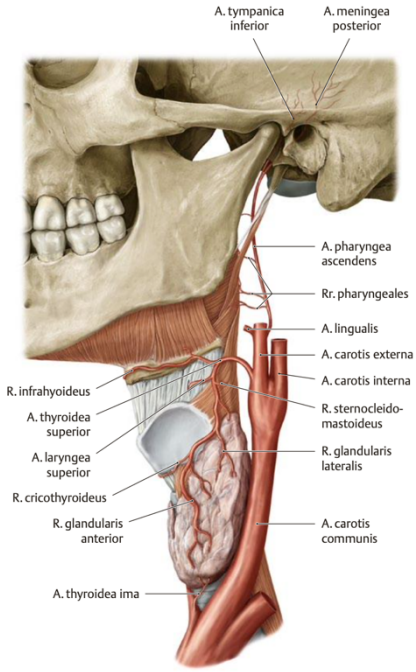

– odstupuje z a.carotis ext. bezprostředně nad rozdělením obou karotid (ve výši jazylky) a sestupuje obloukovitě ventrokaudálně ke štítné žláze
– r.infrahyoideus - směřuje k úponům infrahyoidních svalů na jazylce
– r. sternocleidomastoideus - do stejnojmenného svalu.
– a. laryngea superior prostupuje se stejnojmenným nervem (větev z n.vagus) přes membrana thyrohyoidea nebo přes foramen thyroideum štítné chrupavky do laryngu
– r. cricothyroideus probíhá před lig.cricothyroideum, anastomosuje s druhostrannou tepnou a vyživuje sliznici hrtanu, při koniotomii může být příčinou krvácení
– r. anterior a r. posterior (rr.glandulares) - konečné větve, které vyživují štítnou žlázu (anastomosují s větvemi z a. thyroidea inf.)

- **a. lingualis**

– odstupuje kraniálně od tepny předchozí, zpravidla ve výši cornu minus ossis hyoidei, zpočátku probíhá přímočaře k okraji m. hyoglossus, klade se mezi tento sval a m. genioglossus a směřuje k hrotu jazyka, v této části má zvlněný průběh (vytváří rezervní tasy, které se rozvijejí při pohybech jazyka)
– r. suprahyoideus k hornímu okraji jazylky
– a. sublingualis - odděluje se ještě před vstupem a. lingualis do jazyka, probíhá po spodině dutiny ústní pod gl. sublingualis směrem dopředu, vyživuje svaly spodiny ústní, sliznici spodiny ústní a gl. sublingualis
– rr. dorsales linguae - ke kořeni jazyka a epiglottis
– a. profunda linguae - konečná větev, mezi m. genioglossus a m. longitudinalis inf. ke hrotu jazyka, kde anastomozuje s druhostrannou tepnou
– Beclardův úhel - cornu majus ossis hyoidei, venter posterior musculi digastrici, šlacha m. stylohyoideus - počáteční úsek a. lingualis
– trigonum Pirogovi - zadní okraj m. mylohyoideus, šlacha m. digastricus, n. hypoglossus - a. lingualis zde leží přímo pod m. hyoglossus, obě možná místa pro podvaz

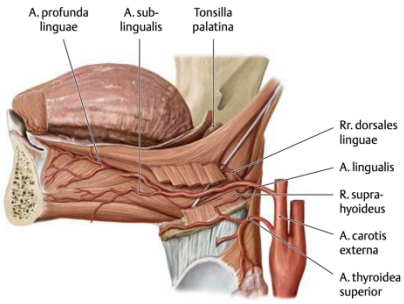

- **a. facialis**

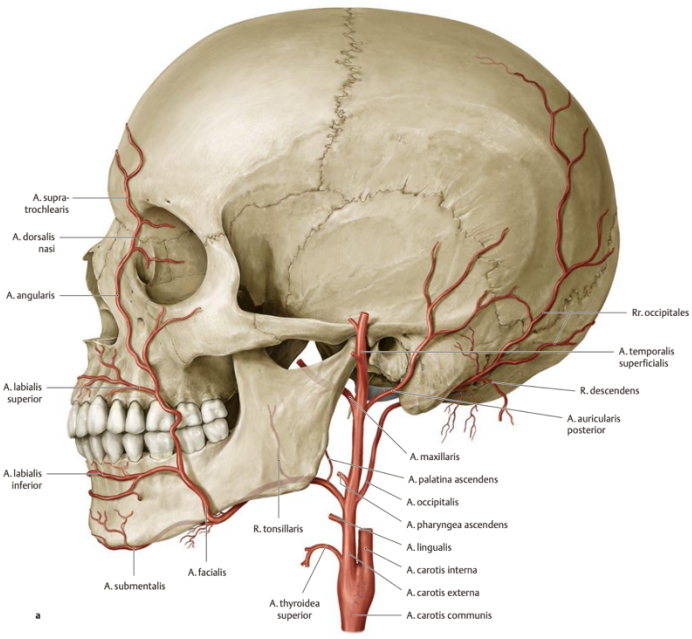

– odstupuje z a.carotis ext. kraniálně od předchozí tepny (přibližně ve výši angulus mandibulae)
– probíhá mediálním směrem k ramus mandibulae, podél předního okraje m. masseter se stáčí směrem nahoru do obličeje, v tomto místě lze kmen a. facialis stlačit proti ramus mandibulae
– zpočátku ji kryje m. stylohyoideus a venter post. m. digastrici, poté podbíhá gl. submandibularis, do které se může zanořovat
– na obličeji směřuje ke koutku ústnímu a je překryta mimickými svaly
– v posledním úseku směřuje ke křídlu nosnímu a k vnitřnímu koutku očnímu
– a. palatina ascendens vystupuje kraniálně podél stěny hltanu, svými větvemi zásobuje úžinu hltanovou, hltan, patro a sluchovou trubici, anastomozuje s a.palatina descendens (větev a.maxillaris).
– r. tonsillaris směřuje ke tonsilla palatina a zásobuje ji, může odstupovat z a. palatina ascendens
– a. submentalis je nejsilnější z krčních větví, probíhá po spodní ploše m. mylohyoideus do krajiny podbradové a zásobuje suprahyoidní svaly, často anastomosuje s a. sublingualis

- rr. glandulares jsou krátké větvičky, které zásobují gl. submandibularis
- a. labialis inferior se odděluje v blízkosti ústního koutku a probíhá pod m. orbicularis oris do dolního rtu
- a. labialis superior - do horního rtu
- obě tepny anastomozují s tepnami opačné strany a ve rtech tvoří uzavřené tepenné oblouky arcus labialis superior et inferior - dohromady circulus arteriosus oris
- a. alaris nasi zásobuje křídlo nosní.
- a. angularis vystupuje podél nosního křídla k vnitřnímu koutku očnímu a anastomozuje s větvemi z a. opthalmica a a. infraorbitalis

- truncus linguofacialis - variabilní společný kmen pro a. lingualis a a. facialis
- truncus thyrolingualis, truncus thyrolinguofacialis (komplikace při onkoléčbě cytostatiky při nádorech cavitas oris, lék se šíří krví i jinam, např. do štítné žlázy a to nechceš)

135. A. CAROTIS EXTERNA

TERMINÁLNÍ VĚTVE

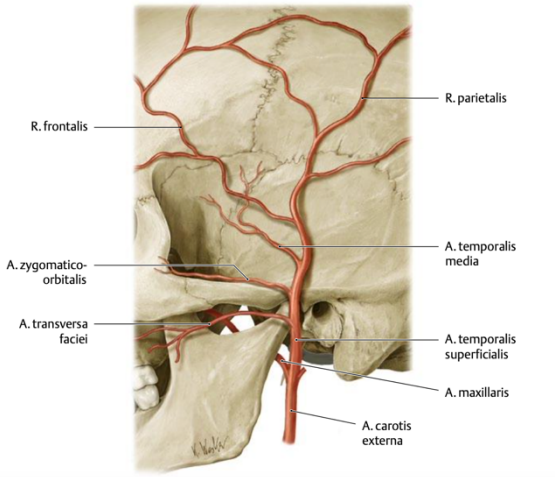

- **a. temporalis superficialis**
- začíná za čelistním kloubem, prostupuje příušní žlázou, podbíhá arcus zygomaticus a před boltcem ušním se stačí nahoru do podkoží spánkové krajiny (leží povrchově na fascia temporalis)
- rr. parotidei pro příušní žlázu
- a. transversa faciei probíhá spolu s ductus parotideus do tváře
- a. zygomaticoorbitalis jde podél jařmového oblouku a zevnímu koutku očnímu
- rr. auriculares anteriores zásobují čelistní kloub, laterální část zevního zvukovodu a laterální (přední) plochu ušního boltce
- a. temporalis media prostupuje přes temporální fascii pod m. temporalis, probíhá po laterální straně squama ossis temporalis a podmiňuje na ní sulcus a. temporalis mediae, zásobuje především m.temporalis
- konečnými větvemi jsou r. frontalis a r.parietalis, které vznikají rozdvojením a. temporalis superficialis nad jařmovým obloukem, probíhají pod kůží do krajiny čelní a temenní
- při přechodu přes jařmový oblouk před boltcem ušním je dobře hmatný její tep

- **a. maxillaris**
- zpočátku probíhá mediálně od collum mandibulae ve štěrbině mezi ním a lig. sphenomandibulare do fossa infratemporalis (pars mandibularis)
- vniká do štěrbiny mezi m. temporalis a m. pterygoideus lateralis a dále mediálněji mezi oba mm.pterygoidei (pars pterygoidea)
- nejmediálnější část tepny vniká do fossa pterygopalatina (pars pterygopalatina)

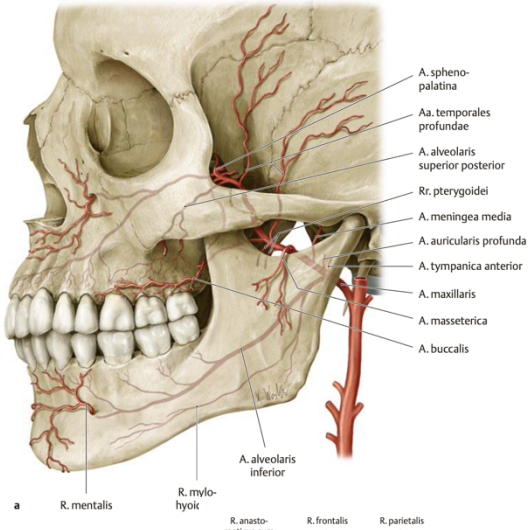

- **pars mandibularis** vydává větve, které zásobují zevní a střední ucho, dolní čelist a tvrdou plenu mozkovou v rozsahu střední jámy lební
- a. auricularis profunda vyživuje stěny zevního zvukovodu
- a. tympanica anterior prostupuje přes fissura petrotympanica do dutiny bubínkové, anastomozuje s a. tympanica post. (větev a. stylomastoidea), a. tympanica inf. (větev a. pharyngea ascendens) a a. tympanica sup. (větev a. meningea media)
- a. meningea media proniká přes foramen spinosum do prostřední jámy lební
  - větví se na r. frontalis, r. parietalis a r. orbitalis (jednotlivé větve podmiňují na endokraniálních plochách kostí lebky rýhy - sulci arteriosi)
  - vyživují tvrdou plenu mozkovou a částečně i kosti klenby lební
  - jedna z větví a.meningea media vstupuje přes hiatus canalis facialis do dutiny bubínkové (a. tympanica superior)

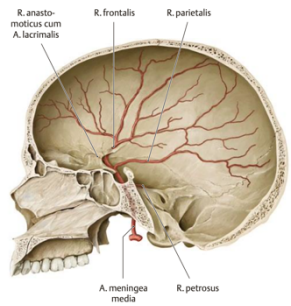

- a. alveolaris inferior je hlavní tepnou dolní čelisti
  - ve foramen mandibulae vstupuje do canalis mandibulae, prochází jím a její konečná část (a. mentalis) vystupuje přes foramen mentale do krajiny bradové
  - před vstupem do foramen mandibulae vydává r. mylohyoideus pro stejnojmenný sval
  - za průběhu v canalis mandibulae vydává rr. dentales a rr.gingivales

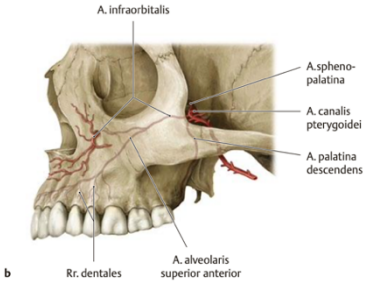

- **pars pterygoidea** vyživuje především žvýkací svaly
- a. masseterica prochází přes incissura mandibulae a vniká z mediální strany do m.masseter
- aa. temporales profundae probíhají po planum temporale a z mediální strany vstupují do m. temporalis
- rr. pterygoidei jsou krátké větvičky pro oba mm. pterygoidei
- a. buccalis probíhá po m.buccinator, vyživuje tento sval a sliznici předsíně dutiny ústní

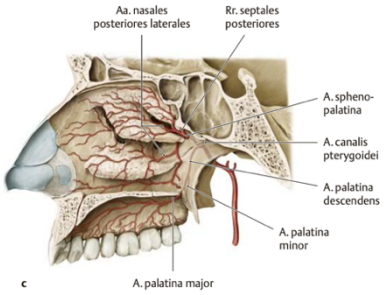

- **pars pterygopalatina** vydává větve, které vstupují do okolních kanálků a štěrbin
- a. infraorbitalis jde přes fissura orbitalis inf. na spodní stranu očnice a klade se do sulcus infraorbitalis, směrem dopředu vniká do canalis infraorbitalis a ve foramen infraorbitale vystupuje do obličeje a bohatě se větví
  - zásobuje tvář, dolní víčko a zevní nos, anastomozuje s okolními tepnami (a. transversa faciei, a. facialis, a. angularis)
  - za průběhu v canalis infraorbitalis vydává aa. alveolares superiores anteriores, které sestupují kostními kanálky v maxile k alveolům horních řezáků a špičáků
  - svými větvemi (rr.dentales a rr.gingivales) zásobují tyto zuby, jejich alveoly a přilehlou část dásně

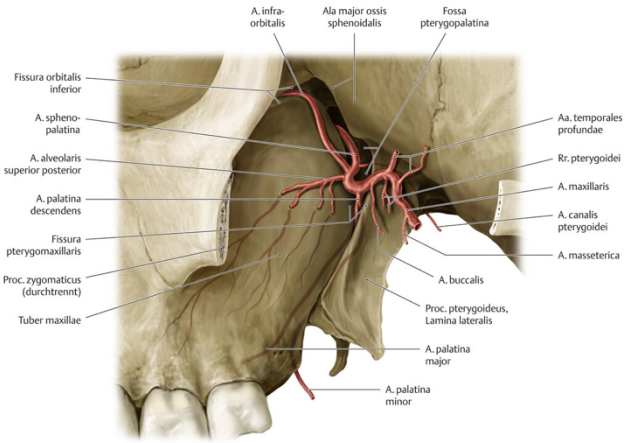

- a. alveolaris superior posterior - poměrně krátká větev, která směřuje k tuber maxillae a rozpadá se na větší počet větviček, které vstupují do foramina alveolaria a stejnojmennými kanálky se dostávají do alveolů horních premolárů a molárů, vydávají rr. dentales, rr. gingivales
- a. palatina descendens - sestupuje přes canalis palatinus major k patru
  - a. palatina major vystupuje přes foramen palatinum majus do sliznice tvrdého patra
  - aa. palatinae minores vystupují přes foramina palatina minora do sliznice měkkého patra
  - anastomozují s větvemi a palatina ascendens (větev a. facialis) a podílejí se také na zásobování patrové mandle
- a. canalis pterygoidei probíhá stejnojmenným kanálkem dozadu ke stěně nosohltanu a ke sluchové trubici v rozsahu jejího ostium pharyngeum
- a. sphenopalatina - skrze foramen sphenopalatinum do zadní části dutiny nosní - aa. nasales posteriores laterales et septi (ke sliznici laterální stěny a přepážky nosní)

136. A. CAROTIS EXTERNA

LATERÁLNÍ, MEDIÁLNÍ A DORZÁLNÍ VĚTVE

- **a. sternocleidomastoidea** - odstupuje z a. carotis ext. laterálně a vniká do m. sternocleidomastoideus, v některých případech je větví a. occipitalis, mj. fixuje pod ní probíhající oblouk n. hypoglossus

- **dorzální větve**
- **a. occipitalis**
  - podél zadního okraje venter post. m. digastrici probíhá ke spodině lební, kde se klade do sulcus a. occipitalis na mediální straně processus mastoideus, po výstupu z této rýhy proniká přes m. trapezius do krajiny týlní
  - rr. musculares pro okolní svaly (variabulně odstup a. sternocleidomastoidea)
  - r. mastoideus prostupuje přes foramen mastoideum do dutiny lební

- r. auricularis zásobuje zadní (mediální) plochu ušního boltce
- rr. occipitales jsou konečné větve, které se větví v podkoží krajiny týlní a částečně i krajiny temenní

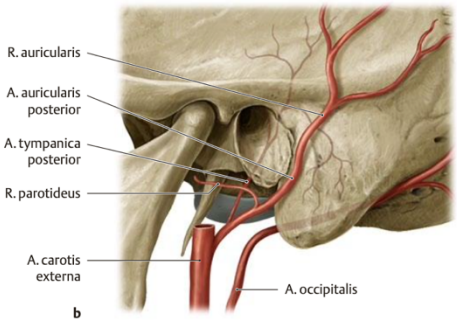

- **a. auricularis posterior** - probíhá podél předního okraje venter post. m.digastrici za boltec ušní a před processus mastoideus
  - rr. musculares pro okolní svaly
  - rr. glandulares pro gl. parotis
  - r. auricularis pro ušní boltec
  - a. stylomastoidea vstupuje prostřednictvím foramen stylomastoideum do canalis facialis, kterým se dostává až do dutiny lební (anastomozuje s větvemi a. meningea media)
  - do dutiny bubínkové vydává a. tympanica posterior, rr. mastoidei pro cellulae mastoideae a r. stapedialis pro stejnojmenný sval
  - r. occipitalis zasahuje do krajiny týlní

- **mediální větve**
  - **a. pharyngea ascendens** - poměrně tenká, odstupuje v úrovni a. lingualis, podél stěny hltanu až pod spodinu lební
  - rr. pharyngeales - pro stěnu hltanu
  - a. tympanica inferior - přes canaliculus do cavitas tympani
  - a. meningea posterior - skrze foramen jugulare do fossa cranii posterior a větví se v její dura mater

137. A. CAROTIS INTERNA

- zásobuje převážnou část mozku a obsah očnice
- od místa svého začátku ve výši horního okraje chrupavky štítné vystupuje zpočátku dorzálně a laterálně od a. carotis ext., potom se přetáčí na její stranu mediální do retrostyloidní části parafaryngeálního prostoru a vystupuje nahoru ke spodině lební = po krku za a. carotis externa...
- vzadu naléhá na hluboký list fascie krční, od a.carotis externa ji odděluje styloidní septum (processus styloideus, m.styloglossus, m.stylohyoideus, venter post. m.digastrici).
- začátek je vřetenovitě rozšířený - **sinus caroticus** - v jeho ztenčené stěně se nachází četné baroreceptory, které reagují na změny napětí stěny cévní (inervace n. glossopharyngeus)
- v místě rozdvojení a. carotis communis leží parasympatické paraganglion **glomus caroticum** - podílí se na regulaci krevního tlaku + chemoreceptor, který registruje množství kyslíku v protékající krvi.
- prudký úder na glomus caroticum vyvolává ztrátu vědomí po prudkém poklesu krevního tlaku, tzv. "knock-out"

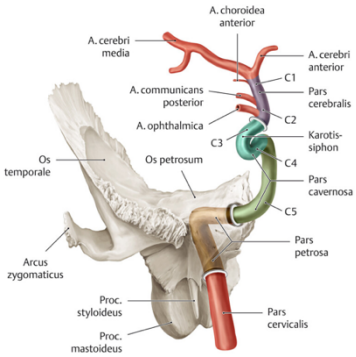

- na spodní straně pyramidy prostřednictvím apertura ext. do **canalis caroticus**
- v něm probíhá zpočátku nahoru, pak ventromediálně a při hrotu pyramidy vystupuje do dutiny lební - apertura interna canalis carotici
- klade se do sulcus caroticus na laterální ploše corpus ossis sphenoidalis, prostupuje přes **sinus cavernosus** a směřuje k processus clinoideus ant., kde se dělí na své konečné větve
- uvnitř sinus cavernosus je esovitě prohnuta (její konvexita nejdříve směřuje mediálně, poté laterálně) - **karotický sifon** (zachycuje a zmírňuje nárazy krve tak, aby jejich negativní účinek na cévy mozku byl minimalizován)
- aa. caroticotympanicae - prostupují stejnojmennými kanálky do dutiny bubínkové.
- rr. sinus cavernosi jsou drobné tepénky, které zásobují nervy procházející pletení (n. trigeminus, n. oculomotorius, n. trochlearis, n. abducens) a okolní tvrdou plenu (r. meningeus, rr. tentorii)
- aa. hypophysiales
- při processus clinoideus ant. se a.carotis int. dělí na **a. ophthalmica** (viz cévní zásobení oka) na tepny zásobující mozek (viz tepny mozku) - **a. cerebri media et anterior**



- části: pars cervicalis (bez větví), pars petrosa, pars cavernosa, pars cerebralis

138. A. SUBCLAVIA

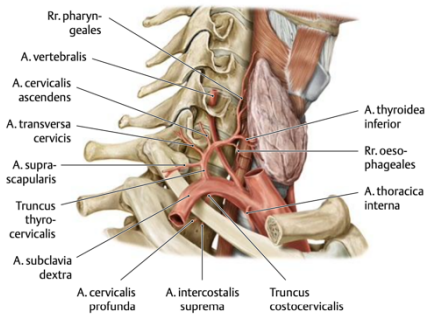

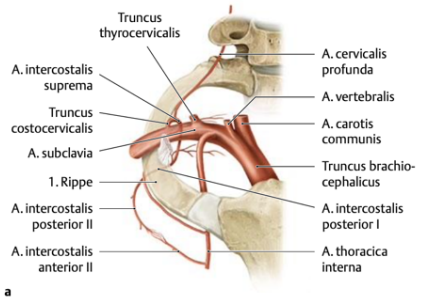

- přivádí krev do dolní části krku, zadní části mozku, k přední a laterální straně hrudníku, přední stěně břišní a do horní končetiny
- odstup obou aa. subclaviae je asymetrický - na pravé straně je větví truncus brachiocephalicus, na levé straně odstupuje přímo z arcus aortae
- probíhá obloukovitě přes cupula pleurae a na hrotu plic podmiňuje rýhu (sulcus a. subclaviae). ventrokaudálně od kořenů plexus brachialis vstupuje a. subclavia do štěrbiny mezi m.scalenus ant. a m.scalenus medius (**fissura scalenorum**), klade se do sulcus a. subclaviae na prvním žebru, podbíhá klíční kost (proto a. subclavia) a směřuje do hloubky axilly jako **a. axillaris**
  - **a. vertebralis** - viz dále
  - **a. thoracica interna** - viz dále
  - **truncus thyrocervicalis** - krátký silný kmen, který odstupuje při mediálním okraji m. scalenus ant. směrem nahoru
    - a. thyroidea inferior - probíhá nahoru a ve výši C6 se stáčí mediálně, zezadu kříží svazek velkých krčních cév a nervů a zdola vniká do štítné žlázy (rr. glandulares), anastomozují s větvemi a. thyroidea sup., vydává a. laryngea inferior, rr. tracheales, rr .pharyngeales a rr. oesophageales
    - a. cervicalis ascendens vystupuje po přední ploše m. scalenus ant. (leží mediálně od n. phrenicus) a vydává rr. musculares pro okolní svaly a rr.spinales, které vstupují přes foramina intervertebralia do páteřního kanálu
    - a. cervicalis superficialis směřuje přes m. scalenus ant. laterálně do trigonum colli laterale a dosahuje až k přednímu okraji m. trapezius, který svými větvemi zásobuje, může odstupovat z a. transversa colli
    - a. suprascapularis - ppřes m. scalenus ant. dozadu k hornímu okraji scapuly, nad lig. transversum scapulae sup., do fossa supraspinata, pod lig. transversum scapulae inf., do fossa infraspinata a anastomozuje s a. circumflexa scapulae (větev a. subscapularis)

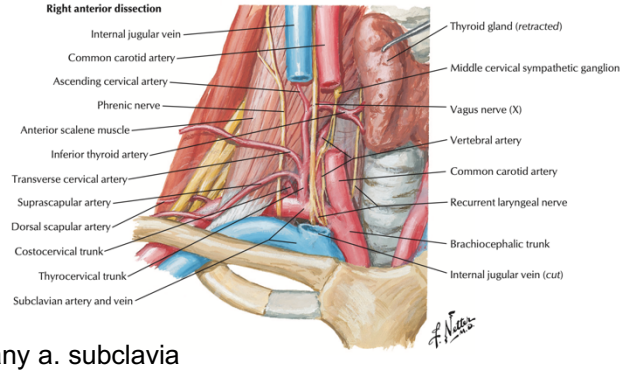

  - **truncus costocervicalis** - vystupuje ze zadní strany a. subclavia za m. scalenus ant., při collum costae I. se dělí
    - a. cervicalis profunda - mezi processus transversi C7 a Th1 nahoru mezi m. semispinalis cervicis a m. semispinalis capitis, vydává rr. spinales
    - a. intercostalis suprema - před hlavičkami prvních dvou žeber a vydává 1. a 2. mezižeberní štěrbiny aa. intercostales posteriores
  - **a. transversa colli** - odstupuje po výstupu z fissura scalenorum, mezi kořeny plexus brachialis, laterálně k angulus superior scapulae, r. ascendens pro m. levator scapulae a r. descendens (a. dorsalis scapulae) k mm. rhomboidei a m. trapezius

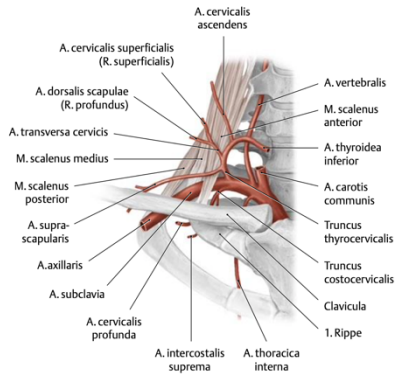

139. A. VERTEBRALIS

- odstupuje jako první větev z konvexity oblouku a. subclavia
- vystupuje kraniálně mezi m. longus colli a m. scalenus ant. a vstupuje do foramen transversarium C6, poté prostupuje stejnojmennými otvory 5. až 1. krčního obratle a dostává se pod spodinu lební - sulcus a. vertebralis atlantis, prostupuje přes membrana atlantooccipitalis post. a tvrdou plenu míšní do subarachnoidálního prostoru a přes foramen magnum vniká do dutiny lební
- pokračuje na clivus a při dolním okraji pons Varoli se obě aa. vertebrales spojují v **a. basilaris**
- **extrakraniální větve:**
- rr. spinales prostupují přes foramina intervertebralia k medulla spinalis a jejím obalům
- rr. musculares zásobují hluboké krční svaly

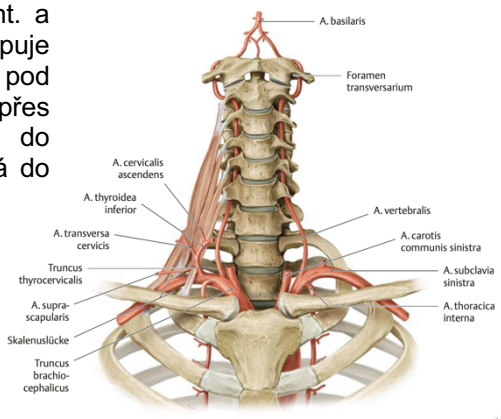

- **větve intrakraniální:**
- r. meningeus prochází přes foramen magnum ke tvrdé pleně zadní jámy lební.
- r. spinalis posterior jde k sulcus posterolateralis prodloužené míchy a sestupuje touto rýhou k hřbetní míše - vzniká tak podélný kmen, do kterého ústí segmentální rr.spinales
- r. spinalis anterior sestupuje do kanálu páteřního a spojuje se stejnojmennou tepnou opačné strany - vzniká tak podélný kmen, který sestupuje ve fissura mediana anterior hřbetní míchy
- konečné větve se podílejí na zásobování zadní části CNS
- aa. cerebri post., aa. communicantes post.

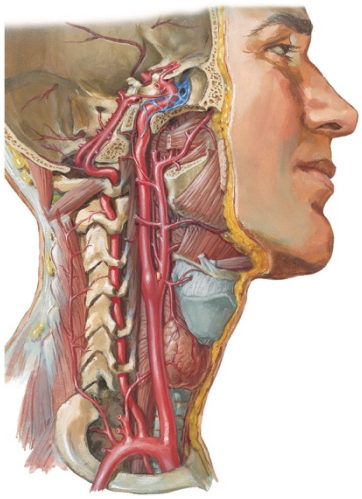



140. A. THORACICA INTERNA

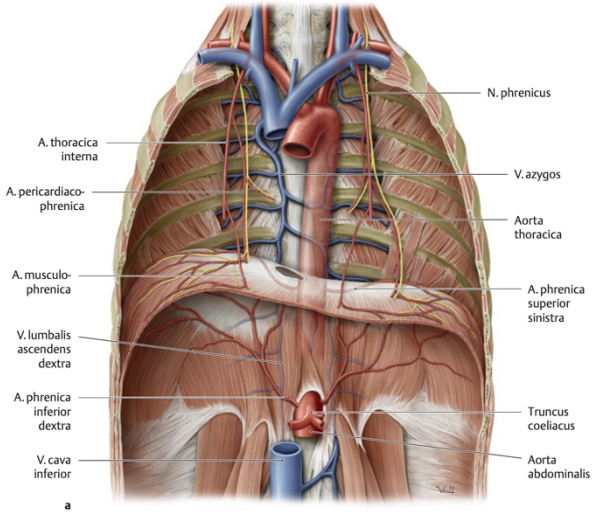

- odstupuje z konkavity oblouku a. subclavia (její odstup leží většinou proti odstupu a. vertebralis) a přes apertura thoracis superior vstupuje do hrudníku
- sestupuje po zadní ploše přední stěny hrudní ve vzdálenosti asi 1 cm od okraje sterna až do výše 6. mezižeberní štěrbiny, kde se dělí na dvě větve konečné (a. musculophrenica a a. epigastrica superior)
- rr. mediastinales jsou drobné tepny, které zásobují orgány mediastina - rr. thymici a rr. bronchiales
- a. pericardiacophrenica probíhá spolu s n. phrenicus po perikardu k bránici, zásobuje perikard a částečně i bránici
- rr. perforantes prostupují mezižeberními štěrbinami dopředu a zásobují přední stěnu hrudníku při sternu, u žen rr. mammarii
- rr. intercostales anteriores vstupují do kraniálních šesti mezižeberních štěrbin a anastomozují s aa.intercostales post.
- a. musculophrenica sestupuje od 7. žebra podél úponu bránice laterálně a kaudálně a vydává rr. intercostales anteriores do 5 kaudálních mezižeberních štěrbin
- a. epigastrica superior prostupuje přes fissura sternocostalis bránice (mezi pars sternalis a pars costalis) na zadní stranu přední stěny břišní, sestupuje kaudálně po zadní straně m. rectus abdominis a anastomozuje s a. epigastrica inf. z a. iliaca ext.
- spojeni mezi a. thoracica int. - a. epigastrica sup. - a.epigastrica inf. představuje kolaterální řečiště, které spojuje a. subclavia a a iliaca ext, tzn. spojení kraniální a kaudální části aorty, tato cesta se rozšiřuje při kompresích aorty a umožňuje náhradní oběh oblastí pod zužením aorty

141. A. AXILLARIS

- přímé pokračování a.subclavia do axily, hranice mezi oběma tepnami leží při dolním okraji prvního žebra
- sestupuje podpažní jamkou kaudálně a ve výši collum chirurgicum humeri (při dolním okraji šlachy m. pectoralis major) přechází do a. brachialis
- **rr. subscapulares**
- **a. thoracica suprema** zásobuje mm. pectorales a intercostální svaly
- **a. thoracoacromialis** vystupuje do trigonum deltoideopectorale a dělí se na r. acromialis k rete acromiale, r. deltoideus pro stejnojmenný sval a rr.pectorales pro mm.pectorales

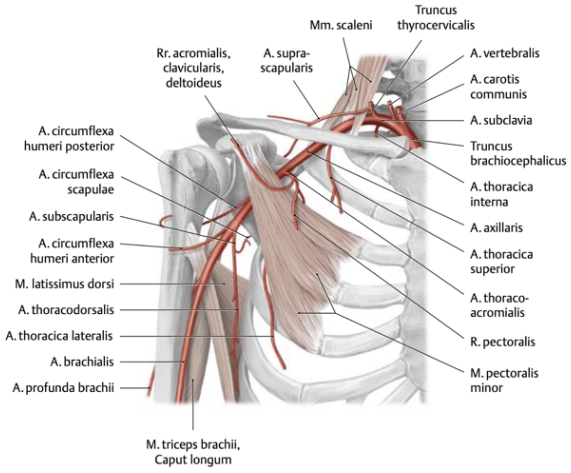

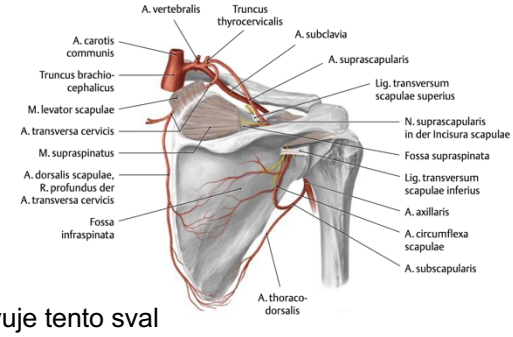

- **a. thoracica lateralis** se klade na laterální stranu m. serratus ant. a sestupuje po tomto svalu kaudálně, k mléčné žláze vydává rr. mammarii laterales
- **a. subscapularis** je krátký kmen, který se záhy dělí na dvě větve:
  - a.circumflexa scapulae vstupuje přes foramen omotricipitale do fossa infraspinata, zásobuje svaly na zadní straně lopatky a anastomozuje s a. suprascapularis
  - a.thoracodorsalis probíhá podél m. latissimus dorsi a vyživuje tento sval
- **a. circumflexa humeri anterior** se přikládá ke collum chirurgicum humeri z přední strany, zásobuje m. deltoideus a ramenní kloub
- **a. circumflexa humeri posterior** je silnější než tepna předchozí, prostupuje přes foramen humerotricipitale a spolu s žilami a n. axillaris se dostává na spodní stranu m. deltoideus, zásobuje m. deltoideus a ramenní kloub

– podle polohy vůči a. axillaris se pojmenovávají fasciculi plexus brachialis

142. A. BRACHIALIS

– navazuje na a. axillaris ve výši collum chirurgicum humeri a sestupuje distálně spolu s žilami, n. medianus a n. ulnaris po mediální straně paže do jamky loketní
– je uložena před septum intermusculare mediale (v sulcus bicipitalis medialis), kde je její tep hmatný a je zde stlačitelná proti tělu humeru
– v loketní jamce se pod aponeurosis m. bicipitis brachii dělí na a.radialis a a. ulnaris
– **rr. musculares** pro okolní svaly, silnější větev k m. biceps brachii bývá označována jako a. bicipitalis

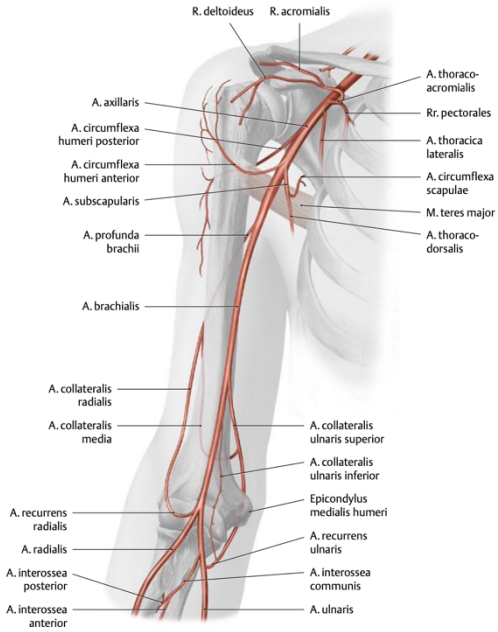

- **a. profunda brachii** vniká mezi caput mediale a caput laterale m. tricipitis brachii a spolu s n. radialis se klade do sulcus n. radialis a spirálovitě obtáčí tělo humeru
  - r. deltoideus
  - a. nutritia humeri
  - a. collateralis media - probíhá v caput mediale m. tricipitis brachii k lokti, zásobuje sval a podílí se na vzniku rete articulare cubiti
  - a. collateralis radialis představuje konečný úsek tepny, po zadní straně septum intermusculare brachii lat. sestupuje k lokti a končí v rete articulare cubiti
- **a. collateralis ulnaris superior** sestupuje spolu s n. ulnaris po přední straně septum intermusculare mediale
- **a. collateralis ulnaris inferior**
- **a. radialis**
- **a. ulnaris**

143. AA. ANTEBRACHII ET MANUS

- **a. radialis** zásobuje laterální stranu předloktí, dlaň a hřbet ruky

– z a. brachialis odstupuje v jamce loketní pod aponeurosis m. bicipitis brachii, klade se mezi m.pronator teres a m.brachioradialis, distálněji mezi m. brachioradialis a m. flexor carpi radialis, v distální části předloktí leží v podkožním vazivu na radiu
– při distálním konci radia se vsouvá mezi processus styloideus radii a os scaphoideum a pod šlachami m. abductor pollicis longus a m. extensor pollicis brevis se dostává na zadní stranu zápěstí do tzv. foveola radialis
– a. recurrens radialis se obrací proximálním směrem a mezi m. brachioradialis a m.brachialis
– r. carpeus palmaris - rete carpi palmare
– r. palmaris superficialis - prostupuje mezi svaly thenaru a ve dlani se spolu s r. palmaris superficialis a. ulnaris podílí na vytvoření **arcus palmaris superficialis** (ve většině případů je jeho slabším přítokem)
– r. carpeus dorsalis odstupuje ve foveola radialis a přechází do rete carpi dorsale, z této tepenné pleteně odstupují 3 aa. metacarpales dorsales, které se rozdělují na aa.digitales dorsales

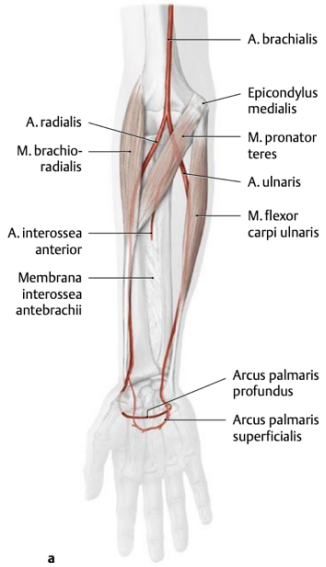

- a. metacarpalis dorsalis prima - vydává aa.digitales dorsales pro oba okraje palce a pro laterální okraj 2. prstu
- a. princeps pollicis - aa.digitales palmares pro oba okraje palce a pro radiální okraj 2. prstu
- r. palmaris profundus se spolu s r. palmaris prof. a. ulnaris podílí na vytvoření arcus palmaris profundus (r. palmaris prof. a. radialis je ve většině případů jeho silnějším přítokem)
- **arcus palmaris profundus** leží v hloubce dlaně před bázemi 2. až 4. metakarpu, z něj odstupují tři aa. metacarpeae palmares

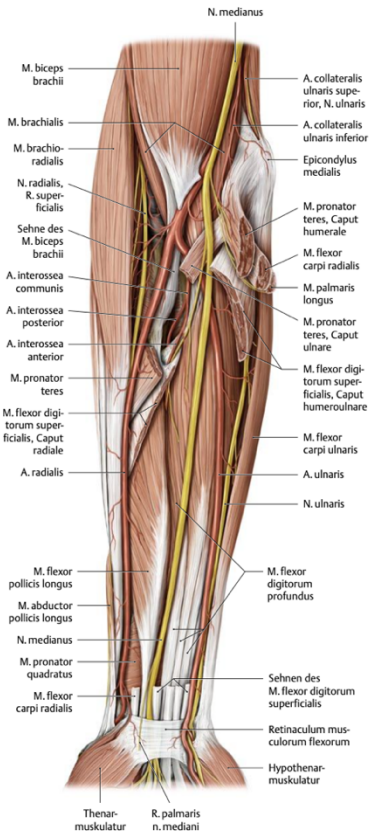

- **a. ulnaris**
- podbíhá společný začátek flexorů předloktí a po ulnárním okraji předloktí sestupuje distálním směrem k ruce
- klade se mezi m. flexor digitorum superficialis a m. flexor digitorum profundus, distálněji mezi šlachu m. flexor carpi ulnaris a šlachu m. flexor digitorum superficialis
- před retinaculum flexorum a radiálně od os pisiforme se dělí na r. palmaris superficialis a r. palmaris profundus
- proximální úsek a.ulnaris (nad odstupem a. interossea communis) bývá někdy označován jako **a. cubitalis**
- a. recurrens ulnaris - směřuje proximálně a končí v rete articulare cubiti
- za m. pronator teres z ní odstupuje silný kmen - **a. interossea communis**
  - a. interossea anterior - sestupuje po přední ploše membrana interossea antebrachii mezi m. flexor pollicis a m. flexor digitorum profundus, proximálně od m. pronator quadratus prostupuje přes membrana interossea na zadní stranu předloktí a končí v rete carpi dorsale!
    - slabší větve pokračují přes canalis carpi do dlaně a otevírají se do arcus palmaris profundus
    - rr. musculares a k tělu ulny a radia aa. nutritiae
  - a.interossea posterior - směřuje dozadu, prostupuje membrana interossea na zadní stranu předloktí a probíhá mezi povrchovou a hlubokou vrstvou extensorů, ihned po prostupu přes membrana interossea z ní odstupuje a.recurrens interossea
- rr. musculares
- r. carpeus palmaris - navazuje na rete carpi palmare.
- r. carpeus dorsalis obtáčí distální konec ulny a končí v rete carpi dorsale

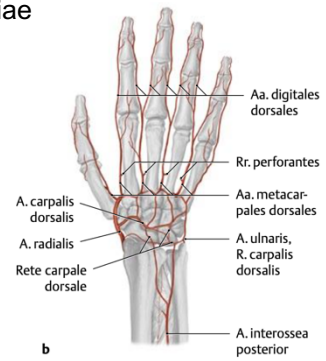

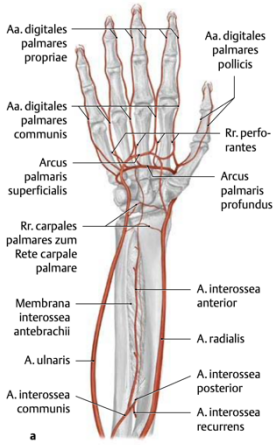

- r. palmaris superficialis - arcus palmaris superficialis (ulnární přítok je většinou silnější) - promítá se doprostřed délky metakarpálních kostí, z oblouku odstupují zpravidla 3 aa. digitales palmares communes, které sestupují distálně a ve výši hlaviček metakarpů se větví na aa. digitales palmares propriae
- zásobují ulnární polovinu palmární plochy 2. prstu, palmární plochy 3. a 4. prstu a radiální polovinu palmární plochy 5. prstu, k ulnárnímu okraji 5. prstu odstupuje většinou přímo z arcus palmaris superficialis samostatná větev, palmární části 1. prstu a radiální polovinu palmární plochy 2. prstu zásobují aa. digitales propriae z a.princeps pollicis

144. AORTA ABDOMINALIS

- od bránice ve výši hiatus aorticus (Th12) po L4 k bifurcatio aortae
- probíhá před páteří v retroperitoneálním prostoru za vena cava inferior
- **parietální větve**:
- **aa. phrenicae inferiores** - těsně pod hiatus aorticus, zásobují kaudální plochu bránice
  - a. suprarenalis superior k nadledvinám
- **aa. lumbales** - 4 párové, segmentální tepny, běží přes těla L obratlů mezi processus costarii, probíhají za m. psoas major, stejně jako aa. intercostales vydávají r. dorsalis - r. spinalis

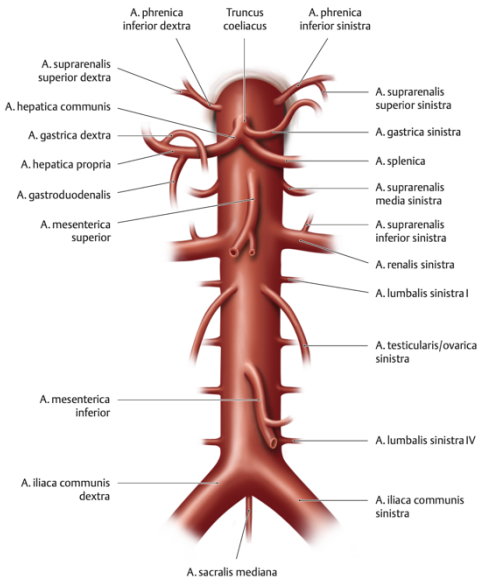

– **viscerální párové větve**:
- **aa. suprarenales mediae**
- **aa. renales** - osdtupují na rozhraní L1, L2
  – rr. ureterici
  – a. suprarenalis inferior
  – rr. praepelvici (2) a r. retropelvicus (1)
- **aa. testiculares** - v úrovni L2, běží laterokaudálně přes m. psoas major, zepředu kříží uretery (vydávají rr. ureterici), přes vasa iliaca communia (nebo už externa), k anulus inguinalis profundus, canalis inguinalis, součástí funiculus spermaticus, zásobují varle a nadvarle

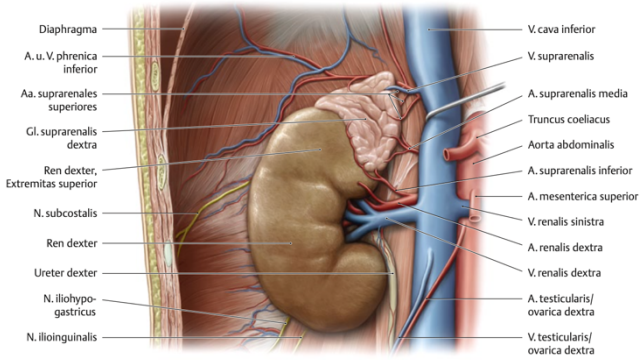

- **aa. ovaricae** - stejně jako aa. testiculares, cestou lig. suspensorium ovarii do horní části lig. latum uteri, vyživují ovaria, vejcovody (r. tubarius), anastomozují s r. ovaricus a. uterinae z a. iliaca interna

– **viscerální nepárové větve**:
- **truncus coeliacus** (Th12) - viz dále - a. gastrica sin., a. hepatica communis, a. lienalis
- **a. mesenterica superior** (L1) - viz dále - a. pancreaticoduodenalis inf., aa. jejunales et aa. ilei, a. ileocolica, a. colica dex., a. colica media
- **a. mesenterica inferior** (L2-3) - viz dále - a. colica sin., aa. sigmoideae, a. rectalis sup.
- **a. sacralis mediana** (aorta caudalis) - končí u kostrče arteriovenózní anastomozou = glomus coccygeum, odstupuje z ní párová a. lumbalis ima a rr. sacrales

145. TRUNCUS COELIACUS

– 1-2 cm dlouhý kmen, odstupuje z aorty přímo po průchodu z hiatus aorticus (Th12), probíhá mezi ganglii plexus coeliacus
- **a. gastrica sinistra** - po zadní straně bursa omentalis, podél horního okraje pankreatu, curvatura minor ventriculi, rr. oesophagei, anastmozuje s a. gastrica dex.
- **a. hepatica communis** - nad pylorem se dělí:
  – a. hepatica propria - pars hepatoduodenalis omenti minoris (vlevo od ductus choledochus, před v. portae), součást trias hepatica - dělí se na ramus dexter et sinister, z r. dexter odstupuje a. cystica
  – a. gastrica dextra - podél curvatura minor
  – a. gastroduodenalis - za pylorem (resp. za pars superior duodeni), dělí se na a. gastroepiploica dextra (podél curvatura major) a a. pancreaticoduodenalis superior (mezi caput pancreatis a pars descendens duodeni
- **a. lienalis** (splenica) - směřuje doleva podél horního okraje pankreatu (rr. pancreatici) k hilus lienis (konečný úsek - lig. phrenicolienale)
  – a. gastroepiploica sin. (curvatura major)
  – aa. gastricae breves
  – rr. lienales

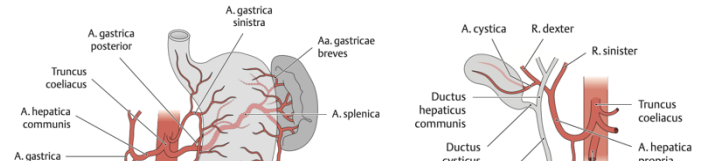

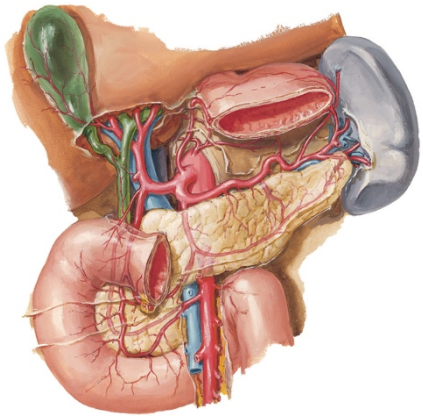

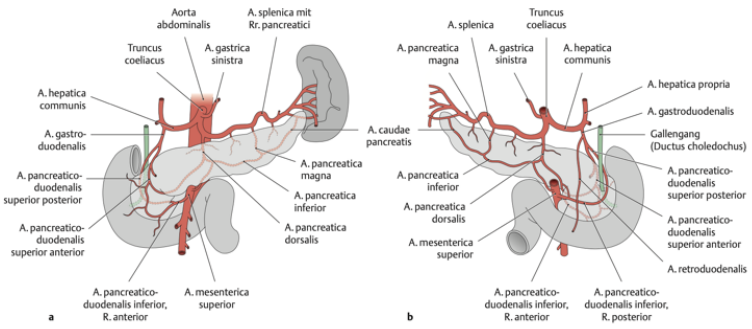

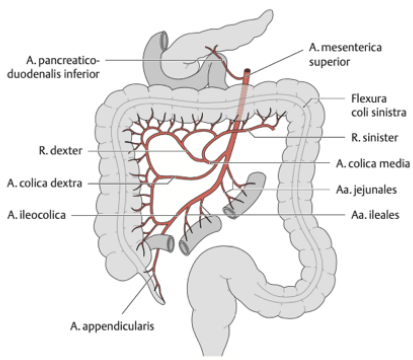

146. A. MESENTERICA SUPERIOR

– odstup u L1, při dolním okraji pankreatu vstupuje do radix mesenterii a probíhá dolů do fossa iliaca dextra
– vyživuje střevo od kaudální části duodena po flexura coli sinistra

- **a. pancreaticoduodenalis inferior** - mezi duodenem a pankreatem
- **aa. jejunales et aa. ilei** - vystupují z konvexní strany v počtu 12-18 a probíhají v mesenteriu, dichotomicky se dělí (vždycky na dvě) a spojují se v arkády, v oblasti jejuna 1-2 arkády, v oblasti ilea 3-4, z konečných arkád vystupují aa. rectae
  (u jejuna delší než u ilea) - zajišťuje to prokrvení střeva při jeho pohybech
- **a. ileocolica** - směrem k in. caecum, r. ileus (úprava větví stejně jako aa. ilei), r. colicus, a. appendicularis (do mesenteriolum appendicis vemiformis
- **a. colica dextra** - ke colon asc., anastomoza s s a. ileocolica, a. colica media
- **a. colica media** - mesocolon transversum, anastomoza s a. colica dextra et sinistra

147. A. MESENTERICA INFERIOR

– odstup L2-3, jde retroperitoneálně doleva
– zásobuje colon descendens, colon sigmoideum a horní část recta

- **a. colica sin.** - ramus ascendens et descendens, anastomoza s a. colica media a aa. sigmoideae
- **aa. sigmoideae** - do mesosigmoidea
- **a. rectalis superior** - k pars ampullaris recti, anastomoza s aa. sigmoideae a aa. rectales mediae

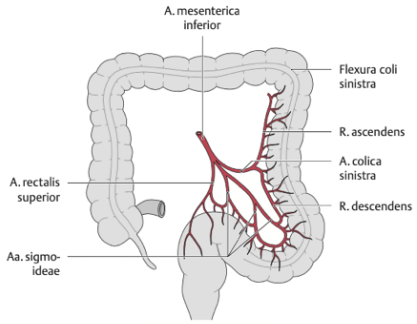

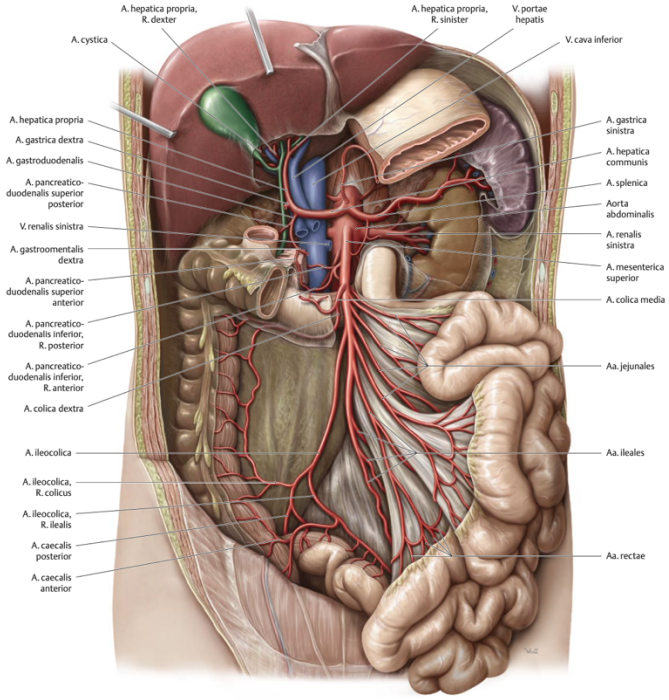

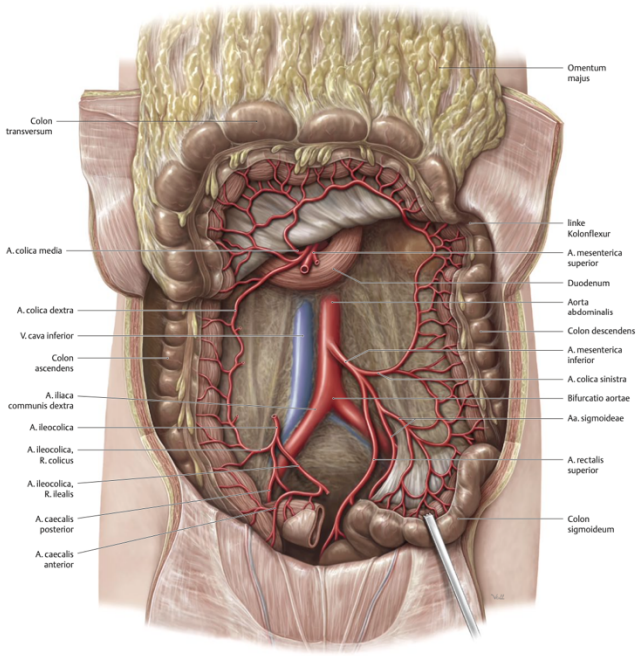

148. A. ILIACA COMMUNIS, A. ILIACA INTERNA

A. ILIACA COMMUNIS

– párová tepna, která vzniká z aorty u L4 - bifurcatio aortae
– po mediální ploše m. psoas major směřuje k vchodu pánevnímu a ve výši art. sacroiliaca se dělí na a. iliaca interna et a. iliaca externa
– pravá a. iliaca com. je delší, protože kříží zepředu v. iliaca communis (aorta abdominalis leží vlevo od vena cava inferior)
– po přední straně přechází močovod a vasa testicularia / ovarica

A. ILIACA INTERNA

– je tenčí než a. iliaca externa, svými větvemi zásobuje stěnu a orgány pánve
– **parietální větve:**

- **a. iliolumbalis** - r. iliacus, r. lumbalis, r. sacralis

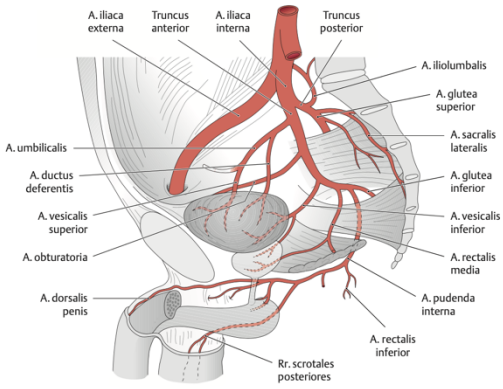

- **a. sacralis lateralis** - anastomoza s a. sacralis mediana
- **a. obturatoria** - canalis obturatorius, r. pubicus (anastomozuje s r. pubicus a. epigastricae inf. = **corona mortis**), r. anterior (adduktory), r. posterior (hluboké dorzální svaly kyčle + r. acetabularis)
- **a. glutea superior** - foramen suprapiriforme, r. superficialis je uložen mezi m.gluteus maximus a m.gluteus medius, r. profundus leží mezi m. gluteus medius a m. gluteus minimus
- **a. glutea inferior** vstupuje spolu s n. ischiadicus a a. pudenda int. do foramen infrapiriforme, zásobuje m. gluteus maximus, a. commitans n. ischiadici (vývojově silná a. ischiadica, u člověka silně redukovaná)
- **a. pudenda interna** - odstupuje poměrně často společně s a glutea inf., do nejmediálnější části foramen infrapiriforme, otáčí se kolem spina ischiadica a zezadu (přes foramen ischiadicum minus) vstupuje na laterální stěnu fossa ischiorectalis, probíhá ve fascia obturatoria interna (canalis pudendalis), směrem dopředu k zadnímu okraji diaphragma urogenitale
  - větve: a. rectalis inf., a. perinealis (r. scrotales post., r. labiales post.), konečný úsek a. penis, a. clitoridis
  - a. penis se klade na horní stranu diaphragma urogenitale a zásobuje kavernosní tělesa penisu, a. bulbi peni, a. urethralis, konečné větvě a. dorsalis penis a a. profunda penis (z nich aa.helicinae - erekce)
  - a. clitoridis - a. bulbi vestibuli, a. dorsalis clitoridis, a. profunda clitoridis

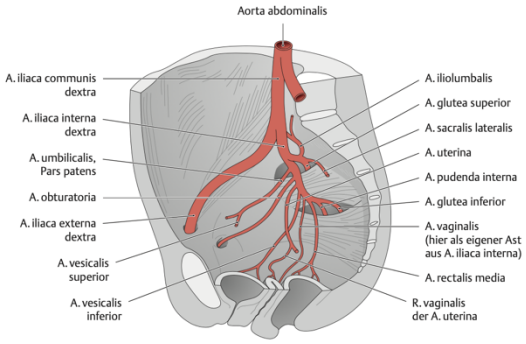

- **viscerální větve:**
- **a. umbilicalis** - lig. umbilicale mediale! (chyba ve skriptech, plica umbilicalis lat. je podmíněna vasa epigastrica inferiora - Čihák), vydává aa. vesicales superiores, další úsek obliterovaný
- **a. vesicalis inf.** - spodní část močového měchýře + fornix vaginae

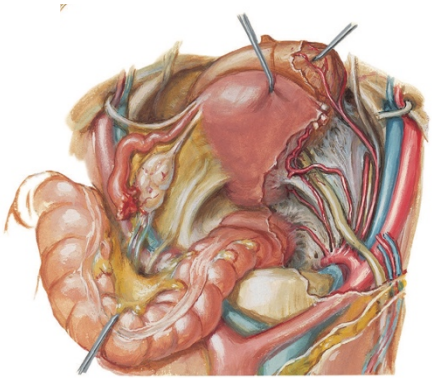

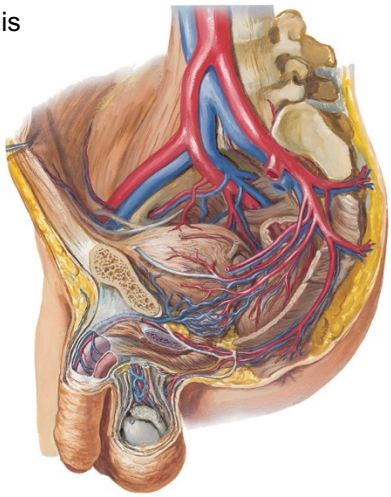

- **a. rectalis media** - anastomóza s aa. rectales inf. (z a. pudenda int.) a s aa. rectales sup. (z a. mesenterica inf.)
- **a. uterina** - lig. latum uteri, asi 2 cm laterálně od děložního krčku a 1,5 cm nad fonix vaginae kříží ureter (tepna vepředu), r. uretericus, rr. uterini, průběh je vinutý, natahuje se v těhotenství, r. tubarius, r. ovaricus, a. vaginalis ant. et post. (mohou se spojit z obou stran - a. azygos vaginae ant. et post.), a. vaginalis může odstupovat přímu z a. iliaca int.
- **a. ductus deferentis** - r. descendens - anastomoza s a. testicularis, r. ascendens - r. uretericus

149. A. ILIACA EXTERNA, A. FEMORALIS

A. ILIACA EXTERNA

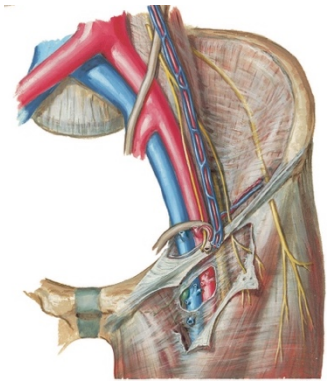

- směřuje podél mediálního okraje m. psoas major ventrálně k lacuna vasorum, v lacuna vasorum leží laterálně od v. iliaca ext.
- po prostupu přes lacuna vasorum pokračuje jako a.femoralis do fossa iliopectinea
- před vstupem do lacuna vasorum odstupují a.epigastrica inferior a a.circumflexa ilium profunda
- **a. epigastrica inferior** - její počáteční úsek je uložen v lig. interfoveolare, tepna vystupuje po zadní straně m. rectus abdominis kraniálním směrem a je podkladem peritoneální řasy plica umbilicalis lateralis, ve výši pupku anastomozuje s a.epigastrica superior (větev a. thoracica int.).
  - r. pubicus - corona mortis, k funiculus spermaticus odstupuje a. cremasterica / a. ligamenti teretis uteri
- **a. circumflexa ilium profunda** se klade na vnitřní stranu přední stěny břišní a podél lig. inguinale směřuje ke spina iliaca ant. sup.

A. FEMORALIS

- distální pokračování kmene a. iliaca externa a vniká na přední stranu stehna pod lig. inguinale přes lacuna vasorum
- leží laterálně od v. femoralis
- směrem distálním se sestupuje mezi adduktory a m. vastus medialis, v zepředu kryta pomocí m. sartorius
- distálně tepna vstupuje do canalis adductorius a přes hiatus adductorius pokračuje jako a. poplitea do fossa poplitea.

- **a. epigastrica superficialis** - kříží lig.inguinale a vystupuje na přední stranu přední stěny břišní, kde se větví v podkožním vazivu
- **a. circumflexa ilium superficialis** - probíhá v podkožním vazivu podél lig.inguinale ke spina iliaca ant. sup.
- **aa. pudendae externae** - směřují ke kůži skrota, kde končí jako rr. scrotales anteriores, u ženy směřují k labium majus pudendi (rr. labiales anteriores)
- **a. profunda femoris** - odstupuje asi 3 až 5 cm distálně od lig. inguinale a směřuje dozadu, přes štěrbinu mezi m. adductor longus a m. adductor magnus se dostává na zadní stranu stehna,
  - ve fossa iliopectinea vydává a.circumflexa femoris medialis a a. circumflexa femoris lateralis, konečný úsek tepny představují tři aa. perforantes, a. nutritia femoris sup. et inf.
- **a. genus descendens** - odstupuje z distálního oddílu a.femoralis (za jejího průchodu přes canalis adductorius) a směřuje na mediální stranu kolena, kde vstupuje do rete articulare genus, r. saphenus se přidává k v. saphena magna a n. saphenus a spolu nimi sestupuje distálně na bérec

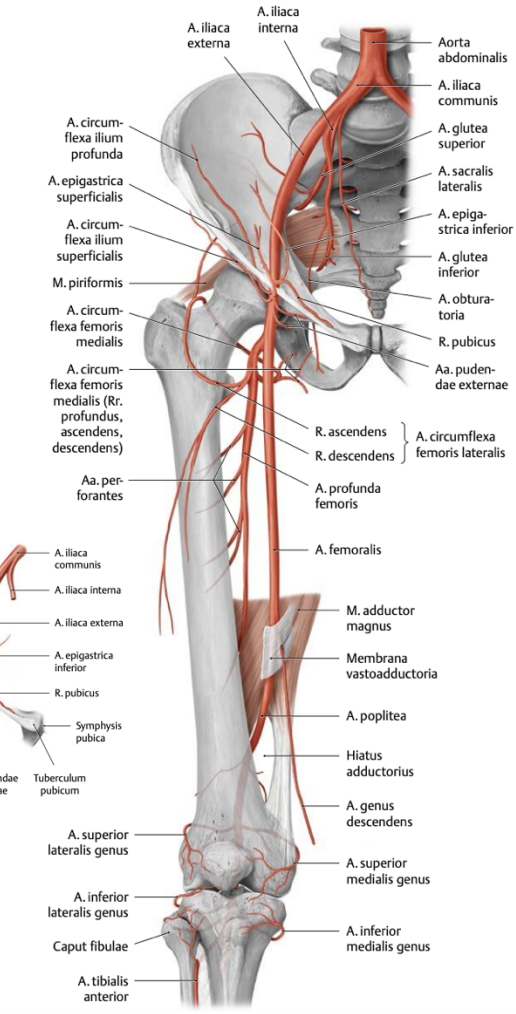

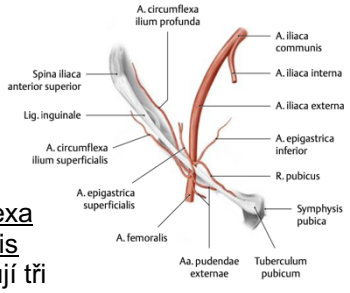

150. A. POPLITEA

- distální pokračování a. femoralis, ve fossa poplitea leží nejhlouběji
- distálně od m. popliteus se dělí na dvě terminální větve: a. tibialis anterior et posterior

- **aa. surales** - zásobují obě hlavy m. gastrocnemius
- **a. genus superior medialis** podbíhá šlachy m. semitendinosus a m. semimembranosus a stává se součástí rete articulare genus
- **a. genus superior lateralis** se klade pod úpon m.biceps femoris a končí v rete articulare genus
- **a. genus media** prostupuje přes zadní stěnu kloubního pouzdra
- **a. genus inferior medialis** se klade pod mediální hlavu m. gastrocnemius a pokračuje do rete articulare genus
- **a. genus inferior lateralis** podbíhá caput laterale m. gastrocnemii a také končí v rete articulare genus
- **a. tibialis anterior** prostupuje přes membrana interossea cruris na přední stranu bérce, kde sestupuje distálním směrem mezi m. tibialis ant. a m. extensor digitorum longus, distálněji mezi m. tibialis ant. a m. extensor hallucis longus
  - pod retinaculum extensorum přechází na hřbet nohy (podbíhá pod šlachou m. extensor hallucis longus) jako a. dorsalis pedis.
  - a. recurrens tibialis posterior odstupuje před prostupem tepny přes membrana interossea
  - a. recurrens tibialis anterior se odděluje z a.tibialis ant. po prostupu přes membrana interossea cruris a končí v rete articulare genus
  - rr. musculares
  - a. malleolaris anterior medialis podbíhá šlachu m. tibialis ant. a končí v rete malleolare mediale

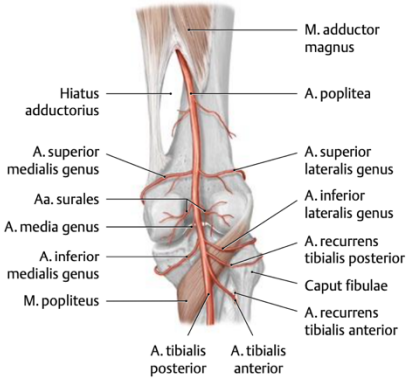

- a. malleolaris anterior lateralis směřuje pod šlachami m. extensor hallucis longus a m. extensor digitorum longus do rete malleolare laterale

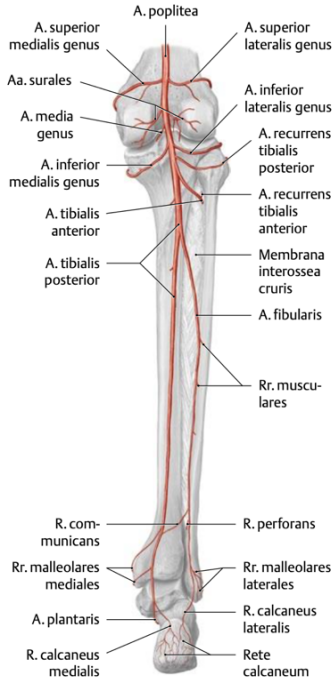

- **a. tibialis posterior** je přímým pokračováním kmene a poplitea na zadní straně bérce
  - spolu s n.tibialis podbíhá pod arcus tendineus m. solei a klade se na hluboké flexory (je kryta hlubokým listem fascia cruris)
  - proximálně probíhá mezi m. soleus a m. tibialis post., distálněji mezi šlachami m. flexor digitorum longus a m. tibialis post.
  - za mediálním kotníkem, kde ji kryje retinaculum mm. flexorum, sestupuje do planta pedis
  - na planta pedis se dělí na dvě větve konečné - a.plantaris medialis a a. plantaris lateralis
  - r. circumflexus fibulae se podílí na formování rete articulare genus
  - **a. fibularis seu peronea** směřuje laterálně a tvoří s a. tibialis posterior paralelní tepenný kmen
    - úsek a. tibialis posterior do proximálně od odstupu a. fibularis se označuje truncus tibiofibularis
    - probíhá pod m. flexor hallucis longus v tzv. canalis musculoperoneus k laterálnímu kotníku
    - rr. musculares, k fibule odstupuje a. nutritia fibulae
    - v oblasti kotníků se r. communicans spojuje s a. tibialis post.
    - r. perforans prostupuje mezi distálními konci tibie a fibuly do rete dorsale pedis
    - k laterálnímu kotníku směřují rr. malleolares laterales, které končí v rete malleolare laterale.
    - rr. calcanei laterales končí v rete calcaneum
  - rr.musculares
  - a. nutritia tibiae zásobuje tělo tibie
  - rr. malleolares mediales směřují do rete malleolare mediale
  - rr. calcanei mediales končí v rete calcaneum

151. AA. PEDIS

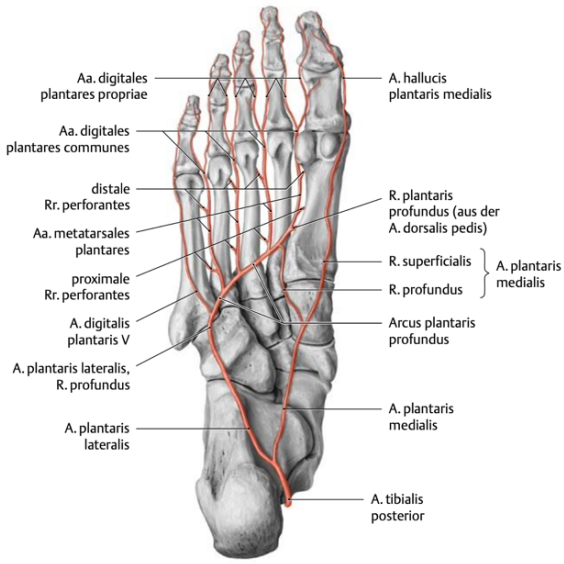

- **a. dorsalis pedis** - pokračování a. tibialis ant.
  - probíhá na hřbetu nohy pod povrchovou fascií mezi šlachami m. extensor hallucis longus a m. extensor digitorum longus k první interoseální štěrbině, kde se dělí na své dvě větve konečné - a. metatarsea dorsalis prima a r. plantaris profundus
  - aa. tarseae mediales
  - a. tarsea lateralis - anastomozuje s a. arcuata - rete dorsale pedis
  - a. arcuata odstupuje na úrovni baze 2. metatarsální kosti, směřuje laterálně a spojuje se s a. tarsea lateralis, z ní aa. metatarseae dorsales, které se dělí na aa. digitales dorsales pro přilehlé strany 2. až 5. prstu
  - a. metatarsea dorsalis prima - aa. digitales dorsales pro přívrácené strany 1. a 2. prstu a pro mediální okraj palce
  - r. plantaris profundus prostupuje přes první interoseální štěrbinu do planta pedis a anastomozuje s a. plantaris lateralis (podílí se na vytvoření arcus plantaris)
- **a. plantaris medialis** - větev a. tibialis post. je většinou slabší než větev laterální
  - probíhá spolu s n. plantaris med. mezi m. abductor hallucis a m. flexor digitorum brevis
  - r. superficialis zásobuje podkožní vazivo na vnitřní straně nohy
  - r. profundus zásobuje svaly na vnitřní straně nohy, navazuje na arcus plantaris
- **a. plantaris lateralis** je silnější než předchozí tepna a probíhá distálně a laterálně mezi m.flexor digitorum brevis a m. quadratus plantae

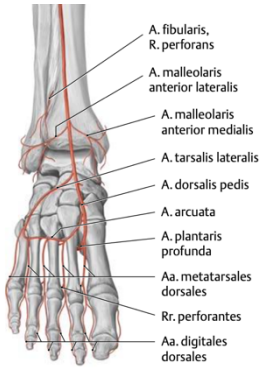

- přechází plynule do arcus plantaris, který probíhá mediálním směrem k první interosální štěrbině, kde se spojuje s r. plantaris profundus z a.dorsalis pedis a s r. profundusz z a. plantaris medialis
- odstupují z ní čtyři aa.metatarseae plantares, které probíhají ve štěrbinách mezi metatarsy a rozdělují se na aa. digitales plantares k sousedním stranám 1. až 5. prstu
- k mediální straně palce a k laterální straně 5. prstu odstupují z arcus plantaris samostatné aa digitales plantares

- **rete malleolare lat.** - a. malleolaris lat. (a. tibialis ant.), rr. malleolares lat. (a. fibularis), a. tarsea lat. (a. dorsalis pedis)
- **rete malleolare med.** - a. malleolaris ant. med. (a. tibialis ant.), rr. malleolares post. med. a aa. tarseae med. (a. dorsalis pedis)
- **rete calcaneum** - rr. calcanei (a. fibularis, a. tibialis ant.), spojky s rete malleolare med. et lat.
- **rete dorsale pedi** - a. dorsalis pedis, r. perforans z a. fibularis

152. VENA CAVA SUPERIOR

- poměrně krátký tenkostěnný žilní kmen (asi 6 cm) o průměru 2 až 3 cm
- není opatřena chlopněmi
- sbírá krev z oblasti hlavy a horních končetin
- vzniká soutokem obou **vv. brachiocephalicae** ve výši připojení chrupavky 1. pravého žebra ke sternu
- sestupuje kaudálně předním horním mediastinem ve výši 2. pravé žeberní chrupavky prostupuje perikardem a za 3. sternokostálním kloubem se otevírá do pravé předsíně
- v mediastinu leží vpravo od ascendentní aorty, za ní probíhá v kraniálním úseku truncus brachiocephalicus a kaudálně pravý bronchus a vv. pulmonales dex., vpravo od žíly sestupuje n.phrenicus dex.

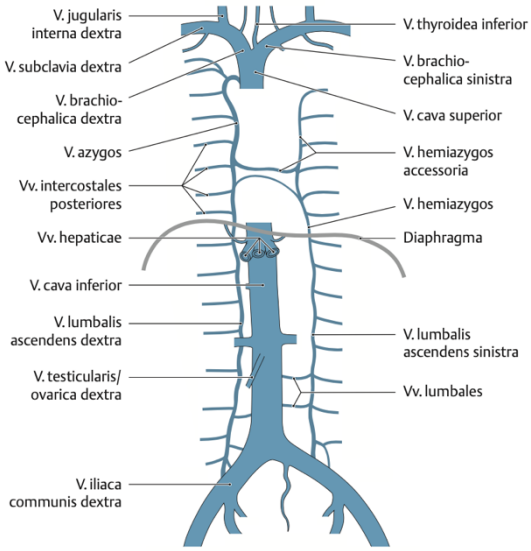

- **vv. brachiocephalicae** - vzniká na obou stranách soutokem v. jugularis interna a v. subclavia v tzv. angulus venosus, do kterého se otevírají na obou stranách velké mízní kmeny (ductus thoracicus na levé straně a ductus lymphaticus dexter na straně pravé)
  - vv. thyroideae inferiores přivádějí krev z dolních částí šíitné žlázy, kolem kterých je většinou vytvořena pleteň (plexus thyroideus impar), do ní vv. laryngeae inferiores a vv. tracheales, vv. thymicae, vv. bronchiales, vv. pericardiacae
  - v některých případech odstupuje z pleteně nepárová v. thyroidea ima do v brachiocephalica sin.
  - v. vertebralis - začíná z plexus venosus suboccipitalis, skrze foramina transversaria C1-C7 (arteria po C6)

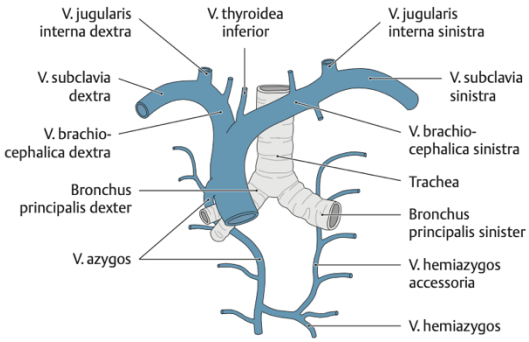

  - v. thoracica int. - v. epigastrica sup. + v. musculophrenica + vv. intercostales ant.
  - v. intercostalis suprema - vlevo anastomóza s v. hemiazygos accesoria, vpravo s v. azygos
  - **v. subclavia** - viz dále
  - **v. jugularis interna** - viz dále

153. V. JUGULARIS INTERNA

- je kmenovým přítokem v. brachiocephalica a přivádí krev z dutiny lební, obličejových oblastí hlavy a z krku začíná v dorsolaterální části foramen jugulare, kde navazuje na sinus sigmoideus (+ sinus petrosus inf.)
- ve foramen jugulare je rozšířená (**bulbus superior v. jugularis int**.)
- od foramen jugulare sestupuje žila kaudálním směrem jako součást nervové cévního svazku (nejdříve za a.carotis int., pak laterálně od ní, n. vagus leží za oběma cévami)
- za sternoklavikulárním kloubem se rozšiřuje (**bulbus inf. v. jugularis int**.) a spojuje se s v. subclavia

– ve výši trigonum caroticum má vztah k venter posterior m.digastrici (sval leží laterálně od žíly) a k n. hypoglossus a n.accessorius (nervy probíhají mediálně od vény)
– v kaudální části krku se před v.jugularis int. klade m. sternocleidomastoideus a střední část m. omohyoideus spolu s pretracheálním listem krční fascie
– **intrakraniální přítoky - sinus durae matris**, do kterých přitéká krev z mozku (vv. cerebri) a mozkových plen (vv. meningeae), nejsilnější z nich je v. meningea media, která prostupuje skrze spodinu lební spolu se stejnojmennou tepnou a ústí do plexus pterygoideus
– extrakraniální přítoky:

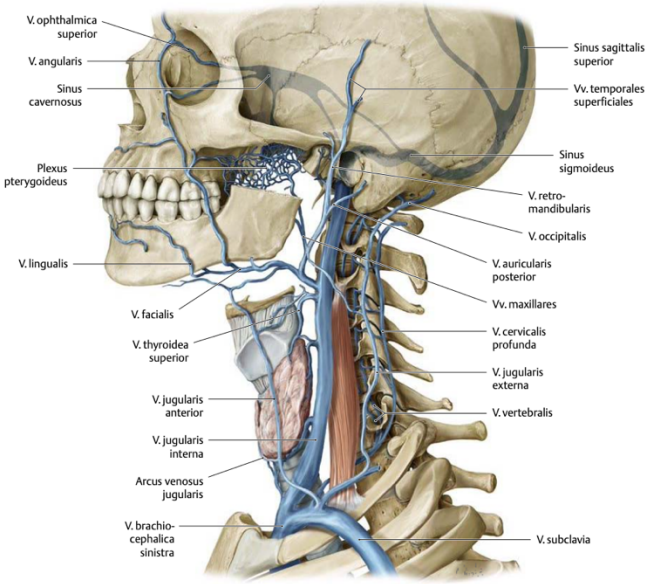

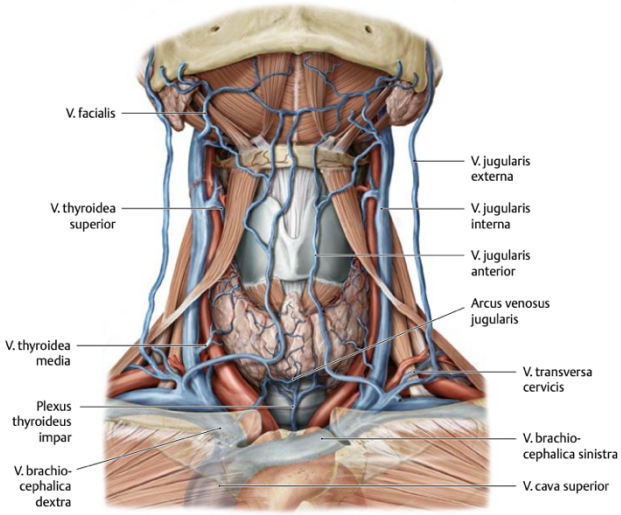

- **vv. pharyngeae** - plexus pharyngeus (je spojen také s plexus pterygoideus a s plexus venosus praevertebralis)
- **v. facialis** - v oblasti vnitřního koutku očního navazuje na žíly očnice - v. angularis)
  – v tvářové krajině se spojuje prostřednictvím v. profunda faciei s žilní pletení ve fossa infratemporalis (plexus pterygoideus), v. palatina ext.
- **v. lingualis + v. sublingualis**
- **vv. thyroideae superiores**
  – do v. jugularis int. ústí bud samostatné nebo tvoří společný kmen se sousedními žilami (truncus thyrolingualis, truncus thyroliguofacialis)
- **v. thyroidea media**
- **v. retromandibularis** - v. temporalis superficialis + v. maxillaris (v retromandibulárním prostoru v pranechymu gl. parotis), často se vlévá do v. jugularis externa
- **v. transversa faciei**
- **plexus pterygoideus** - v. alveolaris inf. + v. alveolaris sup. + v. sphenopalatina + vv. palatinae - odtud odtok do v. retromandibularis, sinus cavernosus, v. facialis
- **v. jugularis externa** - v. retromandibularis + v. auricularis post. + v. occipitalis, vstupuje do fossa supraclavicularis, ústí do v. jugularis int. nebo do v. subclavia
- **v. jugularis anterior** - trigonum submentale, ústí do v. jugularis int. nebo do v. subclavia, nad manubrium sterni se oboustranně spojují - arcus venosus juguli, obě mohou být spojené v v. mediana colli
- **v. transversa colli, v. supraclavicularis** - do v. jugularis ext.

154. VENAE CEREBRI

HLUBOKÉ ŽÍLY MOZKU

– **v. thalamostriata + v. choroidea** (z plexus choroidei ventriculi lat. + ventriculi tertii) + **v. septi pellucidi -** tyto tři žíly se spojují do párové **v. cerebri interna**, které se spojují, přidá se k nim ještě **v. basalis** (krev z oblasti circulus arteriosus cerebri) → **v. cerebri magna** → hlavní přítok sinus rectus

POVRCHOVÉ ŽÍLY MOZKU

– **vv. cerebri superiores** - tečou do sinus sagittalis superior
– **v. cerebri media spf**. - sbírá krev z oblasti opercul

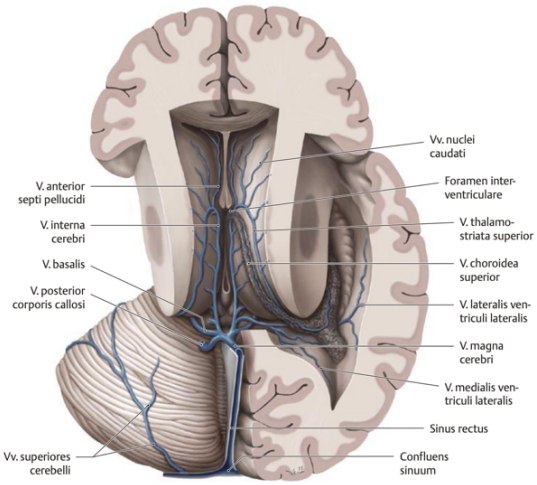

- **v. cerebri media prof.** - sbírá krev z oblasti insuly, teče do v. basalis
- **vv. cerebri inferiores** - tečou do sinus transversus nebo v. cerebri magna

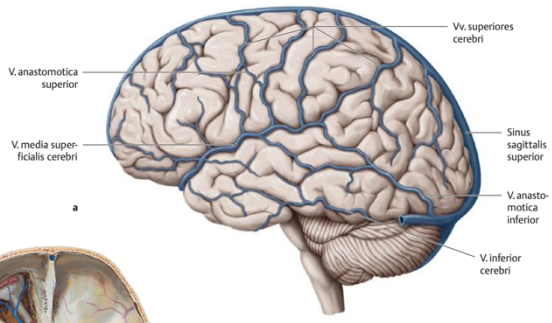

155. SINUS DURAE MATRIS

- odvádí žilní krev z dutiny lební, jsou uloženy mezi oběma listy **dura mater encephali** (mezi původním ektomeninx a periostem)
- **sinus sagittalis sup**. - leží ve falx cerebri, jde od crista galli po protuberantia occipitalis interna, kde je soutok žilních splavů - **confluens sinuum**
- **sinus sagittalis inf.** - běží v dolním okraji falx cerebri
- **sinus occipitalis** - podél crista occipitalis
- **sinus rectus** - v místě, kde se stýká falx cerebri a tentorium cerebelli



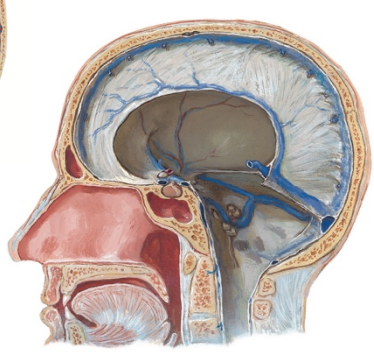

- **sinus transversus** - běží transversálně od confluens sinuum, pokračuje v sinus sigmoideus, který směruje k foramen jugulare (pod foramen jugulare ve fossa jugularis vzniká v. jugularis int., sinus sigmoideus je jejím hlavním přítokem)
- **sinus petrosus sup.** - nachází se na hrotu pyramidy
- **sinus petrosus inf.** - při dolním okraji pyramidy
- **sinus cavernosus** - jde podél sulcus caroticus a po stranách sella turcica, vepředu i vzadu ho propojují sinus intercavernosi (ant., post.), do nich přitéká shora podél malých křídel shora sinus sphenoparietalis, přitéká sem v. ophtalmica sup., prochází tudy a. carotis int., HN III., IV., VI. a n. ophtalmicus
- **plexus basilaris** - podél foramen magnum

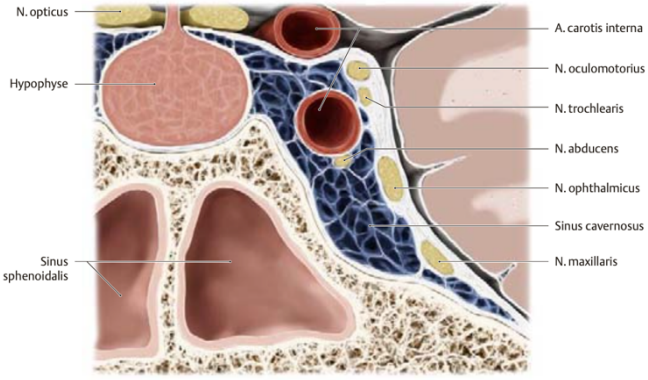

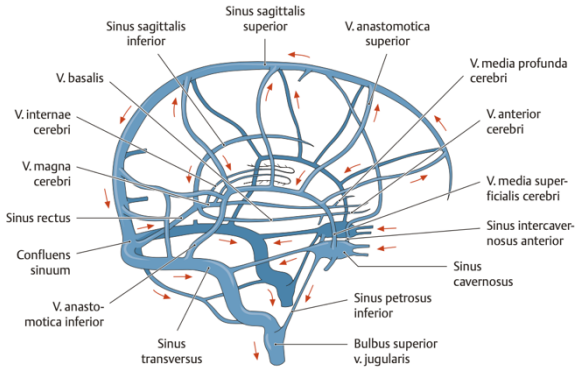

156. V. SUBCLAVIA

- pokračování v. axillaris (od 1. žebra), za articulatio sternoclavicularis se spojuje s v. jugularis int. a je druhým kmenovým přítokem v. brachiocephalica
- klade se před m. scalenus ant. (na rozdíl od a.subclavia neprobíhá přes fissura scalenorum) a před cupula pleurae
- leží za m. subclavius, srůstá s jeho fascií
- **v. transversa colli, v .suprascapularis**, které můžou ústit do v. jugularis int., nebo do v.jugularis ext.
- **v. axillaris** navazuje ve výši úponu m. pectoralis major (na úrovni collum chirurgicum humeri) na většinou párovou v. brachialis
  - **vv. thoracoepigastricae**
  - **v. thoracica lateralis**
  - **vv. costoaxillares** navazují na kraniální vv. intercostales.
  - **v. cephalica** - podkožní žíla, která je uložena v sulcus deltoideopectoralis a přes trigonum deltoideopectorale se zanořuje do hloubky
- místo pro centrální žilní katetr - v. subclavia nebo v. jugularis interna

157. PŘEHLED ŽIL HK

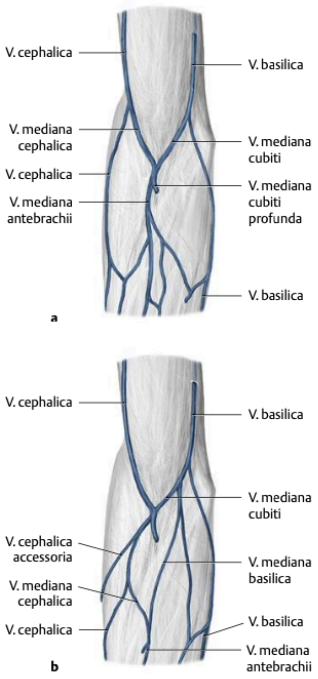

- **hluboké žíly** doprovázejí jednotlivé tepny, začínají na ruce jako **vv. digitales** pokračují proximálním směrem jako **vv. radiales, vv. ulnares, vv. interosseae antebrachii a vv. brachiales**, tyto žíly jsou většinou zdvojené
- **povrchové (podkožní) žíly** začínají na hřbetní straně prstů - **rete digitale dorsale** - tři **vv.metacarpeae dorsales** - **rete venosum dorsale manus**
- na palmární straně prstů a ruky jsou slabé žíly, které tvoří **rete venosum palmare manus** navazují na úrovni hlaviček metakarpů na podkožní žíly hřbetu ruky pomocí **vv. intercapitulares**.
- z rete venosum dorsale manus je krev odváděna na ulnární straně (nad 4. metakarpální štěrbinou) vzniká silnější **v. salvatella**, která pokračuje na předloktí jako **v. basilica**
- na palcové straně se formuje **v. cephalica pollicis**, která pokračuje na předloktí jako v**. cephalica**
- v oblasti loketní jamky jsou spojeny pomocí **v. mediana cubiti,** která probíhá od v. cephalica proximálně a mediálně do v. basilicav
- v některých případech je na předloktí vytvořena další nepárová žíla, která vystupuje středem přední strany předloktí k jamce loketní - **v. mediana anterbrachii**
- v. mediana cubiti pak má tvar písmene ,,V" - její radiální část představuje v. mediana s. intermedia cephalica, ulnární část v. mediana s. intermedia basilica
- **v. basilica** vystupuje proximálně na ulnární stranu paže, vstupuje do sulcus bicipitalis medialis a v 1/3 paže prostupuje skrze hiatus basilicus do vv.brachiales
- **v. cephalica** se klade na laterální straně paže do sulcus bicipitalis lateralis a do sulcus deltoideopectoralis, stáčí se mediálním směrem a v trigonum deltoideopectorale (fossa ovalis infraclavicularis / Mohrenheimi) se zanořuje do hloubky a otevírá se do v. axillaris
- podkožní žíly hřbetu ruky a loketní jamky jsou většinou zřetelné viditelné a jsou využívány jako místa odběru krve a k aplikaci intravenosních injekcí

158. VENA CAVA INFERIOR

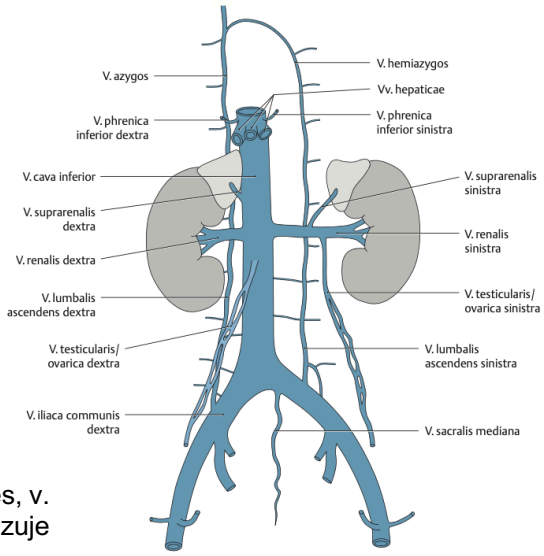

- často užívaná zkratka z angličtiny IVC
- tenkostěnná žíla bz chlopní
- začíná na prave straně páteře v oblasti L4-5 spojením venae iliacae communes
- je uložena vpravo od aorty a vystupuje retroperitoneálně podél jater v sulcus venae cavae inferioris k bránici, kterou proráží ve foramen venae cavae inferioris (Th8)
- vyústění do atrium dextrum - valvula vena cave inferioris
- průměr 2-3 cm, výrazně se rozšiřuje po vyústění vv. renales a vv. hepaticae

- <u>parietální přítoky:</u>
- **vv. iliacae communes**
- **vv. lumbales** - 4 segmentální páry, plexus venosi vertebrales, v. lumbalis ascendens (longitudinální propojení), napravo navazuje na v. azygos, nalevo v. hemiazygos
- **vv. phrenicae inf.,** levá může ústit do v. renalis sin.
- **v. sacralis mediana**

- <u>viscerální přítoky:</u>
- **vv. testiculares** - plexus pampiniformis, funiculus spermaticus, pravá žíla jde do IVC (L2-3), levá jde do v. renalis sin., ta jako jediná zleva přechází střední rovinu
- **vv. ovaricae** - plexus venosus ovaricus, ústí stejně jako vv. testiculares
- **vv. renales** - vv. capsuloadiposae, v. renalis sin. přebíhá střední rovinu za pankreatem přes aortu pod odstupem a. mesenterica sup., v. renalis dex. leží za pars desc. duodeni a caput pancreatis**,** v. renalis sin. přibírá v suprarenalis sin., v. ovarica sin. , v. testicularis sin.

- **v. suprarenalis dex.**
- **vv. hepaticae** - otevírají se v počtu 2-3 v sulcus venae cavae inf.
  - během prenatálního vývoje ústí do do IVC ještě ductus venosus (zkratka mezi v. umbilicalis a IVC), obliteruje do lig. venosum

- **v. iliaca interna** - vzniká v malé pánvi nad foramen ichiadicum majus
  - parietální přítoky: **vv. gluteae sup. et inf., vv. obturatoriae, vv. sacrales lat., vv. iliolumbales, vv. pudendae int.**
  - viscerální přítoky:
  - **plexus venosus vesicalis** - komunikuje s plexus venosus prostaticus / vaginalis
  - **plexus venosus uterinus** - plexus uterovaginalis, plexus ovaricus, vv. uterinae et vaginales
  - **plexus venosus rectalis** - submukózní (tvoří anulus haemorrhoidalis, odtok především do v. rectalis sup. - do v. mesenterica inf. - do vena portae) a perirektální pleteň (vv. rectales mediae do vv. iliacae int., vv. rectales sup. do vv. mesenterica inf., vv. rectales inf. do v. pudenda int.)
  - **plexus venosus sacralis**

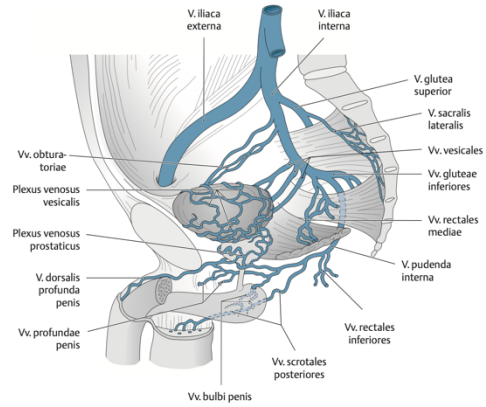

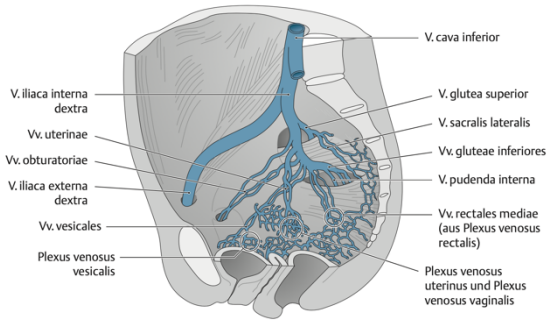

159. PŘEHLED ŽIL DK

- hluboké žíly (stejný průběh jako tepny) a povrchové žíly, oba systémy opatřeny četnými chlopněmi a žilními spojkami
- **hluboký systém** začíná v oblasti plosky nohy jako **vv. digitales plantares a vv. metatarseae plantares, vv. tibiales posteriores, vv.tibiales anteriores a vv. peroneae**, jsou většinou zdvojené až ztrojené a kolem tepny tvoří pleteně, proximálním směrem se většinou spojují a tvoří jednu žílu soutokem v. tibialis ant. a v. tibialis post. vzniká ve fossa poplitea **v. poplitea**, která je uložena vzhledem k tepně povrchověji (je uložena mezi tepnou a n. tibialis), přibírá podkožní **v. saphena parva**
- v. poplitea prostupuje přes hiatus tendineus do canalis adductorius a směrem proximálním přechází do v. femoralis
- **v. femoralis** leží ve fossa femoralis mediálně od a. femoralis, směřuje proximálním směrem a přes mediální část lacuna vasorum pokračuje do pánve jako **v. iliaca externa**
- na stehně přibírá hluboké žíly (**v. profunda femoris, vv. perforantes, v. circumflexa femoris medialis et lateralis)** a silnou podkožní **v. saphena magna**
- **v. iliaca externa** - v. epigastrica inf., v. circumflexa ilium prof.

- **povrchové (podkožní) žíly** začínají na hřbetu prstů nohy jako **vv. digitales dorsales, vv. metatarsales dorsales - rete venosum dorsale pedis**
- **rete venosum plantare pedis** - obě pleteně jsou navzájem spojeny pomocí vv. intercapitales, v. marginalis medialis a v. marginalis lateralis
- z dorzální venózní pleteně odstupují dvě hlavní podkožní žíly - v. saphena parva et saphena magna

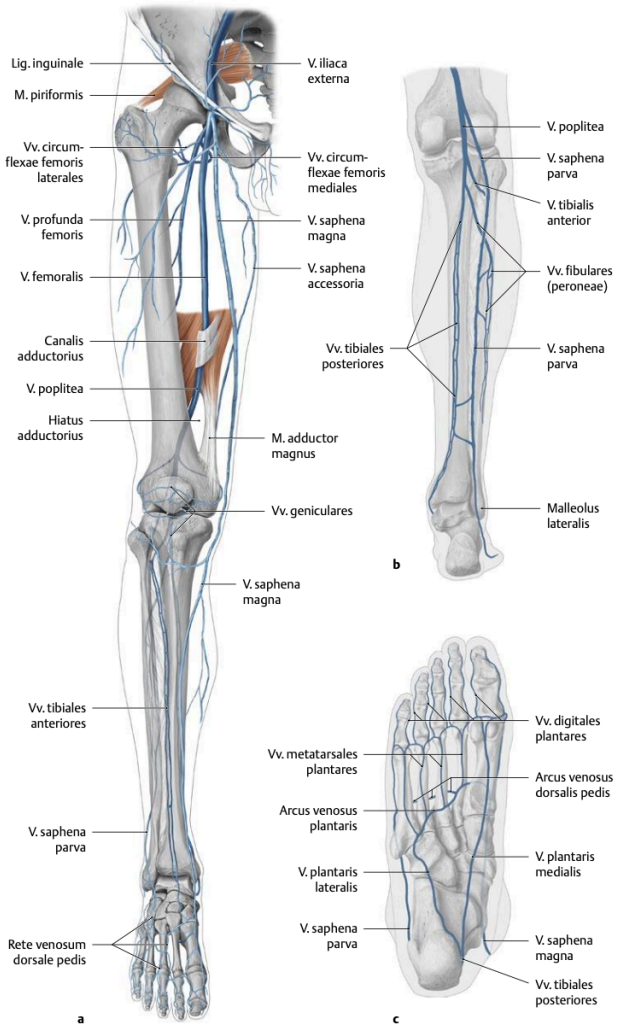

- **v. saphena parva** - za laterálním kotníkem přechází na zadní stranu lýtka (leží laterálně od tendo m. tricipitis a mediálné od n. suralis), mezi oběma hlavami m. gastrocnemius proniká přes fascii do hloubky a ve fossa poplitea se stává přítokem v. poplitea, před zanořením do fossa poplitea přibírá nekonstantní podkožní žílu **v. femoropoplitea**, která sestupuje po zadní straně stehna
- **v. saphena magna** navazuje na rete venosum dorsale pedis na mediální straně, vystupuje na bérec před mediálním kotníkem, doprovází n. saphenus, probíhá po mediální straně kolena (běží za mediálním kondylem femuru), na stehně vystupuje ventromediálně, skrze hiatus saphenus proniká do trigonum femorale a ústí do v. femoralis
  - v. saphena accessoria
  - v. epigastrica superficialis - navazuje v oblasti pupku na v. thoracoepigastrica
  - v. circumflexa ilium superficialis sestupuje podél lig. inguinale
  - vv. pudendae externae od hráze a skrota (labia majora pudendi)

160. FETÁLNÍ OBĚH

- z placenty jde okysličená krev z těla matky do plodu přes pupeční šňůru **(umbilicus**), která obsahuje jednu vena umbilicalis (vede okysličenou krev) a dvě arteriae umbilicales (odkysličená krev)
- z **vena umbilicalis** se dostává krev do vena cava inferior jednak skrze **ductus venosus** přímo, nebo nejprve do v. portae, do jater a až pak do IVC
- v atrium dextrum je směrována pomocí valva v. cavae inferioris do **foramen ovale** (otvor v septum interatriale)
- odkysličená krev z vena cava superior pokračuje standardně z atrium dextrum do ventriculus dexter, truncus pulmonalis
- plíce plodu jsou kolabované = velký odpor, proto krev z truncus pulmonalis jde skrze **ductus arteriosus** přímo do arcus aortae, odtud pokračuje krev smíchaná a s podstatně nižším obsahem kyslíku (napojuje se až za odstupem všech tří cév pro hlavu, krk a HK, dolní polovina těla proto ve vývoji zaostává)
- krev z aorta descendens pokračuje do zbytku těla, velká část krve je odváděna pomocí dvou **aa. umbilicales** (větve aa. iliacae int.) do placenty a do oběhu matky
- krev plodu a matky se v placentě nemíchá!!! (existuje hemoplacentární bariéra, přes kterou difundují živiny, dýchací plyny atd., ale přímo krve se nemísí)

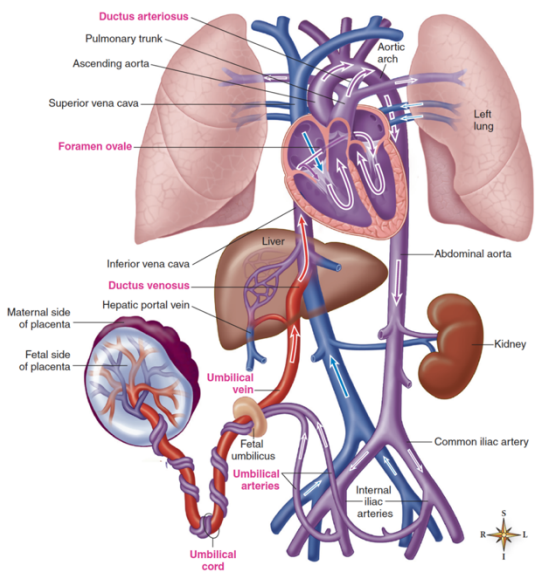

FIGURE 13-20 **Fetal circulation.** Before birth, the source of oxygen and nutrients is the placenta, giving umbilical arteries a vital role in survival of the fetus.

- po porodu všechny bezvýznamné struktury obliterují ve vazivo
- v. umbilicalis - **lig. teres hepatis**
- ductus venosus - **lig. venosum**
- aa. umbilicales - **ligg. umbilicalia medialia** (část zůstává průchodná jako a. vesicalis sup.)
- foramen ovale - **fossa ovalis**,
- foramen ovale apertum (patens, persistens) když se neuzavře - průser (cyanotické vady - okysličená krev se míchá s okysličenou), po porodu se normálně zvyší tlak v atrium sinistrum, takže valvula foraminis ovalis obvykle přirůstá k septu, zůstává jako falx septi
- ductus arteriosus - **lig. arteriosum**

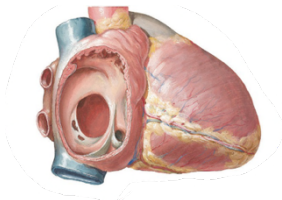

161. LIEN

- v červené dřeni sleziny jsou vychytávány a destruovány erytrocty, v širokých sinusoidech je uložena rezerva krve, která je vypuzována při zvýšených nárocích organismu na kyslík
- ve fetální odbobí je krvetvorný orgán
- **extremitas posterior** (vertebralis)
- **extremitas anterior**
- **margo superior** - ostrý, **margo acutus**, na něm zářezy crenae lienis
- **margo inferior - margo obtusus**

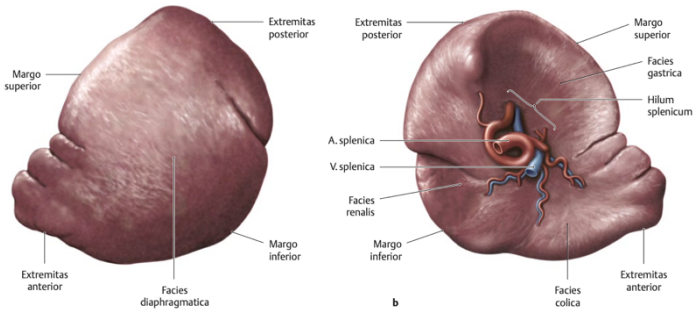

- **facies diaphragmatica** - konvexní plocha k bránici
- **facies visceralis** - konkávní, **hilum lienis** (a. et v. lienalis, plexus lienalis)
- **facies gastrica, facies renalis**
- **facies colica** - flexura coli sinistra seu lienalis
- je uložena vlevo, vzadu pod bránicí, její podélná osa je rovnoběžná s 10. žebrem, horní okraj k 9. žebru, dolní k 11.
- extremitas anterior by neměla přesahovat **linea costoarticularis** (spojnice mezi koncem chrupavky 11. žebra a levého SC kloubu), fyziologicky není hmatná
- **cévní zásobení**: a. lienalis, před hilem 4-6 segmentálních větví, v. lienalis (do vena portae)
- **inervace**: podél cév ANS z plexus coeliacus

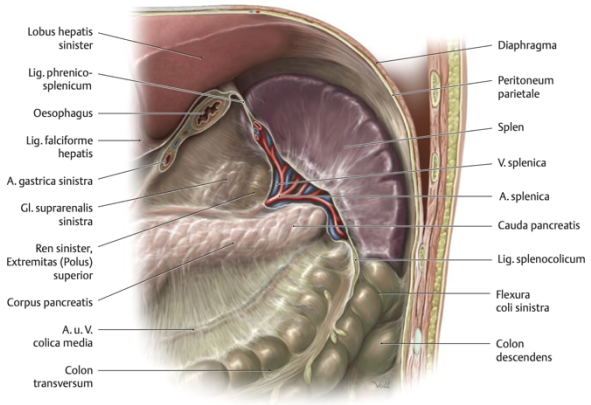

- **tunica serosa** (peritoneum), tunica fibrosa seu **capsula lienis**, trabeculae lienis, **pulpa lienis** rozdělená na laloky (lze provést segmentální splenectomia), folliculi lymphatici lienales - tzv. Malphigiova tělíska (tvoří bílou dřeň)
- slezina je velmi křehká a snadno se roztrhne při nárazech - těžká krvácení do peritoneální dutiny

162. VENA PORTAE

- odvádí krev z nepárových orgánů dutiny břišní (trávící trubice od žaludku po orální část konečníku, slezina, pankreas) do jater
- přivádí krev z orgánů spojených s metabolismem látek (GIT - trávení, slezina - hemolýza atd.)
- v. portae je dlouhá asi 8 cm a má průsvit kolem 2 cm
- vzniká za caput pancreatis (ve výši těla L2) soutokem **v. mesenterica superior** a **v. lienalis**
- při horním okraji pankreatu vstupuje do omentum minus (lig. hepatoduodenale) a za ductus choledochus a a. hepatica propria vystupuje k porta hepatis.
- v porta hepatis se dělí na ramus dexter a r. sinister, které vstupují do pravého a levého jaterního laloku (r. sinister zásobuje také lobus caudatus a lobus quadratus)

- **vv. cysticae**
- **v. gastrica sinistra** sbírá - curvatura minor (z dolní části jícnu přibírá vv.oesophageae)
- **v. gastrica dextra** - odvádí krev z pravé části curvatura minor, z přední strany pyloru k ní přichází v. praepylorica
- **v. mesenterica superior** (v mesenteriu leží vpravo od arterie), v oblasti pankreatu se spolu s tepnou vkládá do incisura pancreatis
  - vv. pancreaticoduodenales
  - vv. pancreaticae
  - v. gastroepiploica dextra z curvatura major, omentum majus
  - vv. jejunales et ileales z kliček tenkého střeva
  - v. ileocolica + v. appendicularis
  - v. colica dextra z colon ascendens
  - v. colica media - colon trans., v oblasti flexura coli sin. anastomoza s v. colica sin. (přítok v. mesenterica inf.)

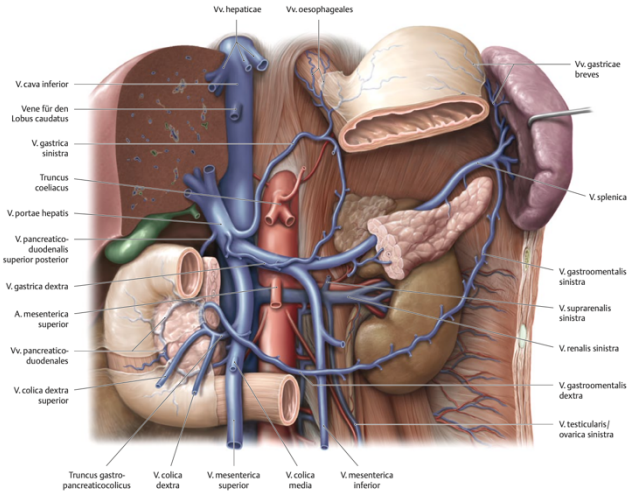

- **v. lienalis** - za pankreasem se v pravém úhlu spojuje s v. mesenterica sup.
  - vv. gastricae breves
  - v. gastroepiploica sin. - curvatura major, omentum majus
  - vv. pancreaticae
  - v. mesenterica inferior - kraniálně se vzdaluje doleva od tepny, jde za flexura duodenojejunalis (recessus sinister), za pankreatem se vlévá do v. lienalis
    - v. rectalis sup.
    - vv. sigmoideae
    - v. colica sin. - colon descendens

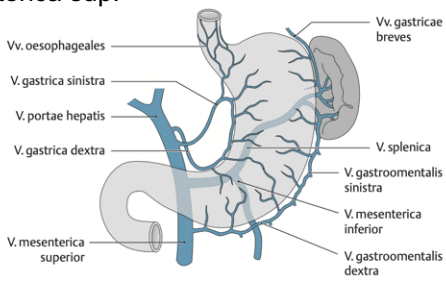

- prenatálně přítok v. umbilicalis, zůstávají pouze drobné vv. paraumbilicales

163. KAVOKAVÁLNÍ ANASTOMÓZY

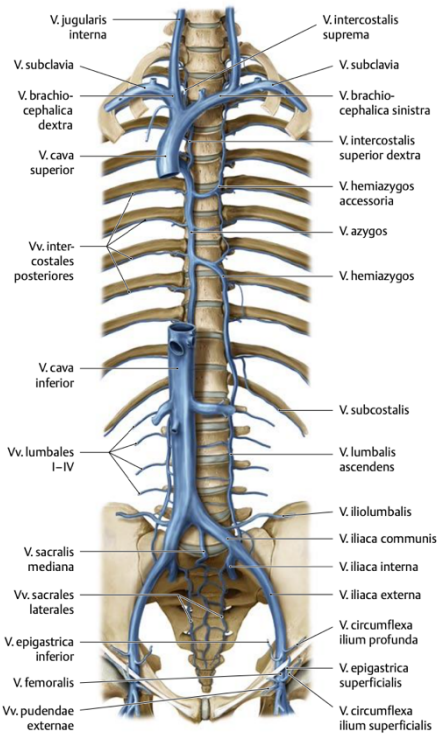

- tyto spojky mají zejména funkční význam při omezení průtoku běžnou cestou krve
- **v. azygos** - vzniká pod bránicí soutokem v. lumbalis asc. dex. a v. subcostalis dex.
  - v. lumbalis asc. dex. probíhá pod m. psoas major, kaudálně se spojuje s vena iliaca communis dex., po stranách přijímá vv. lumbales dex., prostupuje skrz bránici přes crus mediale dex. nebo přes hiatus aorticus spolu s n. splanchnicus major dex.
  - u Th4 se obloukovitě vrací dopředu, zezadu shora přejde hilus pulmonis dex. a ústí zezadu do vena cava superior
  - vv. intercostales posteriores dextrae
  - **v. hemiazygos** - po levé straně páteře, v zadním mediastinu do výše Th7-9, stáčí se vleva do v. azygos
    - před překížením páteře se do ní otvírá v. hemiazygos accessoria, která sbírá krev z kraniálních vv. intercostales posteriores sin., kraniálně se spojuje s v. intercostalis suprema sin.
  - vv. oesophageae - v oblasti žaludku jsou i portokavální anastomózy
  - vv. bronchiales
  - vv. mediastinales
  - vv. phrenicae superiores
- **plexus venosi vertebrales interni** - epidurální prostor canalis vertebralis (mezi endorrhachis a dura mater spinalis), vv. spinales, vv. basivertebrales, vv. intervertebrales - spoj s plexus externi

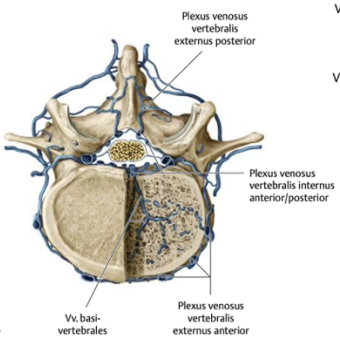

- **plexus venosi vertebrales externi** - podél páteře před těly obratlů plexus venosi vertebrales externi anteriores, kolem obratlových výběžků plexus venosi vertebrales externi dorsales - vv. vertebreales, vv. cervicales prof., vv. intercostales post., v. azygos, v. hemiazygos, vv. lumbales, vv. sacrales lat., v oblasti foramen magnum navazuje na plexus venosus suboccipitalis

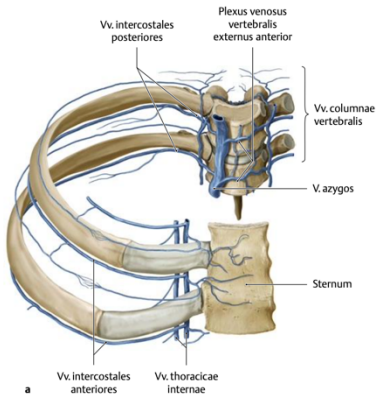

- v. cava superior – v. subclavia – v. thoracica interna – v. epigastrica superior – v. epigastrica inferior – v. iliaca externa – v. cava inferior
- v. cava superior – v. subclavia – vv. thoracoepigastricae, v. thoracica lateralis, vv. costoaxillares – v. epigastrica superficialis – v. saphena magna – v. femoralis – v. iliaca externa – v. cava inferior

164. PORTOKAVÁLNÍ ANASTOMÓZY

- spojky mezi řečištěm v. portae a systémem vv. cavae
- v případě zvýšeného tlaku ve vena portae (jaterní cirhoza) se tyto spojky rozšiřují
- vv. gastricae, vv. oesophageae - ve stěně žaludku a jícnu, jícnové varixy
- spojky v okolí pupku - vv. paraumbilicales, rozšířené žíly mají hvězdicovitý tvar - caput Medusae
- paraumbilikální veny - žilky kolem lig. umbilicale medianum, žilní pleteň kolem močového měchýře
- spojky v oblasti rekta - do v. portae cestou v. mesenterica inf., do IVC cestou v. iliaca interna, přetklakem vznikají hemoroidy
- retroperitoneální anastomozy - v. lienalis a vv. mesentericae, vv. renales, vv. lumbales
- spojky mezi žilami jater a bránice - drobné žíly v pars nuda hepatis

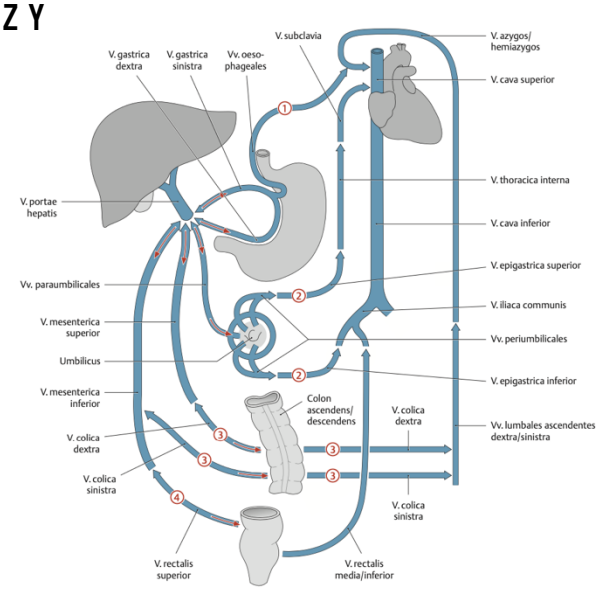

165. LYMFATICKÝ SYSTÉM

- zajišťuje zpětný transport vody a metabolitů z tkáňového moku do krve
- mízní kapiláry **- vasa lymphocapillaria** - tenkostěnné jemné cévy, stěna je jedna vrstva endotelových buněk
- spojují se do mízních sítí **- rete lymphocapillare**
- mízní kapiláry chybí v CNS, placentě, scleře, rohovce, čočce, chrupavkách a kostech
- mízní kapiláry se spojují do cév - **vasa lyphatica**, podobná stavba jako žíly, včetně chlopní
- spojováním cév vznikají mízní kmeny - **trunci lymphatici**
- spojování mízních cév neprobíhá větevnatým způsobem, nejprve se vytváří pleteně - **plexus lymphatici**, ze kterých teprve odstupuje silnější odvodná céva
- mízovody: **ductus lymphaticus dexter a ductus thoracicus**

NODI LYMPHATICI

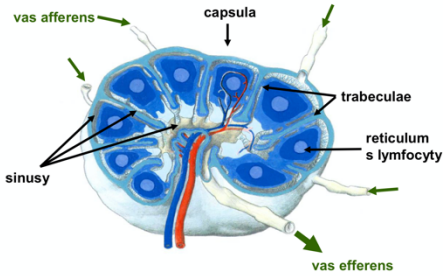

- nejčastěji kulovitý, vejčitý nebo fazolovitý tvar, 2-30 mm, během patologických procesů zduří a bývají hmatné
- **capsula nodi lymph**., dovnitř odstupují **trabeculae**, základ vazivového stromatu, z trabecul odstupuje jemné retikulum s lymfocyty
- lymfoidní tkáň má tvar kulovitých uzlíků, povrchově je kompaktní kůra (**cortex**) a centrálně dřeň (**medulla**)
- mezi pouzdrem, trámci a lymfoidní tkání jsou sinusy, pod pouzdrem **sinus subcapsularis**, do kterého se otevírají **vasa afferentia**
- ze subcapsulární sinusu do nitra odstupují sinusy intermediární, které se v místě hilu spojují do terminálního sinusu, z něj odstupuje **vas efferens**

DUCTUS THORACICUS

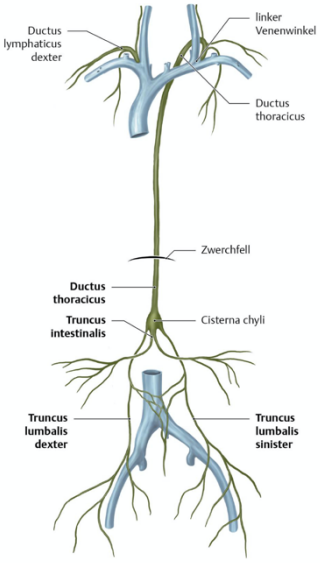

- vzniká pod bránicí soutokem **truncus intestinalis** a obou **trunci lumbales**
- v místě soutoku **cisterna chyli**
- pars abdominalis je retroperitoneálně vpravo za aortou, spolu s aortou prostupuje skrze hiatus aorticus
- pars thoracica je v zadním mediastinu, mezi jícnem, aortou a v. azygos
- ve výši Th3-5 kříží zezadu arcus aortae, stáčí se doleva a za a. carotis com. sin. nebo a. subclavia sin. se přes apertura thoracis superior do oblasti krku
- pars cervicalis se ve výši C7 stáčí dopředu, otevírá se do **angulus venosus sin.** (soutok v. jugularis int. sin. a vena subclavia sin.)
- **truncus intercostalis dexter et sinister** - nll. intercostales
- **truncus jugularis sin**. - nll. cervicales profundi
- **truncus subclavius sin.** - nll. axillares
- **truncus bronchomediastinalis sin.**
- v některých případech může být ductus thoracicus zdvojený a může pak nahradit truncus lymphaticus dexter



TRUNCUS LYMPHATICUS DEXTER

- **truncus jugularis dex., truncus subclavius dex. , truncus bronchomediastinalis dex.**
- klade se na mediální okraj m. scalenus ant. dex. a otevírá se do **angulus venosus dexter**
- odvádí mízu z 1/4 těla - pravá strana krku, hlavy, hrudníku a pravá HK

167. THYMUS

- **lobus dexter, lobus sinister**
- mezi 2. a 4. rokem je největší, pak atrofuje - **corpus adiposum thymi**
- capsula thymi, lobuli, cortex, medulla
- truncus centralis, reticulum thymi (T-lymfocyty)
- leží před tracheou, vystupuje nad apertura thoracis sup., bývá v kontaktu s gl. thyroidea, přední plocha v kontaktu se sternem a žebry
- v mediastinu leží nad srdcem v **area interpleuralis superior seu thymica**





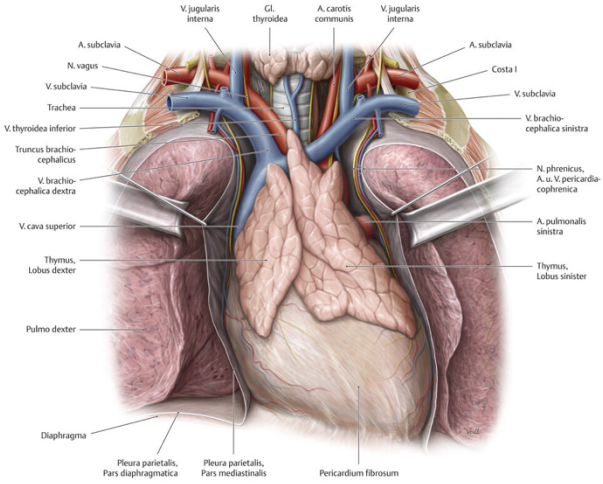

168. MÍZNÍ UZLINY A CÉVY HLAVY

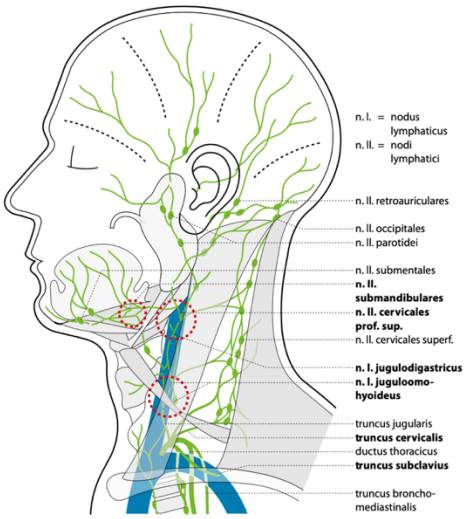

- **nll. occpitales** - mezi úpony m. trapezius a m. SCM, temenní, týlní krajina
- **nll. retroauriculares** - nad processus mastoideus, temenní krajina, zevní ucho
- **nll. parotidei superficiales** - na fascia parotidomasseterica, před ušním boltcem
- **nll. parotidei profundi** - v parenchymu gl. parotis podél n. facialis, čelo, temporální krajina, kořen nosu, zevní koutek oka, horní víčka, ušní boltec, příušní žláza - do nll. cervicales prof.
- **nll. submandibulares** - v trigonum submandibulare, laterální část jazyka, zuby, gl. sublingualis et submandibularis, rty, tváře, dolní víčka
- **nll. faciales:**
  - nl. nasolabialis, nl. zygomaticus, nll. buccinatorii, nl. mandibularis
- **nll. submentales** - brada, přední dolní zuby, dolní ret, apex inguae, směřují do nll. submandibulares a do nll. cervicales prof. (nodus juguloomohyoideus)
- **nll. retropharyngei** - C1-3, nosní dutina, sinus paranasales, patro, pharynx, tuba auditiva, cavitas tympani

169. MÍZNÍ UZLINY KRKU

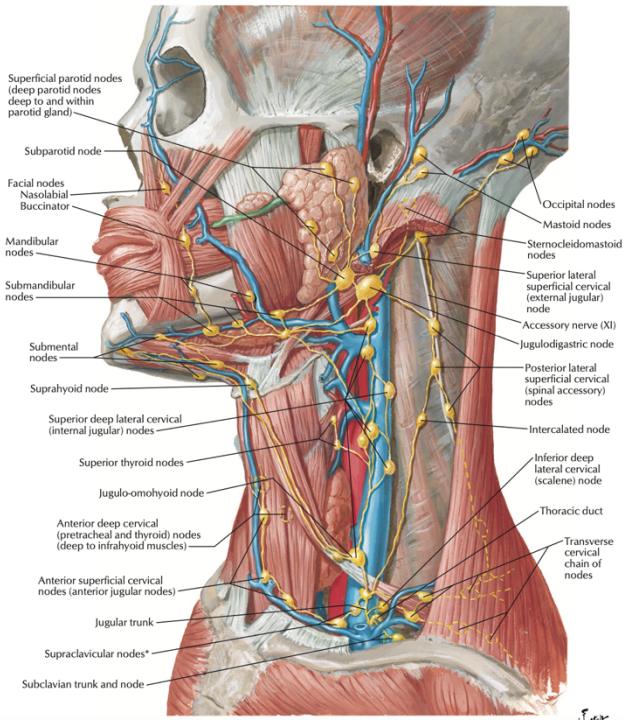

- **nll. cervicales superficiales** - podél v. jugularis externa (nll. occipitales, retroauriculares et parotidei)
- **nll. cervicales profundi** - 15-30 uzlin pod m. SCM
  - **nll. jugulares interni:**
  - nl. tonsillaris (Woodova uzlina) - patrové mandle, angina
  - nl. jugulodigastricus (Küttnerova uzlina) - kořen jazyka, isthmus faucium, tonsilla palatina
  - nl. juguloomohyoideus - brada, dolní zuby, apex linguae
  - z kaudálních uzlin této skupiny vzniká **truncus jugularis**
  - **nodi comitantes n. accessorius** - trigonum colli lat., navazují na nll. supraclaviculares a na nll. jugulares int.
  - zvětšení nll. supraclaviculares bývá příznak nádoru prsu, jícnu nebo plic
  - při rakovině žaludku bývají metastázy do uzlin levé strany při úponu m. scalenus ant. - Virchowovy uzliny
- **nll. cervicales anteriores** - trigonu colli mediale
  - nll. jugulares ant.
  - nll. cervicales ant. prof. (juxtaviscerales) - po stranách laryngu, štíné žlázy a trachey - nll. praelaryngei, thyroidei, praeglandulares, praetracheales, paratracheales

MÍZNÍ UZLINY JAZYKA

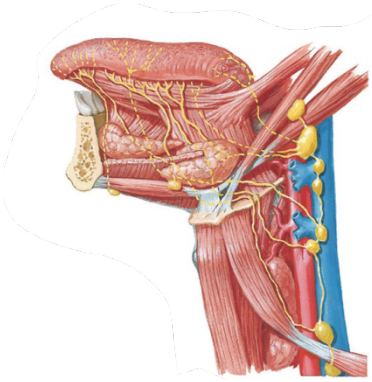

- z hrotu do nll. juguloomohyoidei, někdy nejdřív přes nll. submentales (pokud jde tudy, může se metastazovat na opačnou straně)
- z těla marginálně probíhající cévy z oblasti dorsum linguae, margines a facies inferior, povrchové marginální kolektory jdou do nll. submentales, vnitřní marginální kolektory do nll. jugulares interni - nejačastěji nl. jugulodigastricus
- z těla - centrální kolektory ze střední a hluboké části, podél septum linguae (mohou jít skrze septum na druhou stranu), část do nll. submandibulares, část do nl. juguloomohyoideus
- z kořene jazyka do nll. jugulares int., nl. jugulodigastricus

170. MÍZNÍ UZLINY HK

- povrchové:
- **rete cutaneum superficiale et profundum**
- laterální kolektory - podél v. cephalica k nll. axillares apicales et nll. supraclaviculares
- mediální kolektory - podél v. basilica k nll. axillares centrales, nll. axillares laterales, v loketní jamce nll. cubitales superficiales
- přední mediánní kolektory
- hluboké:
- **arcus lymphaticus palmaris spf. et prof.**
- **tractus brachialis** - nll. axillares
- **nll. cubitales prof.**
- **nll. axillares** - 40-50 uzlin
  - nll. axillares centrales - nll. axillares pectorales, subscapulares, laterales... eferentní cévy do nll. axillares apicales
  - nll. axillares laterales - za v. brachialis do nll. axillares centrales
  - nll. axillares subscapulares
  - nll. axillares pectorales - na m. serratus ant., sbírají mízu z přední a laterální části hrudní stěny a z laterální části prsu - největší a nejkaudálnější je Sorgiusova uzlina (karcinom prsu)
  - nll. axillares interpectorales - mezi m. pectoralis minor et major, nll. paramammarii
  - nll. axillares apicales (infraclaviculares) - truncus subclavius do ductus thoracicus / truncus lymphaticus dexter

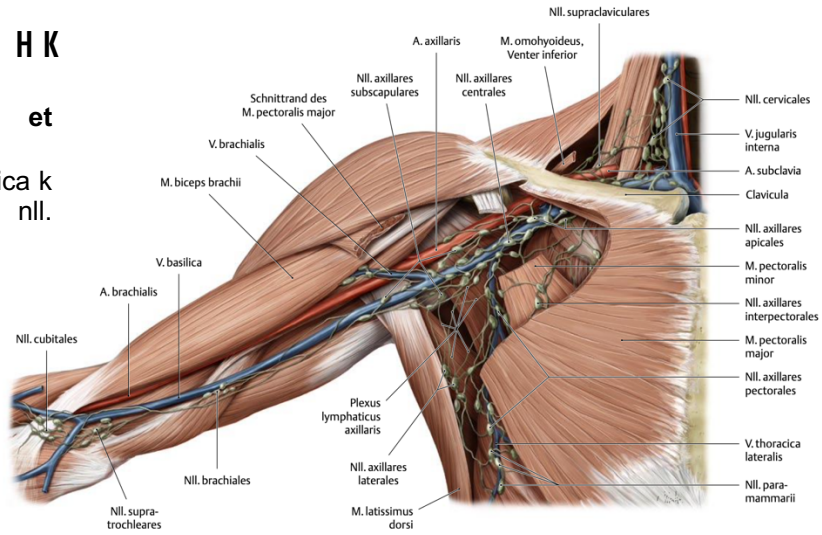

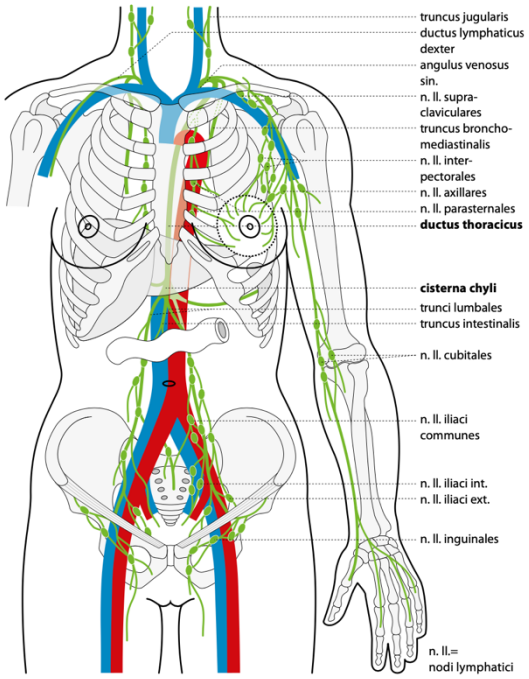

171. MÍZNÍ UZLINY HRUDNÍKU

- plíce: nll. pulmonales, nll. bronchopulmonales, bronchiales, tracheobronchiales, tracheales
- všechny kromě 2 segmentů levé plíce odvádí mízu do truncus bronchomediastinalis dex.
- **nll. mediastinales ant.** - srdce, perikard, plíce, bránice, játra, do truncus bronchomediastinalis
- **nll. mediastinales post.** - podél jícnu mezi bránicí a plicním hilem, ductus thoracicus
- **nll. parasternales** - podél vasa thoracica int., hrudní stěna, mediální část prsu, bránice, horní plocha jater, břišní stěna
- **nll. intercostales** - pleura, mezižeberní prostory, zadní stěna hrudní, páteřní kanál - ductus thoracicus

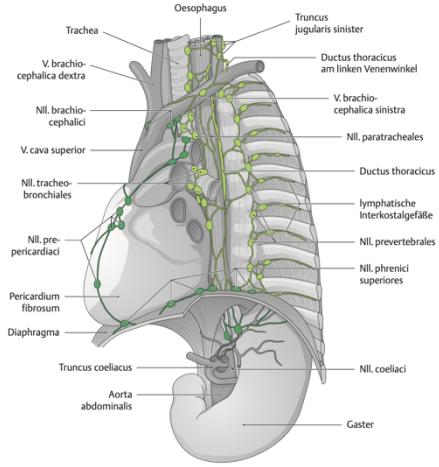

172. MÍZNÍ UZLINY DK

- **mediální kolektory** - podél v. saphena magna, v oblasti hiatus saphenus vstupují do nll. inguinales spf. - zevní genitál, hýždě, dolní část břišní stěny
- **laterální kolektory**

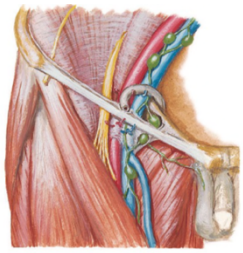

- **zadní kolektory** - v. saphena parva, nll. poplitei, nll. inguinales prof.
- hluboké mízní cévy sledují krevní cévy, s nimi před lacuna vasorum, nll. inguinales prof., nejproximálnější uzlina je Cloquetova uzlina v mediální části lacuna vasorum, odtud nll. iliaci ext., nll. lumbales

173. MÍZNÍ UZLINY BŘICHA

- **nll. coeliaci** - podél truncus coeliacus, z jejich eferentních cév je **truncus intestinalis** - do cisterna chyli
  - nll. gastrici
  - nll. gastroepiploici
  - nll. pylorici
  - nll. hepatici - v lig. hepatoduodenale
  - nll. pancreaticoduodenales sup. et inf.
  - nll. pancreatici sup. et inf.
  - nll. splenici
  - nll. mesenterici
  - nll. ileocolici
  - nll. colici - podél colon ascendens a v mesocolon transversum
  - nll. mesenterici inf. - podél colon descendens et sigmoideum

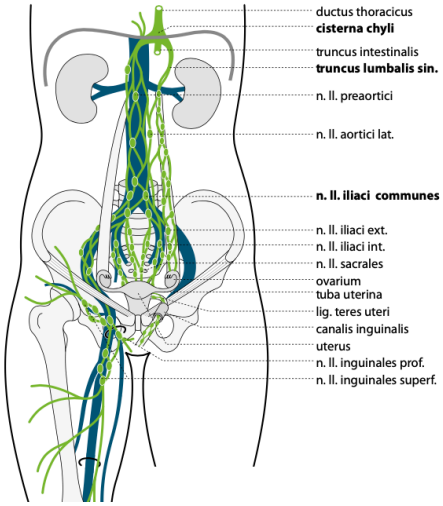

174. MÍZNÍ UZLINY PÁNVE

- **nll. iliaci externi** - kolem vasa iliaca externa, nll. inguinales prof. (DK), stěna pánve, močový měchýř, penis, clitoris - jdou do nll. lumbales, nll. iliaci communes
- **nll. iliaci interni** - podél vasa iliaca interna, pánevní stěna, gluteální oblast, pánevní orgány
  - nll. paravesicales - měchýř a prostata
  - nll. paravaginales
  - nll. parauterini - v místě křížení ureteru a a. uterina Bayerova uzlina
- **nll. sacrales** - konečník, cervix uteri, fornix vaginae, prostata
- **nll. iliaci communes** - podél vasa iliaca communia, DK, pánev, pánevní orgány
- **nll. lumbales** - podél IVC a aorta abdominalis, nll. paraaortales, zadní stěna břišní, párové orgány břišní dutiny, přední břišní stěna, lumbální páteř a okolí, varlata, ovaria
- z kraniálních uzlin se konstituuje párový truncus lumbalis dex. et sin., ty spolu s truncus intestinalis ústí do cisterna chyli - ductus thoracicus

175. TONSILY, WALDEYERŮV MÍZNÍ ORKUH

- lymfatické orgány, které mají vysoce koncentrovanou lymfatickou tkáň ve sliznici
- Jsou to primární kontaktní místa s antigeny při přijímání potravy a vdechování vzduchu

- **tonsilla palatina**
  - uložena ve fossa tonsillaris v isthmus faucium mezi arcus palatoglossus a arcus palatopharyngeus
  - prostor za pouzdrem je vyplněn řídkým vazivem a tvoří spatium peritonsillare, které komunikuje s jazykem, měkkým patrem a prestyloidním prostorem
  - svou laterální stěnou naléhá na vazivovou capsula tonsillae, jejíž výběžky tvoří uvnitř mandle vazivová septa
  - cévní zásobení: a. pharyngea ascendens, a. palatina ascendens, a. lingualis, aa. palatinae minores
- **tonsila lingualis** - sliznice kořene jazyka, bohatá lymfatická tkáň
- **tonsilla pharyngea** - ve fornix pharyngis, adenoidní vegetace
- **tonsillae tubariae** - při ostium pharyngeum tubae auditivae

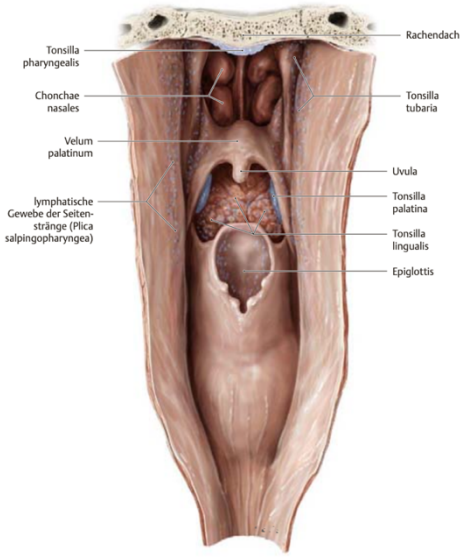

POZN. OBECNÁ STAVBA GIT

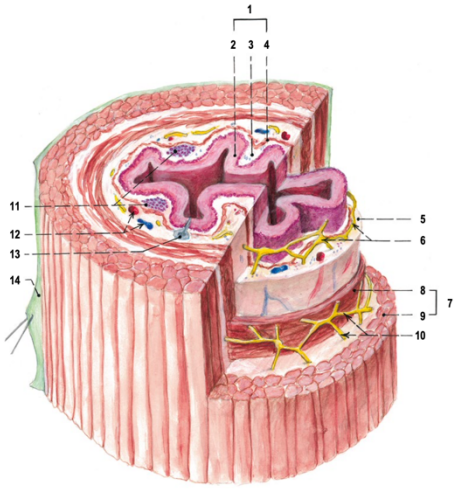

– trávicí trubice (5-9 m): dutina ústní (cavitas oris), hltan (pharynx), jícen (oesophagus), žaludek
– (gaster, ventriculus), tenké střevo (intestinum tenue), tlusté střevo (intestinum crassum)
– žlázy: játra (hepar), (pancreas), slinné žlázy
- sliznice (**tunica mucosa**) - nachází se na vnitřní (dutinové) straně orgánu
  – je vlhká (zvlhčována sekretem žláz, nebo krytá hlenem – mucus)
  – někde je hladká, jinde složená v řasy (plicae) - slouží k roztahování orgánu, zvětšují resorpční povrch sliznice, dále může vybíhat v bradavky (papilly) nebo klky (villi)
  – od dutiny ústní k žaludku + canalis analis - mnohovrstevný dlaždicový epitel (velká
  – mechanická zátěž)
  – zbytek - cylindrický jednovrstevný epitel (typický pro resorpční část trávicí trubice)
  – pod epitelem je vrstva slizničního vaziva (lamina propria mucosae) - vybíhá i do jednotlivých klků/řas
  – v některých částech (např. jícen) může být v bazální části vrstva sliznice vrstva hladké
  – svaloviny (lamina muscularis mucosae) = brání pohybu sliznice při kontrakcích trávicí trubice

Obr. 4. OBECNÁ STAVBA VRSTEV TRÁVICÍ TRUBICE
1 tunica mucosa
2 epithel
3 lamina propria mucosae (slizniční vazivo)
4 lamina muscularis mucosae
5 tela submucosa (podslizniční vazivo)
6 nervová pleteň v podslizničním vazivu – plexus submucosus (Meissneri)
7 tunica muscularis
8 vnitřní stratum circulare
9 zevní stratum longitudinale
10 nervová pleteň ve svalovině – plexus myentericus (Auerbachi)
11 noduli (folliculi) lymphatici ve slizničním vazivu
12 cévy v podslizničním vazivu
13 žláza pronikající do submukosy
14 vazivová adventicie

- podslizniční vazivo (**tunica submucosa**)
  – obsahuje krevní a mízní cévy, nervovou pleteň (plexus submucosus Meisneri)
- svalová vrstva (**tunica muscularis**)
  – od dutiny ústní po horní část jícnu + análný otvor - příčně pruhovaná svalovina
  – ostatní části - hladká svalovina
  – vnitřní cirkulární (stratum circulare), vnější longitudinální (stratum longitudinale) – mezi vrstvami je tenká vrstva vaziva s plexus myentericus Auerbachi
- **tunica externa** (ve formě adventicie nebo serosy)
  – adventitia - vrstva řídkého vaziva, nachází se na povrchu orgánů, které nejsou uloženy v pobřišnicové (peritoneální) dutině
  – serosa - na povrchu orgánů, které jsou v pobřišnicové (peritoneální) dutině

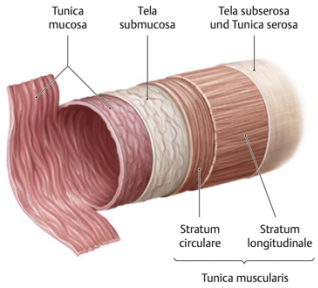

176. ZUBY



– tvrdé, bílé orgány v ústní dutině, slouží překvapivě ke kousání, žvýkání a artikulaci
– dentes decidui - 20 zubů, dentes permanentes - 32 zubů
- **corona dentis**
  – facies occlusalis - kousací plocha, u stoliček a třenových zubů vybíhá v tubercula dentalia, u špičáku a řezáků je margo incisalis
  – facies approximales - plochy, které se dotýkají sousedních zubů v zubním oblouku, facies mesialis je blíže ke střední čáře, facies distalis je vzdálenější
  – facies vestibularis - směřuje do vestibulum oris, u řezáků a špičáků facies labialis, u třenových zubů a stoliček facies buccalis
  – facies oralis - směřuje do cavum oris proprium, u horního oblouku facies palatina, u dolního facies lingualis
- **collum dentis** - krátký přechod mezi korunkou a kořenem, na zdravém zubu je kryt dásní - gingivodentální uzávěr
- **radix dentis** - je zasazen do alveolu čelisti, 1-3 kořeny - rami radicis dentis, obsahuje canalis radicis dentis, který se otevírá jako foramen apicis radicis dentis
- **cavitas dentis / cavum pulpae** - v oblasti korunky prostorná cavitas coronae, v kořeni přechází do canalis radicis dentis
- **enamelum / sklovina** - pokrývá zub v rozsahu korunky, 97 % anorg. látek, nejtrvdší hmota těla, po prořezání zubu je kryta nezvápenatělou cuticula dentis, která je mechanicky rychle setřena
- **dentium / zubovina** - je tvořen odontoblasty, je citlivý, vybíhají sem nervy, více než 70 % anorg. látek, je tvrdší než kost

- **cementum** - vláknitá kostní tkáň, substantia ossea dentis, kryje povrch kořene a krčku
- **pulpa dentis / dřeň** - řídké vazivo, prostupují jí cévy a nervy skrze foramen apicis radicis dentis
- **upevnění zubů**

– parodontium = dáseň + periost, alveolus, závěsný aparát (periodontium), cement
– periodontium - dentoalveolární závěsný aparát, Sharpeyova vlákna - odstupují od stěny alveolu a jdou do cementu kořene a krčku - gomphosis
– vstup do periodontia u krčku je chráněn gingivodentálním uzávěrem

MORFOLOGIE

- **dentes incisivi**

– jednoduché jednokořenové zuby s lopatovitou (horní řezáky) nebo dlátovitou (dolní) korunkou, která je zakončena jako margo incisalis
– největší je horní střední řezák (I1), boční (I2) je menší, u dolních je poměr obrácený
– kořen bývá rovný, konický tvar, apex radicis dentis bývá zahnut distálně
– vyrůstají z os incisivum / praemaxilla

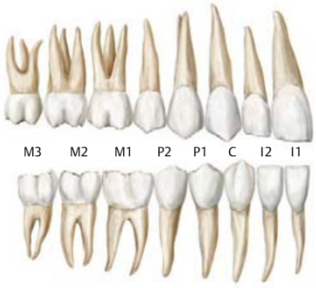

- **dentes canini**

– protáhlé jednokořenové zuby
– korunka vybíhá v ostrý hrot, po stranách má boční řezací hrany
– nejsilnější a nejhlouběji zakotvené zuby - hlavně horní špičák

- **dentes praemolares**

– hranolovitá korunka, na kousací ploše dva kuželovité hrbolky (jeden vestibulární, druhý orální), na horních jsou hrbolky stejné, odděluje je mesiodistálně fissura, na dolních je vestibulární výrazně větší
– horní P2 je větší, dole je větší P1
– dolní mají jeden kořen, horní P1 má dva kořeny (palatinální a buccální)

- **dentes molares**

– mohutné zuby s hranolovitou korunkou
– na okluzální ploše jsou 4 zaoblené hrbolky, které jsou odděleny hlubokou mezihrbolkovou brázdou (2 buccální, 2 palatinální)
– největší jsou první stoličky, nejmenší poslední
– horní M1 tuberculum anomale Carabelli
– M2 a M3 často jen 3 hrbolky
– horní stoličky 3 kořeny, dolní 2
– M3 má variabilní tvar, často není vůbec založena, nejčastěji se kazí, při trhání může zánět proniknout do okolních struktur, především do hlubokých žilních splavů

- **dentes decidui**

– korunky nízké a široké, kořeny jsou užší a špičatější, v poměru ke korunce jsou delší než u stálého chrupu
– kořeny stoliček se rozestupují, obemykají základy korunek stálých zubů
– 2x I, 1x C, 2x M, chybí premoláry

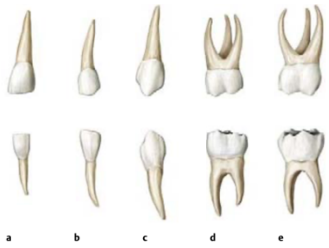

177. ZUBNÍ VZOREC, DENTICE

– lidský chrup je heterodontní - stavebně odlišné typy zubů
– dentes decidui se označují malými písmeny: i1, i2, c, m1, m2
– dentes permanentes velkými písmeny: I1, I2, C, P1, P2, M1, M2, M3
– nejčastěji se používá označování čísly 1, 2, 3.... 8
– **zubní vzorec** - zuby rozděleny do 4 kvadrantů (pravý horní 1, levý horní 2, levý dolní 3, pravý dolní 4)
– zubní vzorec dočasného chrupu: pravý horní kvadrant 5, levý horní 6, levý dolní 7, pravý dolní 8
– **okluze** (skus) - horní zuby tvoří arcus dentalis superior - tvar poloviny elipsy, dolní zuby arcus dentalis inferior - tvar paraboly
– a) psalidodontie - nejčastěji b) hiatodontie
c) opisthodontie d) progenie
– **erupce zubů** - u novorozence jsou v čelistech základy dočasných zubů, kořeny rostou postupně do délky, tím se zub tlačí na povrch, koncem 1. roku má mít dítě prořezané všechny řezáky, koncem 2. roku i špičáky a první stoličky, ve 2,5 letech by mělo mít kompletní dočasný chrup

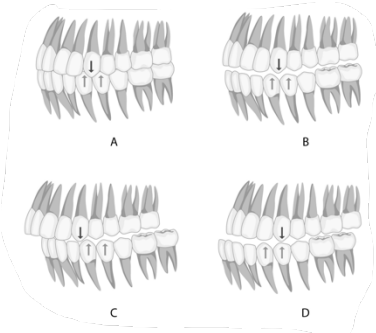

– korunky trvalých zubů rostou k povrchu a vyvolávají zmnožením osteoklastů resorpci spodiny alveolů dočasných zubů a jejich kořenů



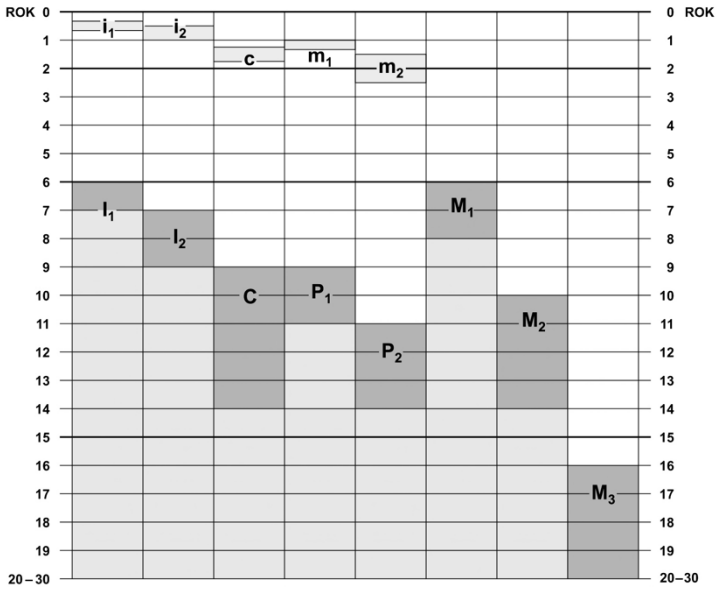





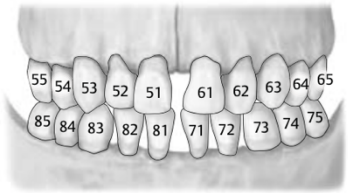

55 54 53 52 51 | 61 62 63 64 65
85 84 83 82 81 | 71 72 73 74 75

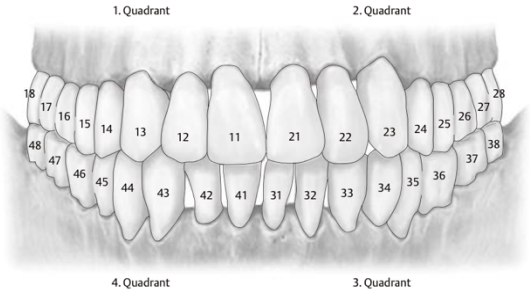

18 17 16 15 14 13 12 11 | 21 22 23 24 25 26 27 28
48 47 46 45 44 43 42 41 | 31 32 33 34 35 36 37 38

178. VESTIBULUM ORIS

- **cavum oris**

– ohraničení: zepředu ústní štěrbina (rima oris), zezadu úžina hltanová (isthmus faucium), shora tvrdé a měkké patro (palatum durum, molle), zespodu diaphragma oris
– obsah: jazyk (lingua), zuby (dentes)
– rozdělení: vestibulum oris - mezi tvářeni a zubními oblouky, za ní cavitas oris propria
– komunikují spolu přes tremata (štěrbiny mezi zuby) a trigonum retromolare (prostor mezi poslední stoličkou a ramus mandibulae)

- **vestibulum oris**

– podkovovitý prostor, ohraničený zevně rty + tváře, vnitřně zubní oblouky + alveolární výběžky s dásněmi, směrem dozadu končí slepě, sliznice
– pokračuje přes přední okraj m. masseter a přes raphe pterygomandibularis až do sliznice patra
– dorzálně sahá až ke slizniční řase plica pterygomandibularis (ta jde od processus pterygoideus klínové kosti za poslední stoličku dolní čelisti)
– papilla parotidea - ústí ductus parotideus (vývod příušní slinné žlázy) na tváři oproti horní M2

– sliznice rtů přechází ve sliznici dásně ve 2 klenbách: fornix vestibuli sup. (uzdička frenulum labii sup.), fornix vestibuli inf. (uzdička frenulum labii inf.)



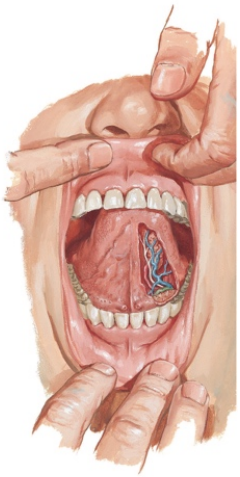



- **rty - labia oris**
– frontálně orientované kožní řasy, ohraničují ústní štěrbinu
– horní ret (labium superius) - od dolního okraje nosu a sulcus nasolabialis
– dolní ret (labium inferius) - dosahuje k rýze na bradě sulcus mentolabialis
– mezi rty je štěrbina (rima oris)
– ústní koutky (anguli oris)
– žlábek mezi rtem a nosem (mediánně) - philtrum
– podkladem rtů je m. orbicularis oris
– z vnější strany jsou rty kryty kůží, která obsahuje potní a mazové žlázy, chloupky, u mužů vousy
– z vnitřní strany sliznice předsíně
– přechodná zóna (zona intermedia) červená oblast, běžně nazývána rty, kryta tenkou průsvitnou kůží, četné krevní cévy (→ červené zbarvení)
– rty jsou připojeny ke sliznici alveolárních výběžků pomocí uzdiček (frenulum labii sup., inf.)
– v oblasti rtů se nachází drobné slinné žlázy (glandulae labiales), mohou být pod sliznicí hmatné

- **tváře - buccae, mallae**
– rozsah: od koutků úst a rtů k dolnímu okraji dolní čelisti (ramus mandibulae), k jařmovému oblouku (arcus zygomaticus), vzadu ohraničuje m. masseter
– corpus adiposum buccae - mezi m. masseter a m. buccinator

- **dáseň - gingiva**
– anatomicky celá sliznice pokrývající alveolární výběžky
– stomatologicky: alveolární sliznice (blíž kořenům zubů, výrazně červená, obsahuje podslizniční vazivo), gingiva (blíž korunkám, světlejší, srůstá s periostem v mukoperiost (srůstá s ním pevně, protože neobsahuje podslizniční vazivo)
  – gingiva marginalis (volná, mezi zuby vytváří papillae gingivales, mezi zubem a marginální gingivou se nachází sulcus gingivalis, který je vnitřně ukončen gingivodentálním uzávěrem a brání přechodu infekce do periodontální štěrbiny)
  – gingiva alveolaris (pevně spojená s alveolární sliznicí)

179. CAVITAS ORIS PROPRIA

– strop: **palatum durum et molle**
– spodina: **diphragma oris** - mm. mylohyoidei, ventres ant. musculorum digastricorum, mm. geniohyoidei
– pod sliznicí dutiny ústní leží párová **gl. sublingualis**
– **glandulae oris** - glandulae salivariae minores
– **dentes, lingua**
– ohraničení proti hltanu - **isthmus faucium** (arcus palatoglossus, arcus palatopharyngeus oboustranně)

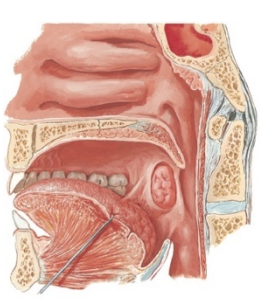

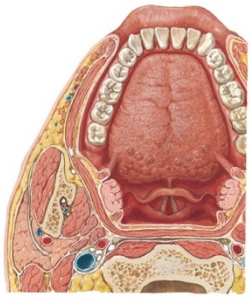

– **sublinguální prostor:**
– **plica fimbriata** – nepravidelná nízká (někdy cípatá) řasa sliznice, jež je zbytek slizničního tzv. spodního jazyka (sublingua)
– **frenulum linguae**, uzdička jazyka – slizniční řasa spojující spodinu ústní dutiny se sliznicí jazyka - důležitá u novorozenců kvůli sání mléka
– **caruncula sublingualis** – hrbolek po obou stranách frenula, ústí sem ductus submandibularis a ductus sublingualis major;
– **plica sublingualis** – slizniční řasa, na které dorsolaterálně v řadě vyúsťuje větší množství ductus sublinguales minores
– od kořene jazyka se dozadu dolů k epiglottis táhnou tři podélné řasy: **plica glossoepiglottica mediana a plicae glossoepiglotticae laterales**
– mezi řasami jsou dvě párové jamky - **valleculae epiglotticae**

180. JAZYK

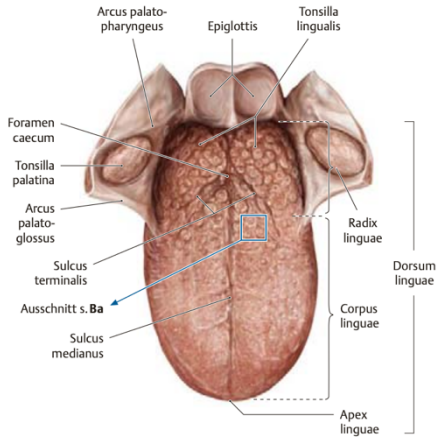

- části: kořen (radix), tělo (corpus), hrot (apex), okraje (margines), horní plocha (dorsum), spodní plocha (facies inferior)
- nachází se zde velké množství papil - **papillae linguales**
- papillae linguales filiformes (nitkovité) - drobné, bodovité, 500 na cm^2
- papillae linguales fungiformes (houbovité) - rozšířené v hlavičku, 40-90 na cm^2
- papillae linguales foliatae (listovité) - po stranách jazyka, rudimentární
- papillae linguales vallatae (hrazené) - asi 7-12, do tvaru V
- do papil vyúsťují canalliculi gustatorii = chuťové kanálky

- **radix linguae**
- bez papil
- oddělen od corpus linguae pomocí dopředu otevřeného sulcus terminalis, uprostřed se nachází foramen caecum linguae, ze kterého může kaudálně vybíhat slepý kanálek (pozůstatek ductus thyreoglossus, ze kterého se vyvinula štítná žláza)
- obsahuje lymfatickou tkáň - tonsilla lingualis
- od kořene k epiglottis se táhnou 3 řasy plicae glossoepiglotticae (mediana a párové laterales),
- mezi nimi 2 vklesliny valleculae epiglotticae

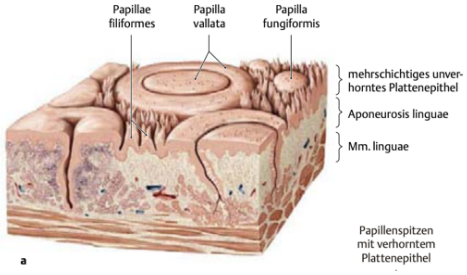

- **corpus linguae**
- sulcus medianus
- u sulcus terminalis se nachází soustava hrazených papil

- **facies inferior linguae**
- frenulum linguae uprostřed
- po stranách plicae fimbriatae, výraznější u dětí
- cévní zásobení: a. lingualis - rr. dorsales linguae, a. profunda linguae, a. sublingualis
- v. lingualis, v. commitans n. hypoglossi
- lymf. drenáž: nll. submentales z hrotu, nll. submandibulares - z okraje jazyka, nll. cervicales prof. (nl. jugulodigastricus, nl. juguloomohyoideus

181. SVALY JAZYKA

- všechny inervované n. hypoglossus - XII. HN.

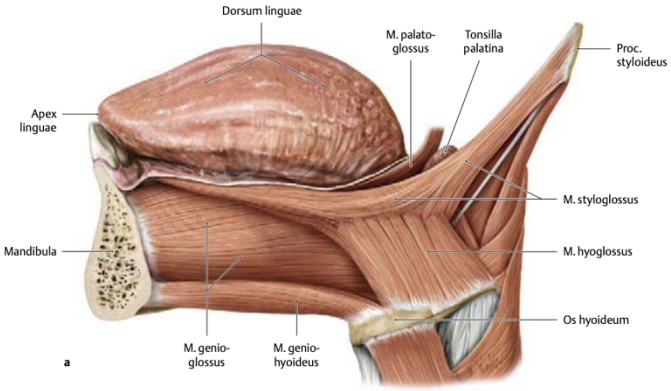

- **extraglosální svaly** (začínají v okolí jazyka, pak do něj vnikají)
- **m. genioglossus**
  - nejsilnější sval jazyka
  - o: m. geniohyoideus, spina mentalis
  - f: vyplazení jazyka (při záklonu hlavy tento sval zabraňuje zapadnutí)
- **m. hyoglossus**
  - o: cornua majora ossis hyoidei
  - f: při fixované jazylce táhne jazyk dolů a dozadu
- **m. styloglossus**
  - o: processus styloideus, lig. stylomandibulare
  - i: jeho snopce končí v kořeni jazyka
  - f: táhne jazyk dozadu
- **m. palatoglossus**
  - o: aponeurosis palatina
  - inervace n. vagus - výjimka!

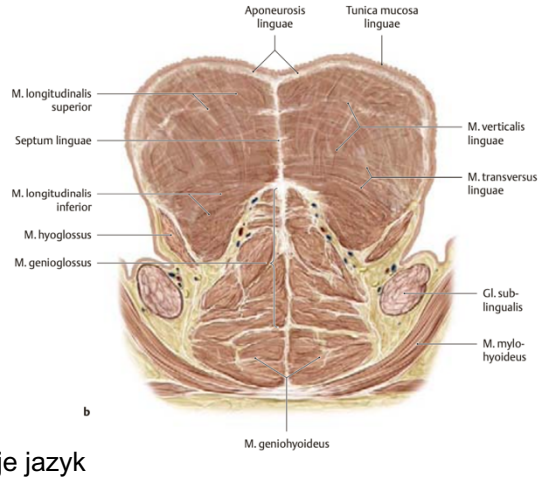

- **intraglosální svaly** (součástí tělesa jazyka, začínají i končí v něm)
- **m. longitudinalis sup. et inf.**
  - sup. těsně pod sliznicí, inf. v hloubce mezi m. genioglossus a m. hyoglossus
  - f: zkracování jazyka, vyklenutí dorsum linguae
- **m. transversus linguae -** probíhá napříč**,** zužuje a prodlužuje jazyk

- **m. verticalis linguae -** svisle orientované snopce**,** oplošťuje, rozšiřuje a prodlužuje jazyk
- **septum linguae** - vazivo uprostřed jazyka
- **aponeurosis linguae** - horizontálně orientovaná

- inervace jazyka: motorická inervace **n. hypoglossus**, m. palatoglossus inervován z plexus pharynges (n. vagus)
- senzitivní inervace - první dvě třetiny **n. lingualis** (chorda tympani), kořen jazyka **n. glossopharyngeus**, přilehlé valleculae epiglotticae - **n. laryngeus sup**. (n. vagus)

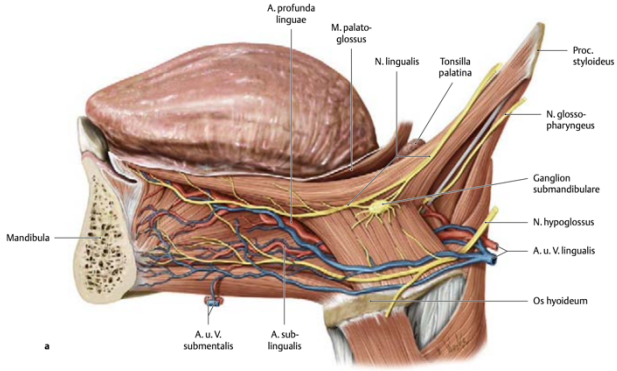

182. PALATUM DURUM

- kostěná přepážka mezi ústní a nosní dutinou
- **processus palatini maxillarum**
- **laminae horizontales ossium palatinorum**
- kosti jsou kryty sliznicí, která hlavně vepředu pevně lne k podkladu = <u>mukoperiost</u>
- ve střední rovině je šev (**raphe palati**), ten vepředu přechází do jako vyvýšení **papilla incisiva** (útvar ležící na vyústění foramen incisivum), od ní se rozbíhají transversální řasy (**plicae palatinae transversae**), které napomáhají rozmělňování potravy a ve stáří se vyhlazují
- v zadní části sliznice nelne tak pevně k podkladu, je tu podslizniční vazivo a drobné slinné žlázky **glandulae palatinae**
- v oblasti vyústění otvorů (např. foramen palatinum majus) se nachází více podslizničního vaziva, díky tomu lze v těchto místech aplikovat anestezii
- **sutura palatina mediana, sutura palatina transversa, sutura incisiva**
- **foramen incisivum** - n. nasopalatinus
- **foramen palatinum majus** - n. palatinus major, a. palatina desc.
- foramen palatinum minus - n. palatinus minor

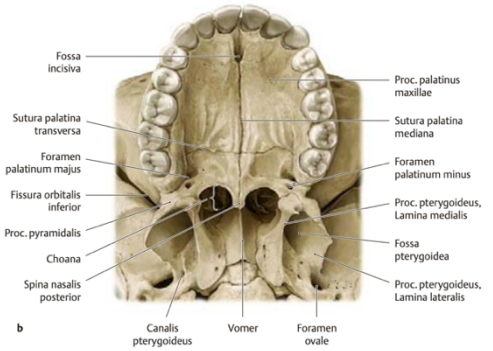

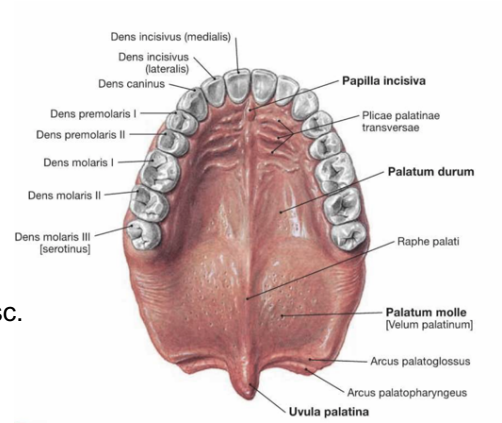

183. PALATUM MOLLE

- v klidu skloněné kaudálně, při polknutí uzavírá nosohltan
- ve střední čáře patrový čípek - **uvula palatina**
- laterokaudálně 2 párové obloukovité slizniční řasy - **arcus palatoglossus** (vepředu) a **arcus palatopharyngeus** (vzadu)
- obě řasy ohraničují **sinus tonsillaris** (fossa tonsillaris), ve které je **tonsilla palatina**
- všechny 4 řasy (oboustranně) ohraničují **isthmus faucium**
- měkké patro je tvořeno především svaly, ty se upínají do patrové aponeurózy (aponeurosis palatina)
- ve sliznici drobné glandulae palatinae

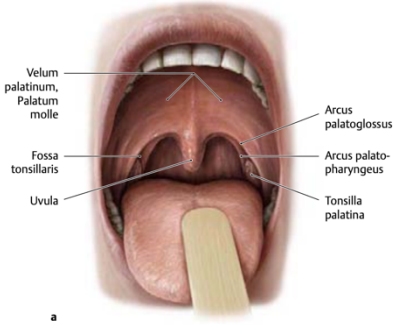

SVALY MĚKKÉHO PATRA

- všechny inervovány z **plexus pharyngeus** (nervová pleteň - n. vagus + n. glossopharyngeus)
- výjimka - m. tensor veli palatini je inervován z n. trigeminus
- funkcí svalů je pohyb patra nahorů, dolů, polykání

- **m. tensor veli palatini**
- o: spodní strana alae majoris ossis sphenoidalis, kaudálně sestupuje po laterální straně lamina medialis processus pterygoidei, zužuje se do šlachy, která se obtáčí okolo hamulus pterygoideus (výběžek lamina medialis proc. pterygoidei)
- i: aponeurosis palatina

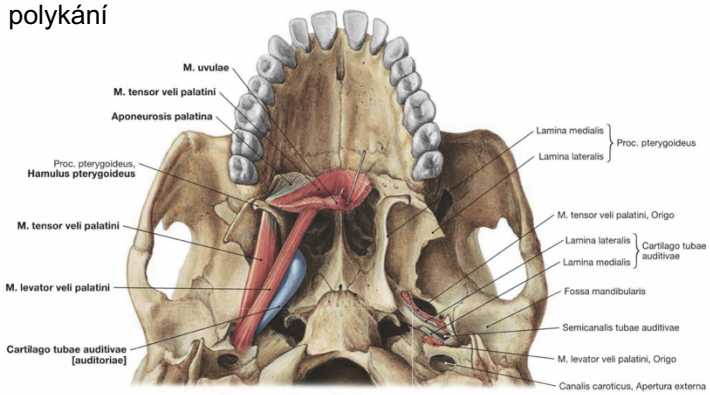

– f: zvedá měkké patro do výše spojnice obou hamuli pterygoidei, potom ho napíná

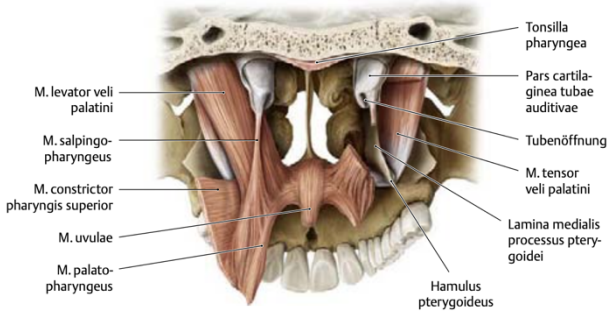

- **m. levator veli palatini**
– o: dolní plocha hrotu pyramidy, sluch. trubice
– i: aponeurosis palatina
– f: zvedá měkké patro při polykání

- **m. uvulae** - podklad uvula palatina
– o: spina nasalis posterior
– i: volně k čípku
– f: zkracuje a zvedá čípek

- **m. palatoglossus** - tvoří podklad arcus palatoglossus
– o: aponeurosis palatina
– vyzařuje do svaloviny kořene jazyka
– f: zvedá kořen jazyka nahoru, táhne měkké patro dolů → zúžuje isthmus faucium

- **m. palatopharyngeus** - tvoří podklad arcus palatopharyngeus
– o: aponeurosis palatina
– i: stěna hltanu
– f: zvedá hltan, táhne dolů měkké patro → zúžuje isthmus faucium

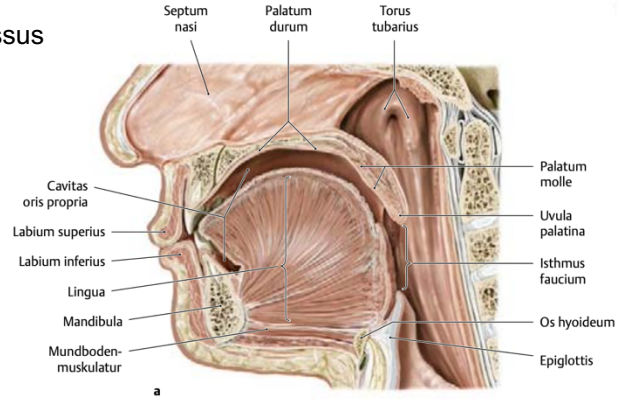

– cévní zásobení patra: **a. palatina descendens** (a. maxillaris), **a. palatina ascendens** (a. facialis), **a. pharyngea asc**. (a. carotis ext.), žíly do plexus pterygoideus
– lymfatická drenáž: nll. submandibulares, nll. cervicales prof.
– senzitivní inervace: **n. maxillaris** (n. palatinus maj. et min.), n. nasopalatinus
– motorická inervace: **plexus pharyngeus** (n. glossopharyngeus, n. vagus), n. m. tensoris veli palatini (n. mandibularis)

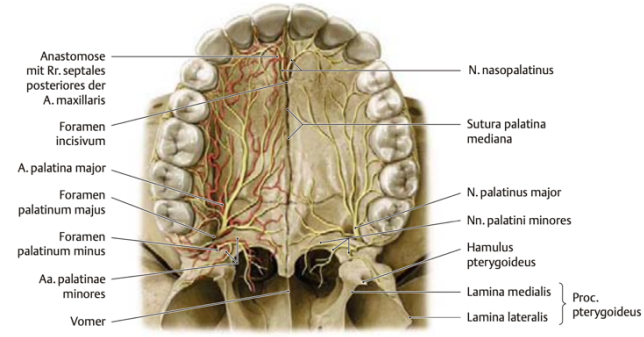

184. VELKÉ SLINNÉ ŽLÁZY

– funkce slin (salivae): mechanická - zvlhčuje sliznici a potravu, chemická - štěpení škrobů pomocí ptyalinu
– velké slinné žlázy (**glandulae salivariae majores**): glandula parotis / parotidea, gl. submandibularis, gl. sublingualis - produkují sliny pouze na nervový podnět
– malé slinné žlázy (**gll. salivariae minores**): gll. labiales, gll. buccales et molares, gll. palatinae, gll. linguales - produkují sliny nepřetržitě

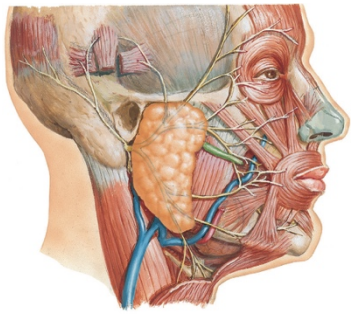

- **glandula parotis**
– **lobus superficialis** naléhá na m. masseter
– **lobus profundus** seu pars retromandibularis vyplňuje fossa retromandibularis (ohraničení: zevní hrana ramus mandibulae, meatus acusticus ext., venter post. m. digastrici, processus styloideus a styloidní septum (svaly), mm. pterygoidei
– obě části jsou zdánlivě rozděleny větvením n. facialis - **plexus parotideus** (spojeny jsou v isthmu)
– v 60 % je vytvořena **gl. parotis accessoria**, leží na m. masseter nad ductus parotideus)
– parenchym žlázy je obalen vazivovým pouzdrem **fascia parotidea**, její povrchová část je součástí **fascia parotideomasseterica**
– do povrchové fascie krční přechází pruh - tractus angularis (odděluje žlázu a trigonum submandibulare)
– monostomatická žláza (jeden vývod) - **ductus parotideus**
– promítá se na čáru, která spojuje tragus a angulus oris, délka 5 cm

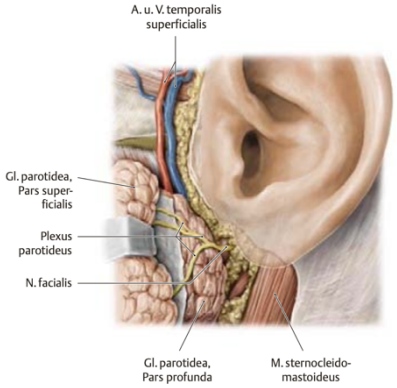

- ductus parotideus se úplně zbytečně člení na 3 úseky:
  - **pars masseterica** - dopředu po m. masseter pod dolním okrajem arcus zygomaticus
  - **pars praemasseterica** - před předním okrajem m. masseter se stáčí do hloubky a vstupuje do corpus adiposum buccae, proráží fascii a m. buccinator (**pars buccinatoria**) a ústí do vestibulum oris naproti M2 - **papilla parotidea**

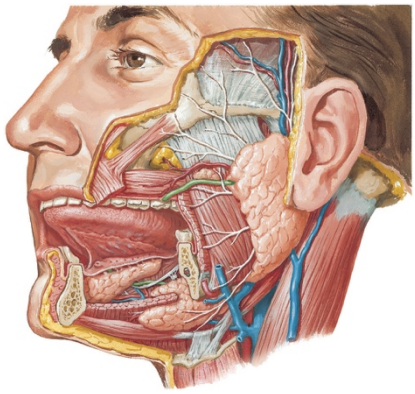

- **glandula submandibularis**
- leží v trigonum submandibulare pod spodinou dutiny ústní (m. mylohyoideus, m. digastricus, m. stylohyoideus, m. hyoglossus, na mandibule podmiňuje fovea submandibularis
- zadní část se přetáčí okolo m. mylohyoideus a zasahuje do sublinguální krajiny, zdánlivě může srůstat s gl. sublingualis
- na zevní plochu žlázy se klade kmen a. facialis
- monostomatická žláza - **ductus submandibularis** - 5 cm, vývod na **caruncula sublingualis** spolu s ductus sublingualis major po stranách frenulum linguae
- ductus se kříží s n. lingualis (nerv jde pod)

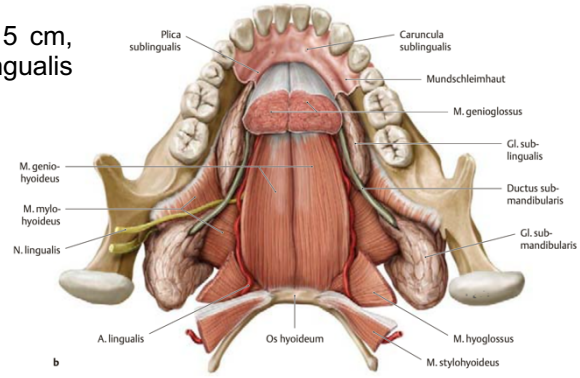

- **glandula sublingualis**
- leží mezi jazykem a tělem mandibuly (fovea sublingualis)
- po její mediální straně probíhá n. lingualis a ductus submandibularis
- horní okraj se vyklenuje do cavitas oris propria jako **plica sublingualis**
- je složena z 10-12 malých žláz
- přední část ústí jako **ductus sublingualis major** na **caruncula sublingualis**
- v zadní části jsou samostatné **ductus sublinguales minores**, otevírají se na plica sublingualis

185. INERVACE SLINNÝCH ŽLÁZ

> viz hlavové nervy a ganglia !!!

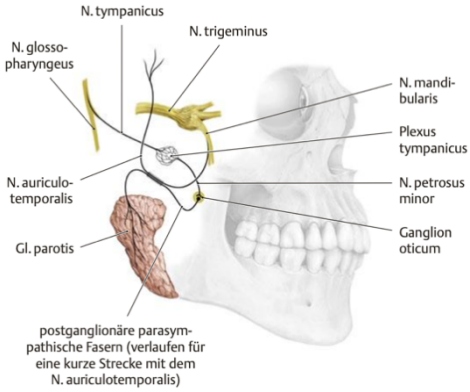

- **gl. parotis**
- viscerální motoneurony tvoří v mozkovém kmeni jádro – **ncl. salivatorius inferior** (ncl. parasympaticus nervi glossopharyngei), jejich axony (pregangliová vlákna) jdou v **n. glossopharyngeus** a pak pokračují do jeho větve – n. tympanicus
- **n. tympanicus** prochází skrze canaliculus tympanicus do středoušní dutiny, kde přijímá sympatická vlákna z **plexus caroticus internus** (jdou do středoušní dutiny jako nn. caroticotympanici) a tvoří s nimi **plexus tympanicus**, v němž je vytvořeno **ggl. tympanicum** pro přepojení na postgangliová vlákna určená k inervaci žlázek sliznice středoušní dutiny
- ostatní pregangliová vlákna z ncl. salivatorius inferior a sympatická vlákna z plexus caroticus internus pokračují ze středoušní dutiny jako n. petrosus minor
- **n. petrosus minor** vstupuje do **ggl. oticum** (do něhož jdou dále sympatická vlákna z plexus arteriae meningeae mediae) – průběh: n. tympanicus – n. petrosus minor – ggl. oticum se označuje jako Jacobsonova anastomosa
- v ggl. oticum se pregangliová vlákna přepojují na postgangliová a ta probíhají v **n. auriculotemporalis** a z něj jdou buď přímo jako jeho **rr. parotidei** do gl. parotis, nebo jdou spojkou mezi n. auriculotemporalis a n. facialis do n. facialis a z něj do gl. parotis

- **gl. sublingualis, gl. submandibularis**
- viscerální motoneurony tvoří jádro v mozkovém kmeni – **ncl. salivatorius superior** (ncl. posterior n. facialis), jejich axony (pregangliová vlákna) jdou v **n. facialis** do canalis nervi facialis, který opouštějí jako **chorda tympani**, což je spojka mezi n. facialis a n. lingualis – větev z n. trigeminus
- chorda jde v kanálku (canaliculus chordae tympani) spojujícím canalis n. facialis se středoušní dutinou, prochází dutinou a vystupuje z ní ve fissura petrotympanica

– chorda tympani vede kromě axonů visceromotoneuronů z ncl. salivatorius sup. také dendrity pseudounipolárních buněk uložených v sensitivním ggl. geniculi – chuťové vjemy z prvních 2/3 jazyka)
– pregangliová vlákna pokračují v **n. lingualis** a v jeho **rr. ganglionares** vstupují do **ggl. submandibulare**, kde se přepojují na postganliová vlákna a ta se vracejí zpět do n. lingualis, jehož dalšími větvemi jdou ke gl. sublingualis et submandibularis

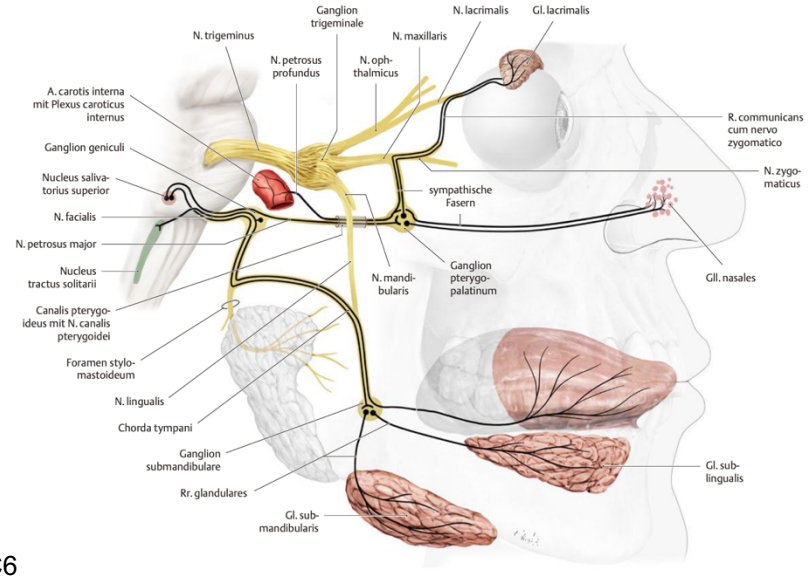

186. PHARYNX

– délka 12-15 cm, od baze lební po C6
– dělí se na 3 části: pars nasalis, pars oralis, pars laryngea
– v hltanu dochází ke křížení dýchacích a trávicích cest
– kraniálně navazuje na dutinu ústní (isthmus faucium) a dutinu nosní (choanae), kaudálně navazuje na jícen a komunikuje s hrtanem (aditus laryngis)
– leží těsně před krční páteří, za ním je tzv. **retropharyngeální prostor** (místo, kde může být absces - nll. retropharyngei, komunikuje se zadním mediastinem, v kraniální části přepažen lig. retropharyngeum medianum, kaudálním směrem se může zánět šířit přes střední rovinu)

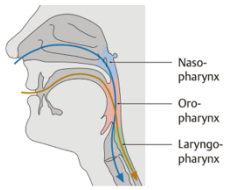

– po stranách hltanu je párový **parapharyngeální prostor**, ten je rozdělen styloidním septem (svaly odstupující od proc. styloideus) na spatium praestyloideum (a. carotis ext.) a spatium retrostyloideum (a. carotis int., v. jugularis int., n. vagus) - viz topografie
– kraniálně zakončen slepě jako **fornix pharyngis**, upíná se na bazi lební
  – úpon: tuberculum pharyngeum, v oblasti sphenooccipiálního spoje, podél fissura petrooccipitalis k foramen caroticum ext., ventromediálně podél fissura sphenopetrosa k lamina medialis processus pterygoidei
  – fornix neobsahuje svalovinu, podkladem je fascia pharyngobasilaris
  – laterálně se vytváří směrem k apertura ext. canalis carotici tzv. **recessus pharyngeus**
– nejširší místo cavum pharyngis je ve výši os hyoideum, pak se zužuje, nejužší místo u C6 (místo, kde může zůstat cizí předmět)



▪ **nasopharynx** (pars laryngea pharyngis, epipharynx) - komunikace s dutinou nosní skrze choany
– fornix pharyngis, fascia/membrana pharyngobasilaris
– na laterální stěně **ostium pharyngeum tubae auditivae** (spojuje cavitas tympani a nosohltan, slouží k vyrovnávání tlaku)
– **torus tubarius** - zadní ohraničení otvoru, podmíněn koncem sluchové chrupavky
– **plica salpingopharyngea** - podmíněna m. salpingopharyngeus
– **torus levatorius** - podmíněn m. levator veli palatini, je mezi torus tubarius a plica salpingopharyngea
– **tonsilla pharyngea** (nosní mandle, adenoidní vegetace)
– **tonsilla tubaria** - kolem ústí sluchové trubice, obě jsou součástí Waldeyerova lymfoepiteliálního okruhu

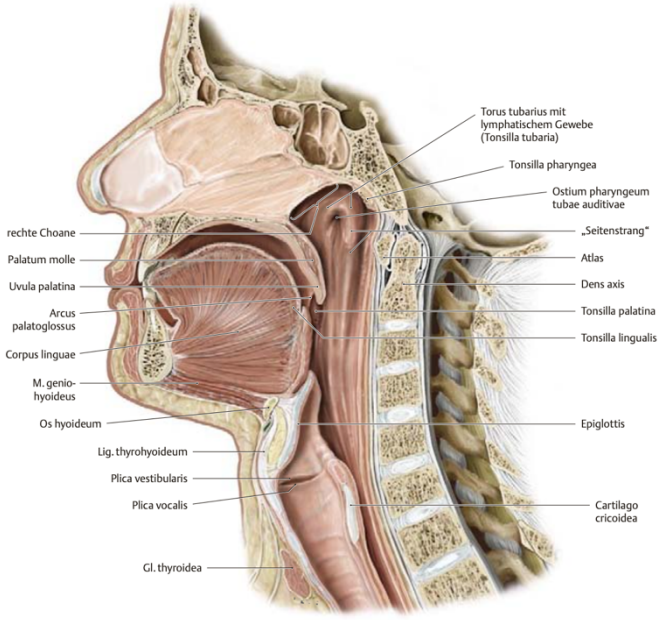

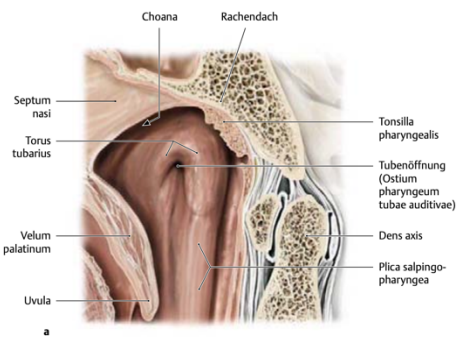

- **oropharynx** (pars oralis pharyngis, mesopharynx) - komunikace s dutinou ústní skrze **isthmus faucium**
  - zadní okraj se klade před obratle C2-4
  - lymfatická tkáň - tosilla lingualis, tonsillae palatinae, tonsillae tubariae, tonsilla pharyngea - Waldeyerův mízní okruh
- **laryngopharynx** (pars laryngea pharyngis, hypopharynx) - komunikace s hrtanem skrze aditus laryngis
  - ohraničení **aditus laryngis**: **epiglottis, plicae aryepiglotticae, incisura interarytaenoidea**
  - od kořene jazyka k epiglottis dvě **plicae glossoepiglotticae laterales** a jedna **plica glossoepiglottica mediana**, mezi nimi **valleculae epiglotticae**
  - po stranách dozadu vyklenutého hrtanu je **recessus piriformis** - ohraničení: mediálně **plica aryepiglottica**, laterokraniálně **plica pharyngoepiglottica**, ve stěně **plica nervi laryngei superioris**
  - v úrovni C6 přechází do jícnu - zužené místo, ventrálně leží cartilago cricoidea
  - lymfatická tkáň - tosilla lingualis, tonsillae palatinae, tonsillae tubariae, tonsilla pharyngea - Waldeyerův mízní okruh
- **obecná stavba stěny** - tunica mucosa (v oblasti nosohltanu má charakter sliznice horních cest dýchacích, v orální a laryngeální části je mnohovrstevný dlaždicový epitel typický pro GIT, gll. pharyngeae), chybí lamina muscularis mucosae, podslizniční vazivo v oblasti fornix pharyngis zesíleno do membrana pharyngobasilaris, svalovina - viz dále

187. MM. PHARYNGIS

- příčně pruhované svaly
- **mm. constrictores pharyngis** - svěrače
  - svěrače probíhají cirkulárně a upínají se do vazivového pruhu na dorzální straně hltanu - raphe pharyngis (začíná na tuberculum pharyngeum a vytrácí se ve stěně jícnu)
  - svěrače jsou ve tvaru nálevek, kraniálnější se zasouvá do kaudálnějšího
  - **m. constrictor pharyngis superior** - 4 části s různými odstupy
    - pars pterygopharyngea - lamina medialis processus pterygoidei, kraniální část nedosahuje až k bazi lebni - fascia pterygomandibularis (semilunární Luschkeův prostor)
    - pars buccopharyngea - raphe pterygomandibularis (raphe buccopharyngea)
    - pars mylopharyngea - linea mylohyoidea mandibulae
    - pars glossopharyngea - svalovina kořene jazyka
    - podmiňuje na dutinové straně hltanu Passavantův val, při polykání se zdviženým velum palatinum uzavírá nosohltan
  - **m. constrictor pharyngis medius** - dvě části, odstup od os hyoideum
    - pars chondropharyngea - cornu minus
    - pars ceratopharyngea - cornu majus
  - **m. constrictor pharyngis inferior** - nejmohutnější svěrač, odstup od hrtanu
    - pars thyropharyngea - linea obliqua cartilaginis thyroideae
    - pars cricopharyngea - cartilago cricoidea

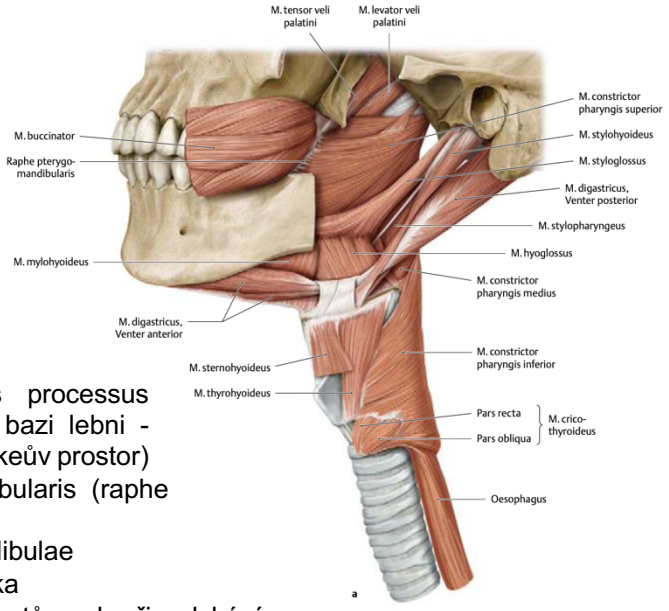

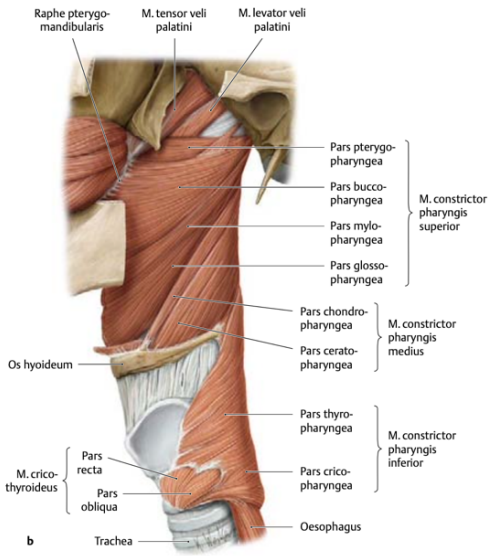

- **mm. levatores pharyngis** - zdvihače
  - **m. stylopharyngeus** - od processus styloideus ossis temporalis, vstupuje do štěrbiny mezi horní a střední svěrač
  - **m. palatopharyngeus** - od měkkého patra, arcus palatopharyngeus
  - **m. salpingopharyngeus** - pars cartilaginea tubae auditivae, plica salpingopharyngea
- **inervace svalů**: plexus pharyngeus - n. glossopharyngeus a n. vagus (motorická vlákna především cestou n. vagus, m. stylopharyngeus inervován z n. glossopharyngeus)

- **tepny**: a. pharyngea ascendens, a. palatina asc., a. palatina desc., a. canalis pterygoidei
- **žíly:** vv. pharyngeae - plexus venosus pharyngeus - v. jugularis int. (hltanová pleteň je napojena také na plexus pterygoideus)
- **senzitivní inervace** n. glossopharyngeus, n. vagus, v pars nasalis ještě n. maxillaris
- **parasympatikus** cestou n. glossopharyngeus, **sympatikus** z ggl. superius trunci sympatici (nn. laryngopharyngei)

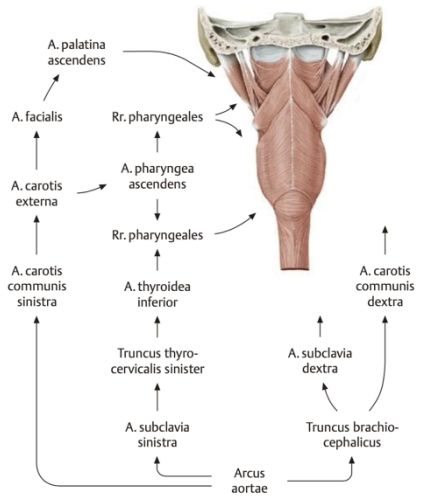

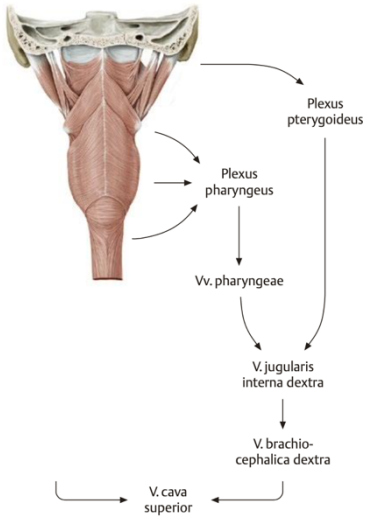

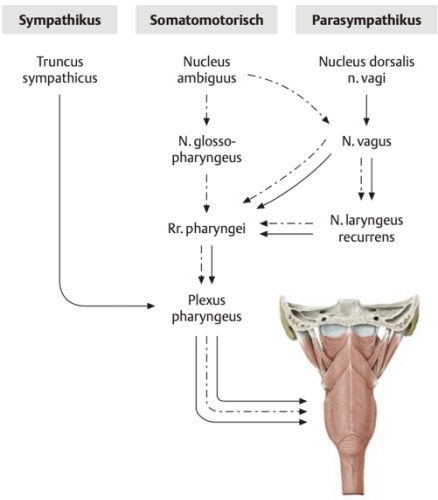

188. OESOPHAGUS

STĚNA, PRŮBĚH, SYNTOPIE, ZÚŽENÍ

- 23 - 28 cm délka
- navazuje na pars laryngea pharyngis ve výši C6, na úrovni Th11-12 vstupuje do žaludku
- začátek jícnu 15 cm od předních zubů, česlo (cardia ventriculi) 40 cm - důležité pro endoskopická vyšetření - esophagoskopie, gastroskopie, duodenoskopie
- průměr jícnu cca 1,5 cm, při polykaní (deglutinatio) až 3 cm

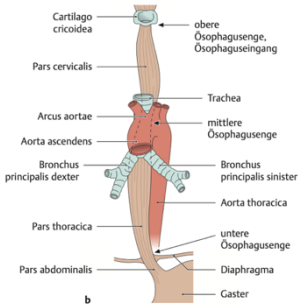

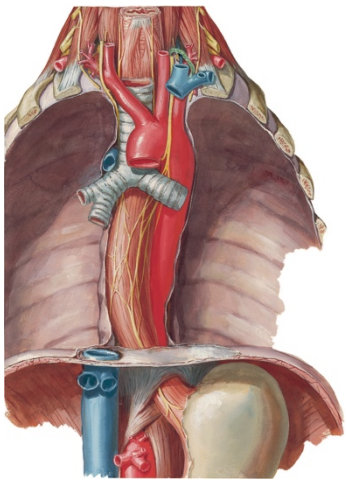

- **pars cervicalis** - délka cca 6 cm, sahá k hornímu okraji sterna (na páteř se promítá C6 - Th2)
  - leží přímo před páteří a je proti ní pohyblivý (mezi oběma strukturami je vrstva řídkého vaziva - pokračování retropharyngeálního prostoru)
  - před jícnem probíhá trachea - v rýze mezi nimi je n. laryngeus recurrens
- **pars thoracica** - délka 16 - 20 cm, probíhá v mediastinum posterius
  - kraniálně před páteří, kaudálním směrem se vzdaluje, mezi páteř a jícen se sune aorta
  - pars retrotrachealis (bifurcatio tracheae Th4-5), pars retropericardiaca (především atrium sinistrum)
  - pod úrovní plicních hilů se přikládají k jícnu oba nn. vagi, n. vagus dexter se otáčí na zadní stranu - truncus vagalis post., n. vagus sin. na přední stranu - truncus vagalis ant. (výsledek rotace pupeční kličky za embryonálního vývoje)
  - ve výši Th3 se k jícnu přidává aorta thoracica, kaudálním směrem se zasouvá do střední roviny mezi jícen a páteř
  - mezi jícnem a aortou lymfatický ductus thoracicus
  - z pravé strany se může za jícen vychlipovat pravá mediastinální pleura - recessus retrooesophageus
- **pars abdominalis** - délka 1 - 2 cm
  - probíhá pod bránicí ke cardia ventriculi, skrze hiatus oesophageus ve výši Th10
  - před ním lobus sin. hepatis
  - tato část jícnu je kryta peritoneem

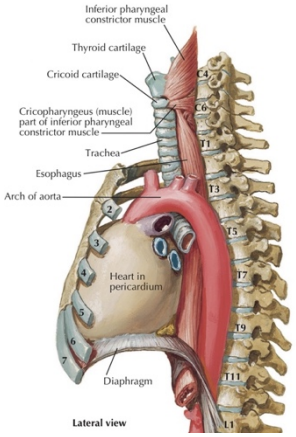

- **zužená místa**
- constrictio pharyngooesophagealis - mezi cartilago cricoidea a páteří (úroveň C6), je způsobeno úpravou cirkulární svaloviny spodního hltanového svěrače, při endoskopii vzdálenost 15 cm od řezáků
- constrictio brochoaortica (constrictio partis thoracicae) - při styku arcus aortae, bifurcatio tracheae / bronchus principalis sin. (úroveň Th4), endoskopicky 24 cm
- contrictio phrenica (diaphragmatica) - hiatus oesophageus (Th10-11), endoskopicky 40 cm

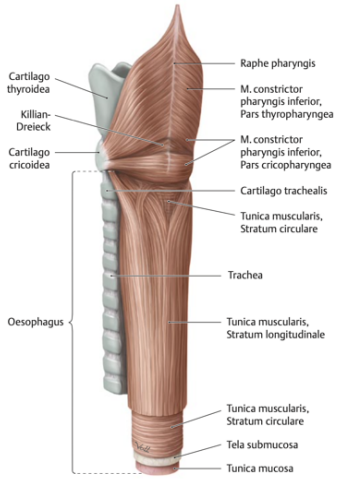

- **stavba stěny** - tloušťka cca 3 - 4 mm
- sliznice - na přechodu epitelu jícnu a žaludku je zřetelná klikatá čára - gastroesophagická junkce (predilekční místo vzniku karcinomu)
- lamina muscularis mucosae, gll. oesophageae, plexus submucosus
- svalovina - povrchová longitudinální, vnitřní cirkulární, mezi nimi plexus myentericus
- horní třetina jícnu příčně pruhovaná svalovina, v prostřední části přechod, v dolní třetině hladká svalovina
- u přechodu jícnu do žaludku je z cirkulární svaloviny vytvořen svěrač, brání refluxu
- pod prstencovou chrupavkou se rozestupuje longitudinální svalovina, vzniká oslabené místo, kde může vzniknout tlakový jícnový divertikl
- další oslabené místo je Killianův trojúhelník - pars cricopharyngea m. constrictoris pharyngis inferioris je oddělena od zbytku svalu, nebezpečí perforace při endoskopii

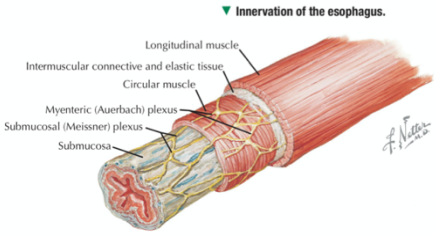

189. OESOPHAGUS

VASKULARIZACE, INERVACE

- **tepny:** a. thyroidea inf., rr. bronchiales, aa. intercostales post., rr. oesophagei aortae, a. gastrica sin.
- **žíly:** vv. oesophageae - vv. thyroideae inf., v. azygos, v. hemiazygos, vv. gastricae
- portokavální anastomóza (jícnové varixy) - v. gastrica sin. - v. portae, ostatní žíly do vv. cavae
- **lymfa:** krční oddíl - nll. cervicales prof., hrudní - nll. mediastinales post., nll. tracheobronchiales, břišní - nll. gastrici sin.
- **inervace:** nn. vagi a ganglia hrudního sympatiku - smíšená nervová pleteň plexus oesophageus, truncus vagalis anterior et posterior, příčně pruhovaná svalovina je motoricky inervována n. vagus

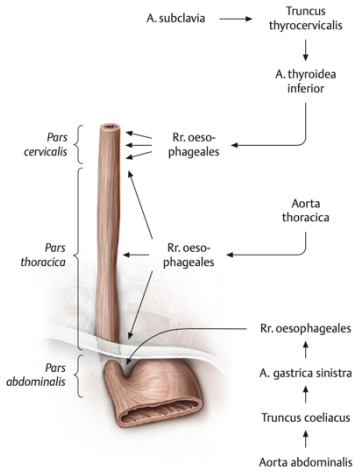

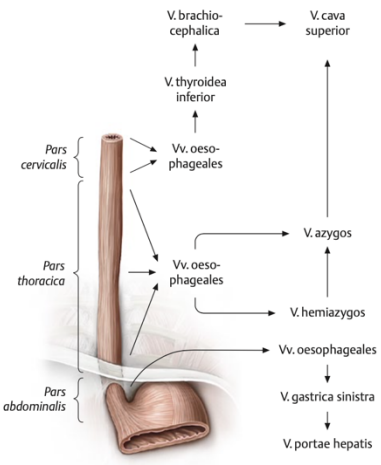

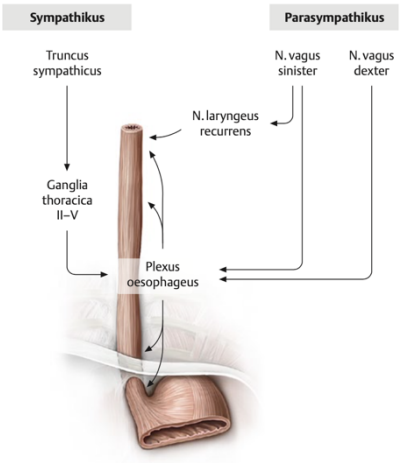

190. ŽALUDEK

POPIS, STĚNA, SYNTOPIE

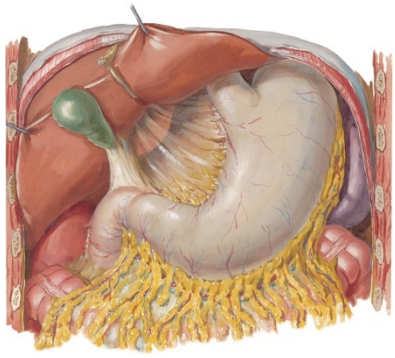

- **ventriculus, gaster, stomachus**
- nejširší oddíl trávicí trubice, leží v levé podbrániční klenbě - regio hypochondriaca sinistra
- **cardia** (česlo) - orální část navazující na jícen, promítá se vlevo od střední roviny u Th10-11
- **pylorus** (vrátník) - aborální část navazující na duodenum
- délka cca 25 cm, v oblasti fundu šířka 4 - 5 cm, v oblasti pyloru 1,5 cm, rozměry se mění vzhledem k náplni, průměrný objem 1 litr, max. kapacita 2-3 l
- **fundus ventriculi** (fornix gastricus) - kraniální slepě zakončená část, obsahuje většinou vzduchovou bublinu
- **corpus ventriculi** - u stojícího člověka téměr svisle
- **pars pylorica - antrum pyloricum, pylorus, ostium pyloricum**
- paries anterior - směrem k bránici a játrům
- paries posterior - směrem do bursa omentalis
- **curvatura major** - delší, konvexní, směruje dolů
- **curvatura minor** - kratší, konkávní, směrem nahoru
- **incisura angularis** - zářez na curvatura minor mezi corpus ventriculi a pars pylorica
- **incisura cardiaca** - mezi cardia ventriculi a fundus ventriculi
- dutina žaludku - canalis gastricus, přechází do canalis pyloricus (2- 3 cm)
- pars digestoria (trávicí) - fundus a canalis gastricus v těle žaludku
- pars egestoria (vyprazdňovací) - od incisura angularis k pyloru

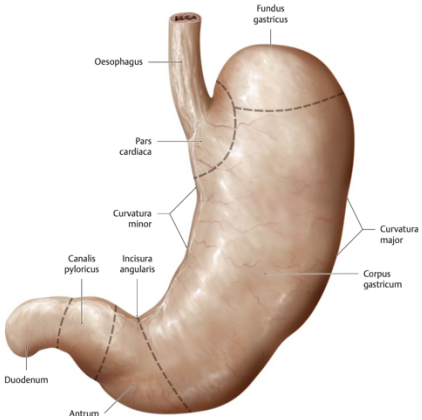

- **stavba stěny:**
- **tunica mucosa** - **plicae gastricae** (vyrovnávají se při naplnění), podél curvatura minor mají řasy konstantní průběh a zachovávají se i při náplni žaludku, vzniká tak **sulcus salivarius**, který umožňuje průchod slin
- **gll. gastricae** - produkují žaludeční šťávu (succus gastricus), vývody žláz se otvírají do foveolae gastricae, které tvoří spodinu slizničních okrsků (areae gastricae
- **svalovina** - tři vrstvy
- vnitřní vrstva - **fibrae obliquae**, směřují od cardie ke curvatura major
- **stratum circulare** - v pyloru tvoří mohutný **m. sphincter pylori**
- **stratum longitudinale** - podél curvatur vytváří **taenia curvaturae minoris et majoris**
- **serosa** - viscerální list peritonea, umožňuje pohyby žaludku v rámci peritoneální dutiny

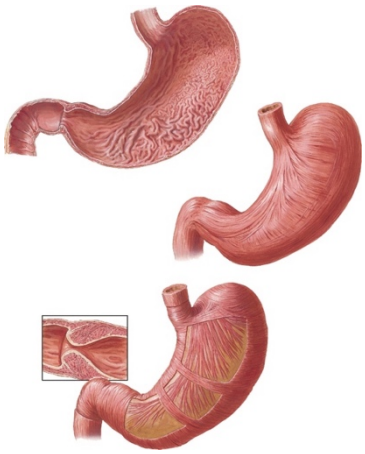

- je zavěšen na peritoneálních řasách, které se připojují v oblasti curvatur
- **omentum minus** - od curvatura minor, směřuje k bránici - **lig. phrenicogastricum** a k porta hepatis - **lig. hepatogastricum**, část směřuje k duodenu - **lig. hepatoduodenale**, část k jícnu - **lig. hepatooesophageale**
- **omentum majus** - od curvatura major, klade se před colon transversum, s ním srůstá a pokračuje kaudálně, kde odděluje kličky střev od břišní stěny, část mezi žaludkem a colom transversum **= lig. gastrocolicum**, **lig. gastrolienale** - pokračování omentum majus ke slezině

- **syntopie** - přední plocha na spodní plochu levého jaterního laloku, na přední břišní stěnu a na bránici, zadní plocha naléhá na bránici, levou ledvinu a nadledvinu, slezinu, pankreas a mesocolon transversum, dolní okraj curvatura major naléhá na colon transversum

- **projekce** - Labeeův trojúhelník (spojnice chrupavky 8. levého žebra a 9. pravého, levý arcus costarum a spojnice chrupavek 9. žeber, tato část žaludku je hmatná přes břišní stěnu
  - cardia se promítá u stojícího člověka vlevo od Th12 až L1, u ležícího vlevo od Th10, projekce na levý arcus costarum u chrupavky 7. žebra
  - cardia a přilehlá část curvatura minor nelze hmatat, je pod žebrama, nejde proto nahmatat karcinom = průser, protože tam bývá nejčastěji
  - prostřednictvím bránice je v kontaktu s levou plicí a srdcem, proto může silné dráždění žaludku připomínat infarkt a infarkt se může projevit drážděním žaludku

– pylorus se promítá na pravou stranu L2-4, u ležícího 2 obratle kraniálněji, na přední stěnu břišní v tzv. transpylorické čáře - spojnice chrupavek 9. žeber

191. ŽALUDEK

VASKULARIZACE, INERVACE

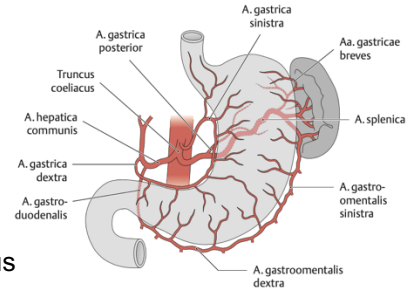

– **tepny:** truncus coeliacus, často větve z a. mesenterica sup.
– **žíly:** do v. portae
– **lymfa:** nll. gastrici sin., dex., nll. gastroepiploici dex., sin., nll. pancreaticolienales, nll. coeliaci, nll. mediastinales ant., bohatá lymf. drenáž je důvod, proč se šíří metastáze ze žaludku různě po těle, často metastaze do nll. supraclaviculares sin. (Virchowova uzlina)
– **inervace**: nn. vagi, sympatikus cestou nn. splachnici, plexus coeliacus

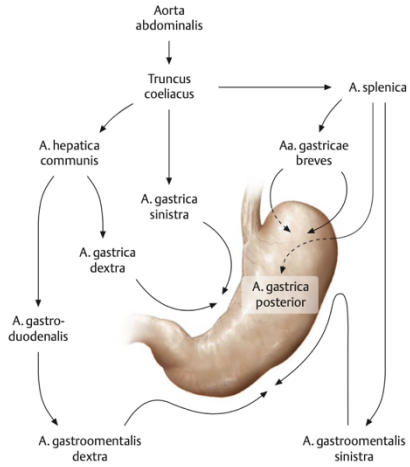

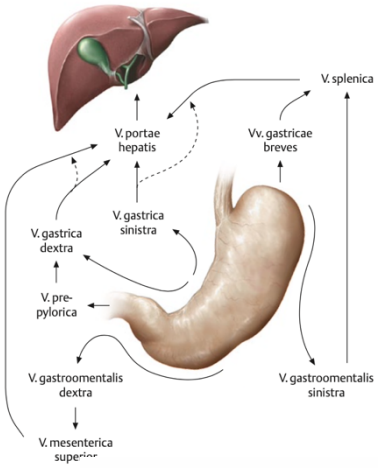

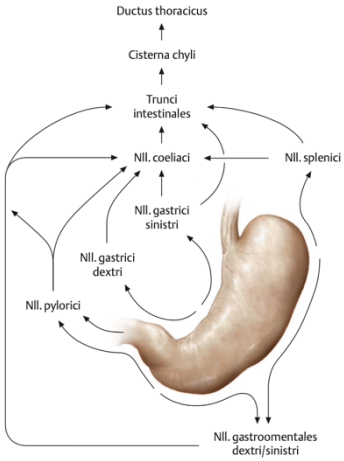

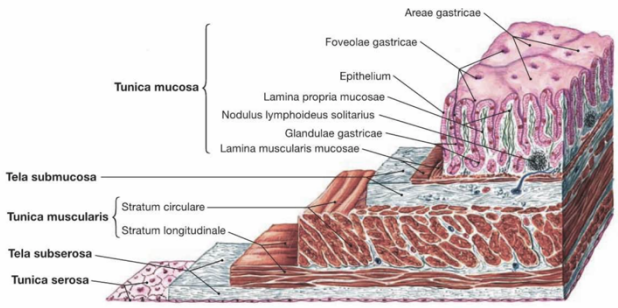

žaludek

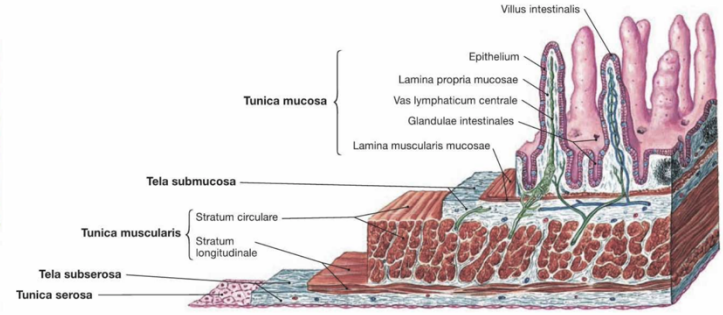

tenké střevo

192. INTESTINUM TENUE

STAVBA STĚNY, ROZDĚLENÍ, VASKULARIZACE



– střevo má celkovou délku 7 - 9 m, šířka se liší v jednotlivých oddílech - 2 až 7 cm
– tenké střevo měří 5 - 7 m, šířka okolo 2 - 4 cm
– je složeno ve střevní kličky (**ansae intestinales**)
– tři úseky: dvanáctník **- duodenum**, lačník - **jejunum**, kyčelník **- ileum**
– duodenum - samostatná otázka, viz dále
– jejunum et ileum - část střeva zavěšená na tzv. **mesenterium** (souhrnně **intestinum mesenteriale, jejunoileum**)
– jejunum navazuje na duodenum - flexura duodenojejunalis
– jejunum má svoje kličky uložené v horní části dutiny břišní, na mrtvém většinou prázdný, proto lačník
– ileum vyplňuje především pravou dolní kyčelní jámu, proto kyčelník, ileum
– ileum ústí do slepého střeva - **ostium ileocaecale**, opatřeno **valva ileocaecalis**

– jejunum je širší (3 - 4 cm) než ileum (2,5 - 3 cm)
– sliznice jejuna má četnější, hustší a vyšší **plicae circulares** i **villi intestinales**
– jejunum je bohatěji prokrveno

- **aa. mesentericae** vytváří tzv. **arkády** - v oblasti jejuna 1-2 řady arkád, v oblasti ilea 2-3 řady, ke stěně střeva z arkád vystupují **aa. rectae**, v jejunu jsou delší (5 cm) než v ileu (2 cm)
- ve sliznici jejuna jsou izolované lymfatické uzlíky (**folliculi lymphatici solitarii**), ve sliznici ilea je jich více a jsou ve skupinách (**folliculi lymphatici aggregati**)
- kličky tenkého střeva odděluje od přední břišní stěny **omentum majus**

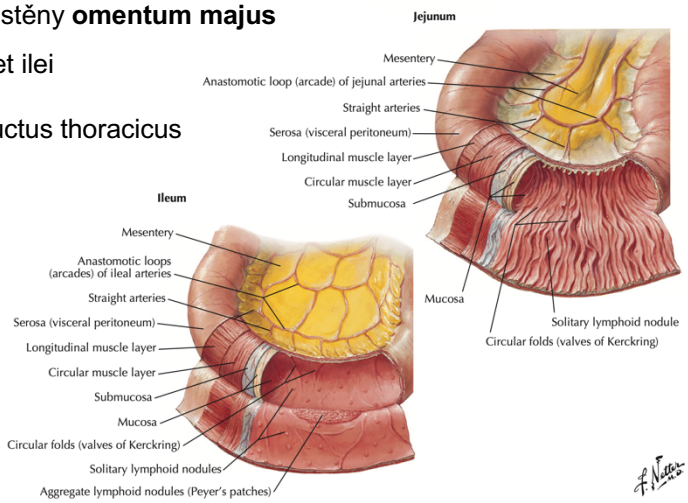

- **tepny:** a. mesenterica superior - aa. jejunales et ilei
- **žíly:** v. mesenterica sup. - v. portae
- **lymfa:** nll. mesenterici - truncus intestinalis - ductus thoracicus
- **inervace:** plexus coeliacus, parasympatikus cestou nn. vagi, ggll. coeliaca, ggl. mesentericum sup., sympatikus z nn. splanchnici
- parasympatikus ovládá sekreci střevních žláz, zrychluje peristaltiku a zmenšuje tonus cirkulární svaloviny
- sympatikus zpomaluje peristaltické pohyby a zvyšuje tonus cirkulární svaloviny (svěračů)

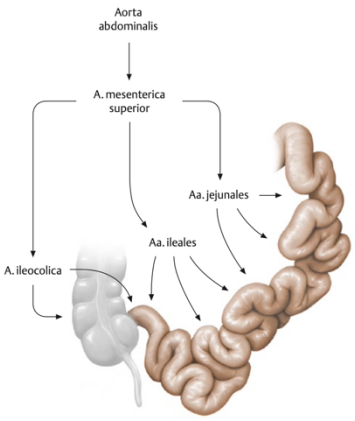

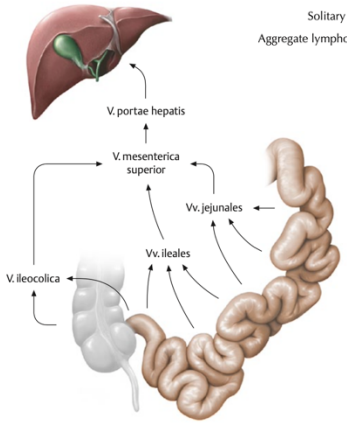

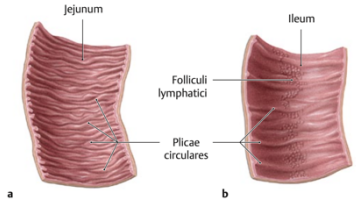

193. DUODENUM

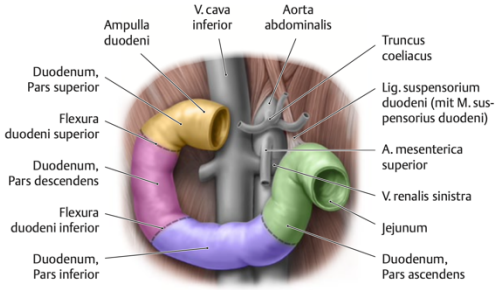

- navazuje na žaludek v **ostium pyloricum**
- délka 25 - 30 cm = 12 palců, proto dvanáctník
- je sekundárně retroperitoneálně kromě pars superior, která je intraperitoneálně (zavěšena na **lig. hepatoduodenale**)
- má tvar podkovy konvexitou doprava
- do konkavity se vkládá caput pancreatis
- **pars superior** (**ampulla seu bulbus duodeni**) - mění svou polohu v závislosti na náplni žaludku, dotýká se viscerální plochy jater - impressio duodenalis
- **flexura duodeni superior** - mezi pars superior a pars descendens
- **pars descendens** - podél pravého okraje L2-3, klade se před hilus levé ledviny, za ním prochází žlučovod
- **flexura duodeni inferior** - mezi pars desc. a pars inferior
- **pars inferior** - nejprve jako **pars horizontalis** (před L3), pak se stáčí nahoru jako **pars ascendens** (nalevo od L2 přechází do flexura duodenojejunalis)
- polohu **flexura duodenojejunalis** zajišťuje m. suspensorius duodeni / lig. suspensorium duodeni, odstupuje od crus mediale sin. bránice
- po zadní stěně pars desc. se táhne **plica longitudinalis duodeni**, která je podmíněna průběhem ductus choledochus
- řasa končí distálně hrbolkem - **papilla duodeni major**, kam ústí společně **ductus choledochus** a **ductus pancreaticus major**, společný vývod je rozšířen v **ampulla hepatopancreatica** a je uzavřena pomocí **m. sphincter Oddi**
- cca 2 cm nad papilla duodeni major je **papilla duodeni minor**, kam ústí **ductus pancreaticus accessorius**

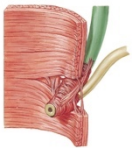

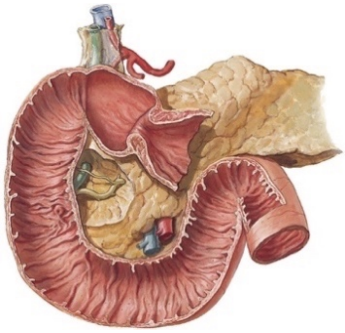

– **tepny:** truncus coeliacus - a. pancreaticoduodenalis sup. ant. et post., a. mesenterica sup. - a. pancreaticoduodenalis inf. (všechny spolu anastomozují), na bulbus dosahují tepny žaludku
– **žíly:** v. portae - v. gastroepiploica dex., v. lienalis
– **lymfa:** nll. pylorici, hepatici, coeliaci, mesenterici sup.
– **inervace:** nn. vagi, plexus coeliacus, nn. splanchnici majores

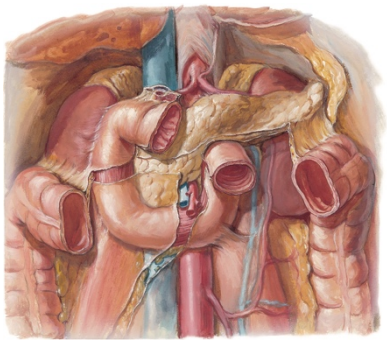

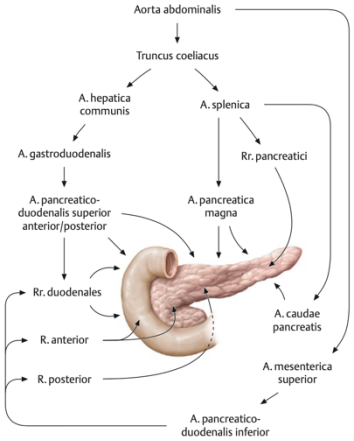

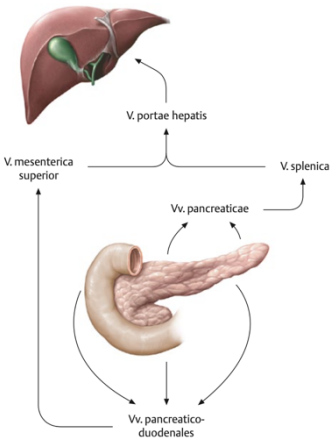

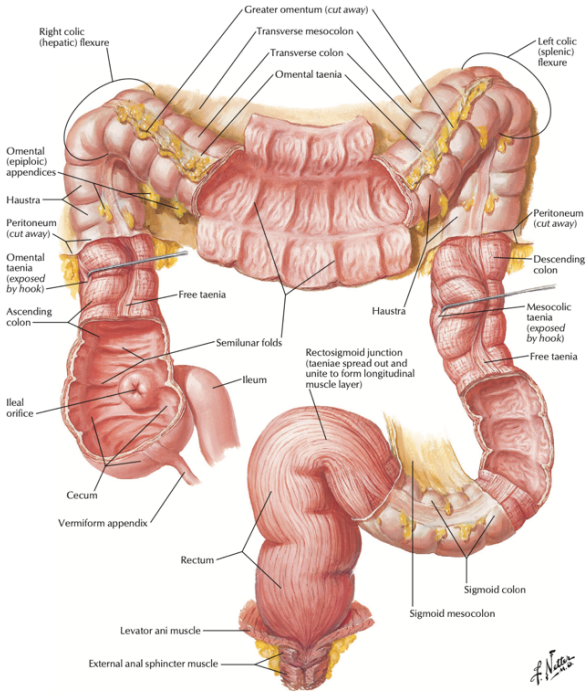

194. INTESTINUM CRASSUM

– poslední úsek trávicí trubice, postupným vstřebáváním vody se zahušťují nestravitelné zbytky přijaté potravy
– střevní mikroflora
– délka 1,5 m, 6 - 8 cm šířka
– **intestinum caecum, colon** (ascendens, travsersum, descendens, sigmoideum), **rectum**
– **taeniae coli - taenia mesocolica** (v místě úponu mesocolon transversum), **taenia omentalis** (v místě srůstu střeva a omentum majus), **taenia libera** (volná)
– všechny tři taeniae se spojují v místě odstupu appendix vermiformis, při appendectomii se takto dá vyhledat
– v oblasti colon sigmoideum se rozšiřují a na rectum již přechází souvislá podélná svalovina, taeniae vymizí
– **haustra coli** - výdutě
– **plicae semilunares** - na vnitřní straně, odpovídají vnějším zářezům

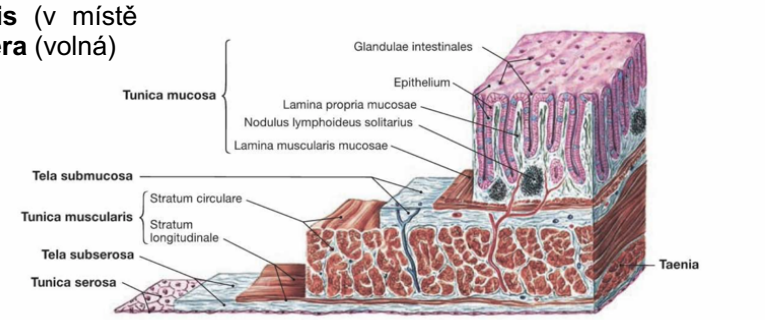

– haustra i plicae semilunares vznikají momentální činností svaloviny střeva, nejsou to stabilní útvary
– **appendices epiploicae** - lalůčkovité přívěsky visc. peritonea
– sliznice - nejsou zde klky, jednovrstevný cylindrický epitel, gll. intestinales, Lieberkühnovy krypty, folliculi lymphatici, lamina muscularis mucosae
– svalová vrstva - v některých místech vytváří svěrače (v oblastech flexur např.), povrchová vrstva je uspořádána do taenií
– střevo kryto serosou (visc. peritoneum) v rozsahu colon transversum, colon sigmoideum a appendix verm. = intraperitoneální části, zbytek střeva je sekundárně retroperitoneálně = kryto adventicií
– **colon ascendens** - je retroperitoneálně, naléhá na m. iliacus a m. quadratus lumborum a na dolní část pravé ledviny
– **flexura coli dextra** (hepatica) - naléhá zespodu na viscerální plochu jater a žlučník, zezadu na pravou ledvinu

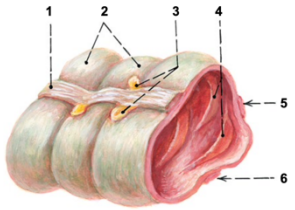

Obr. 70. CHARAKTERISTICKÉ ZNAKY TLUSTÉHO STŘEVA
1 taenia (taenia omentalis)
2 haustra
3 appendices epiploicae
4 plicae semilunares
5 taenia mesocolica
6 taenia libera

- **colon transversum** - intraperitoneální část, je zavěšen na mesocolon transversum, je v kontaktu s játry, žlučníkem, žaludkem a slezinou, přední stěnu od břišní stěny odděluje omentum majus
- **mesocolon transversum** se upíná do čáry mezi pravou a levou ledvinou (proto jde zešikma, pravá je níž), kříží pars desc. duodeni, pancreas
- **flexura coli sinistra** (lienalis) - **lig. phrenicocolicum** (na něm leží dolní pól sleziny)
- **lig. gastrocolicum** - mezi curvatura major ventriculi a taenia omentalis coli transversi
- mesocolon transversum a lig. gastrocolicum představují chirurgickou přístupovou cestu do bursa omentalis, k pankreatu např.
- **colon descendens** - opět retroperitoneálně, do levé kyčelní jámy, postupně se zužuje

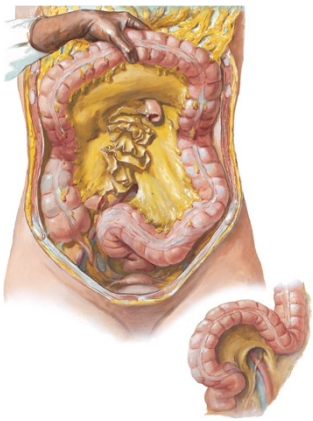

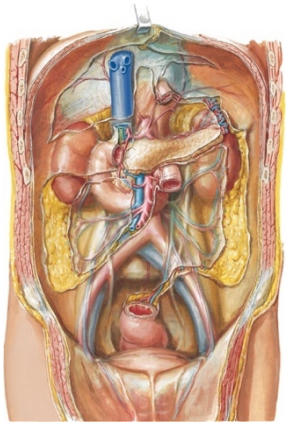

- **colon sigmoideum** - intraperitoneálně, začíná v levé kyčelní jámě ve výši crista iliaca, klade se před vasa iliaca communia sinistra, vasa testicularisa/ovarica sin. a ureter sin.
- **mesocolon sigmoideum / mesosigmoideum** - pod ním **recessus intersigmoideus**

- **tepny:** a. mesenterica sup. po flexura coli sinistra, a. mesenterica inf. od flexury, v oblasti flexury větve obou tepen anastomozují = **anastomosis magna Halleri**
- **žíly:** přítoky v. portae
- **lymfa:** nll. colici, nll. intestinales
- **inervace:** parasympatikus cestou nn. vagi po flexura coli sin., ze sakrálního parasympatiku od flexury dál, sympatikus - plexus coeliacus

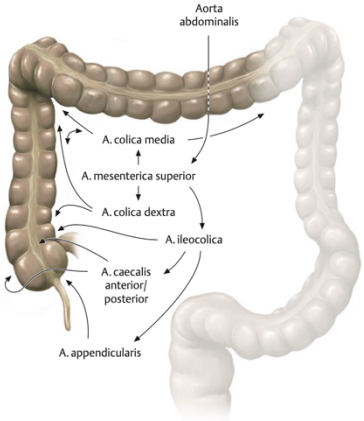

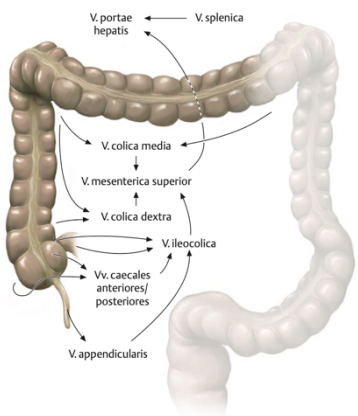

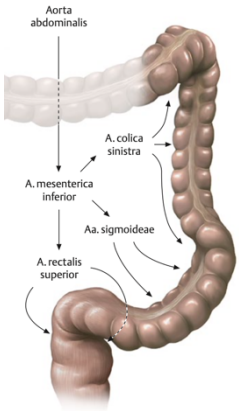

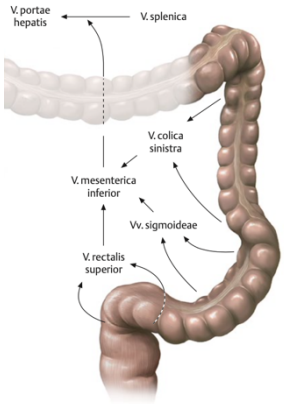

195. INTESTINUM CAECUM

- **ostium ileocaecale - valva ileocaecalis, labium superius et inferius**
- délka 7 cm, šířka 6 - 7 cm
- horní část srůstá s peritoneem (retroperitoneálně), dolní část je většinou intraperitoneálně, čímž zezadu vzniká **recessus retrocaecalis**
- pokud je celé slepé střevo intraperitoneálně (**caecum liberum**) je zavěšeno na peritoneální řase **mesocaecum**
- **appendix vermiformis** - délka 0,5 až 50 cm!
- odstup - **ostium appendicis vermiformis, valva appendicis vermiformis**
- **mesoappendix** (mesenteriolum appendicis) - v něm a. et v. appendicularis

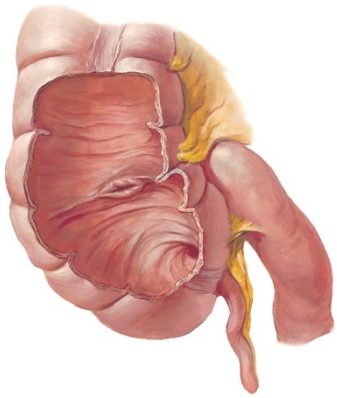

– individuální umístění - nejčastěji **positio pelvina** (v kontaktu s pravým ovariem - lig. appendiculoovaricum)
– **positio retrocaecalis, ileocaecalis, laterocaecalis, subcaecalis, praecaecalis** atd.
– projekce odstupu na tzv. **Monroovu čáru** - spojnice pupku a SIAS dex. (mezi laterální a střední třetinou) - **MacBurneyův bod** (místo palpační bolestivosti), současně se sem promítá ureterální bod (křížení ureter dex. a vasa iliaca communia dextra)
– projekce při positio pelvina - **Lanzův bod** - linea bispinalis (třetina délky od SIAS dex.)
– je zde nápadně vyvinuta lymfatická složka - **tonsilla abdominalis**

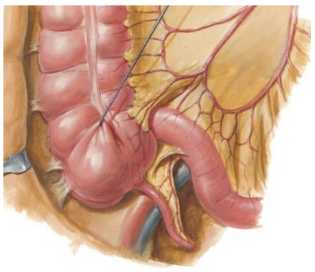

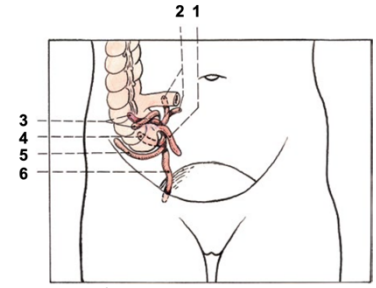

Obr. 75. TYPICKÉ POLOHY APENDIXU; schema
1 positio subcaecalis
2 positio ileocaecalis
3 positio precaecalis
4 positio retrocaecalis
5 positio laterocaecalis
6 positio pelvina
(u ileocaekální a precaekální posice jsou znázorněny různé možné směry konce apendixu)

196. RECTUM

– navazuje na colon sigmoideum ve výši S2-3, sestupuje kaudálním směrem na povrch v řitní rýze (**crena ani**) jako řitní otvor (**anus**)
– hranice colon sigmoideum a recta je konec mesosigmoidea
– **ampulla recti, canalis analis**
– **ampulla recti** - nad diphragma pelvis v konkavitě os sacrum - **flexura sacralis**
– ve frontální rovině se vyklenuje v kraniálním úseku doprava, uprostřed doleva, dole opět doprava
– v uvedených zakřiveních jsou **plicae transversae recti** (pruhy hladké svaloviny)
– plica transversa recti dextra (= media) - **Kohlrauschova řasa** (hranice, kam dosahuje viscerální peritoneum)
– **canalis analis** - přechod z ampully je kolem os coccygis - **flexura perinealis**
– **linea anorectalis** - povrchová hranice mezi canalis analis a ampulla recti (nehledat na dutinové straně)
– **columnae anales** - uspořádání sliznice v canalis analis, podložené žilními pleteněmi a pruhy svaloviny
– **sinus anales** - rýhy mezi jednotlivými řasami, uzavřené příčně orientovanými **valvulae anales**, na ně navazuje pás sliznice **- pecten analis**
– v sinus anales bývají rektální paraziti
– **linea anocutanea** - kaudální ohraničení pecten analis
– **zona haemorrhoidalis** - **plexus venosus rectalis**, m. sphincter ani internus

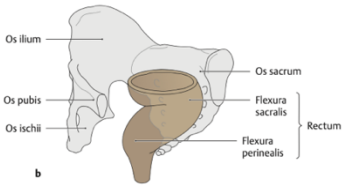

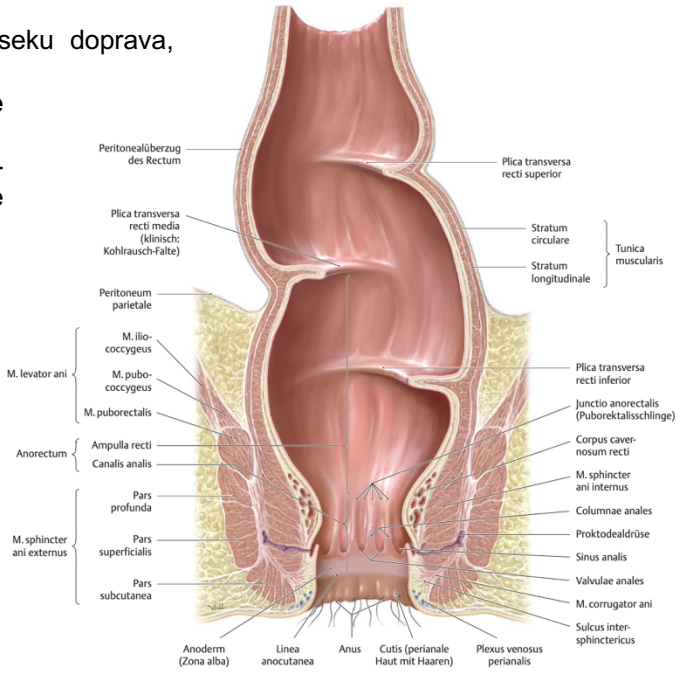

– **tepny:** a. rectalis sup. (a. mesenterica inf.), a. rectalis media (a. iliaca interna), a. rectalis inf. (a. pudenda interna)
– **žíly:** portokaválním anastómoza (podstata hemoroidů): v. rectalis sup. (v. mesenterica inf. - vena portae), v. rectalis media et inferior (stejně jako tepny, vena iliaca interna - communis - vena cava inf.)
– **lymfa:** nll. iliaci int., sacrales, pararectales
– **inervace:** plexus rectalis, sakrální parasympatikus, plexus pelvicus (symp.)

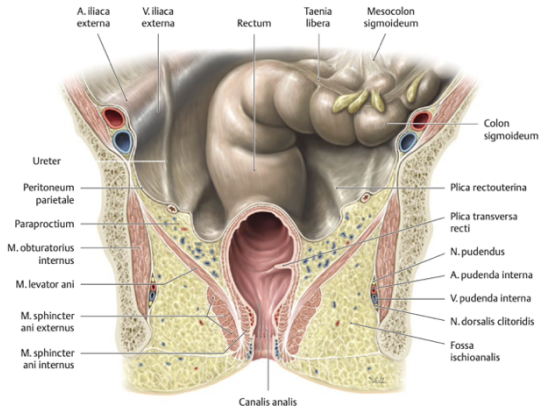

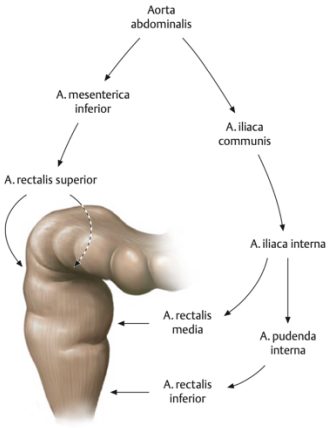

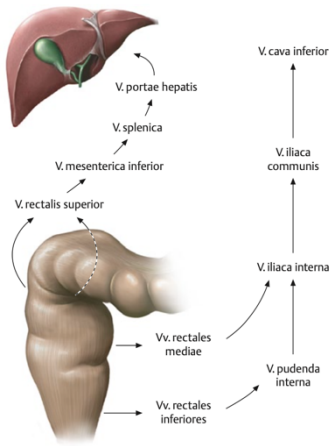

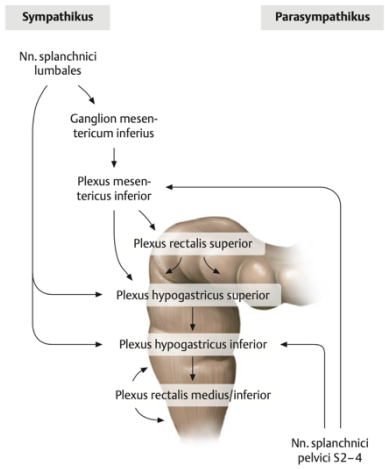

197. JÁTRA

ZEVNÍ POPIS, SYNTOPIE

- největší žláza lidského těla (cca 1,5 kg)
- nacházejí se v supramesocolickém oddílu peritoneální dutiny napravo
- horní facies diaphragmatica (obrácená k bránici) a dolní facies visceralis (v kontaktu s okolními orgány)
- **facies diaphragmatica hepatis**
- 2 části: pars superior, pars anterior
- na přední stěně probíhá **lig. falciforme hepatis**, v jeho dolním okraji poté **lig. teres hepatis** (obliterovaná vena umbilicalis - viz fetální oběh)
- lig. falciforme hepatis se dále rozebíhá na **lig. triangulare** (dx., sin.) – ta mezi sebou svírají plochu, která není krytá peritoneem (pouze adventicie) – **area nuda** (pars affixa)
- levý lalok vybíhá ve appendix fibrosa hepatis - vazivový cíp
- facies diaphragmatica přechází ve facies visceralis ostrou hranou – **margo inferior**
- **facies visceralis hepatis**
- **fissura sagittalis sinistra** - odděluje lobus dexter a sinister, je tvořena 2 jámami
- **fissura ligamenti teretis** - leží v ní lig. teres hepatis
- **fissura ligamenti venosi** - obsahuje **lig. venosum** (obliterovaný ductus venosus)
- **fissura sagittalis dextra** - spolu s porta hepatis oddělují **lobus quadratus a lobus caudatus**
- **fossa vesicae biliaris**
- **sulcus v. cavae inf.** - z ní se do jater otevírají 3 vv. hepaticae
- **porta hepatis** (jaterní branka) - příčné raménko „H“, vstupuje do ní v. portae, a. hepatica propria (s nervovým plexus hepaticus), vystupuje odtud ductus hepaticus communis

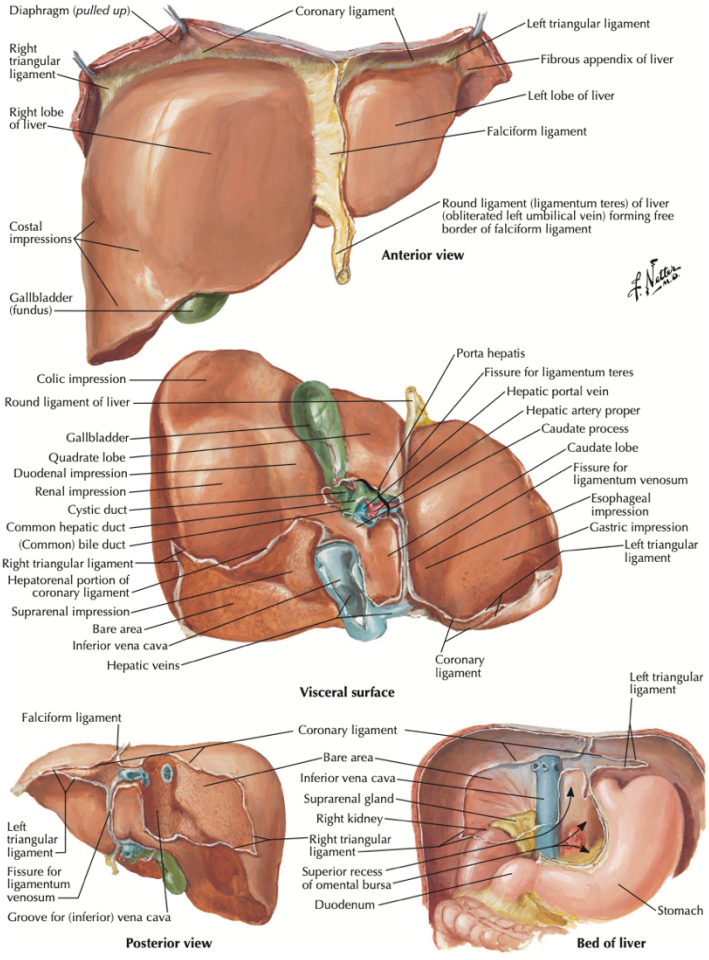

- úspořádání útvarů v lig. hepatoduodenale - v. portae vepředu, a. hepatica propria vlevo vzadu, ductus hepaticus communis vpravo vzadu
- otisky orgánů: impressio cardiaca, impressio colica, impressio renalis et suprarenalis, impressio duodenalis, impressio gastrica, impressio oesophagea

198. JÁTRA
NUTRITIVNÍ KREVNÍ OBĚH

- **a. hepatica propria** - vyživuje především stěny žlučových cest
- pro fajnšmekry - na nutritivním zásobením se částečně podílí i vena portae, protože je v ní ještě pořád poměrně hodně kyslíku (tenkostěnné orgány GITu ho moc nespotřebují, GIT je bohatě prokrven kvůli trávení, nikoliv kvůli vysoké spotřebě kyslíku), proto je a. hepatica propria poměrně tenká vzhledem k hmotě a metabolické aktivitě jater
- po vstupu do jater se větví na aa. lobares pro jaterní laloky, dále na aa. segmentales pro jednotlivé segmenty, z nich pokračují aa. interlobulares a z nich aa. circumlobulares, odtud už pak vznikají samotné jaterní sinusoidy (viz dále), jaterní sinusoidy se pak slévají do v. centralis
- stejné názvy pak mají i větve v. portae a větvení žlučových cest - např. vv. interlobulares, ductus bilifer interlobularis...
- podrobněji viz Čihák 2 a histologie, je to dost random

- základní histologie pro pochopení (můžou se na to zeptat):
- trámce hepatocytů (jaterní buňky) jsou hexaedricky uspořádány v tzv. lobulus venae centralis (základní morfologická jednotka jater)
- vena centralis přijímá ze všech stran krev z tzv. jaterních sinusoid, do kterých se vlévá krev cestou větví v. portae a a. hepatica propria

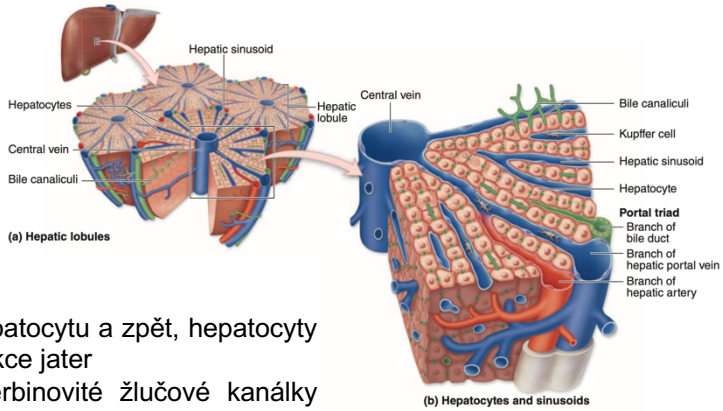

- látky z krve v sinusoidách přechází do hepatocytu a zpět, hepatocyty vykonávají všechny různé biochemické funkce jater
- mezi jednotlivými hepatocyty vznikají štěrbinovité žlučové kanálky (canaliculi biliferi), nemají svou stěnu, ohraničení tvoří pouze hepatocyty, cestou žlučových kanálků vylučují játra produkty metabolismu do žluči a tím pak do stolice (část se ještě vrací přes vena portae zpět do jater - enterohepatální oběh)
- portobiliární prostor - a. interlobularis (větev a. hepatica propria), v. interlobularis (z v. portae) a ductus bilifer interlobularis - dohromady **trias hepatica**

199. JÁTRA
FUNKČNÍ KREVNÍ OBĚH

- **v. portae** - přivádí do jater krev z nepárových orgánů břišní dutiny (trávicí trubice od žaludku po orální část konečníku, slezina, pankreas) do jater (játra jsou ústřední orgán metabolismu, proto je potřeba do nich dostat všechny látky vstřebané v GITu a ze sleziny, kde probíhá destrukce erytrocytů)

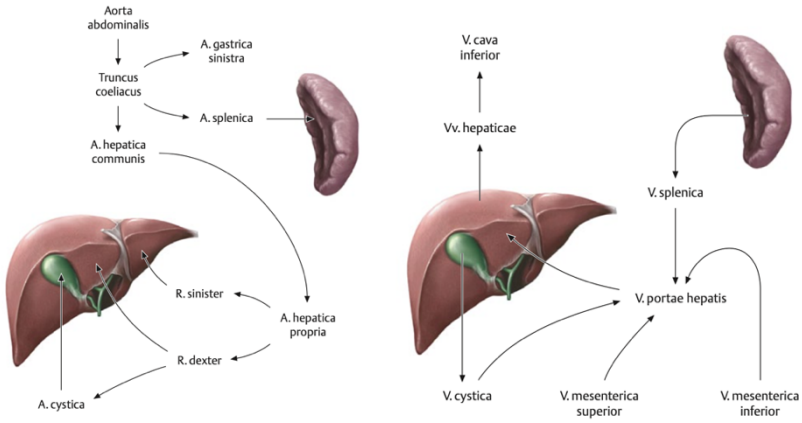

- k játrům se dostává v lig. hepatoduodenale
- podstata portálního oběhu - z veny se vytvoří kapilární síť (sinusoidy jsou typ kapilár) a z ní opět vena (obvykle bývají arterie - kapiláry - veny), nachází se např. i v hypofýze
- větve se dostávají do jednotlivých lalůčků a směřují do sinusoid
- zpracovaná krev se ze sinusoid sbírá do **v. centralis**
- vv. centrales se postupně spojují do **vv. hepaticae**, které ústí do vena cava inferior

200. JÁTRA
VÝVODNÉ CESTY ŽLUČOVÉ

- **intrahepatální žlučové cesty:**
- odpadní látky jsou ze sinusoid odváděny do **canaliculi biliferi,** ty se spojují do intralobulárních žlučovodů, které pokračují jako **ductuli biliferi,** ty navazují na interlobulární žlučovody - **ductus biliferi interlobulares**

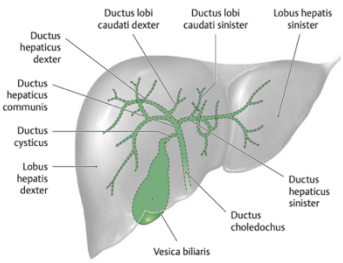

- jejich spojením vznikají segmentální žlučovody - játra jsou rozdělena na segementy 1-8
- spojují se do dvou vývodů - **ductus hepaticus dexter et sinister**

- **extrahepatální žlučové cesty:**
- v **porta hepatis** (nebo těsně pod ní) se spojují ductus hepatici do **ductus hepaticus communis**, ten probíhá v ligamentum hepatoduodenale
- cca 4 cm pod porta hepatis se spojuje s **ductus cysticus** a jako **ductus choledochus** pokračuje k descendentní části duodena
- ductus choledochus probíhá v **lig. hepatoduodenale** vpravo od a. hepatica propria a před v. portae
- kaudálně se klade mezi caput pancreatis a duodenum kam se otvírá spolu s **ductus pancreaticus major** (společně **ampulla hepatopancreatica**) do **papilla duodeni major**
- **m. sphincter ampullae hepatopancreaticae** (Oddiho svěrač) - u této přepážky se žluč hromadí a po naplnění přetéká do žlučníku

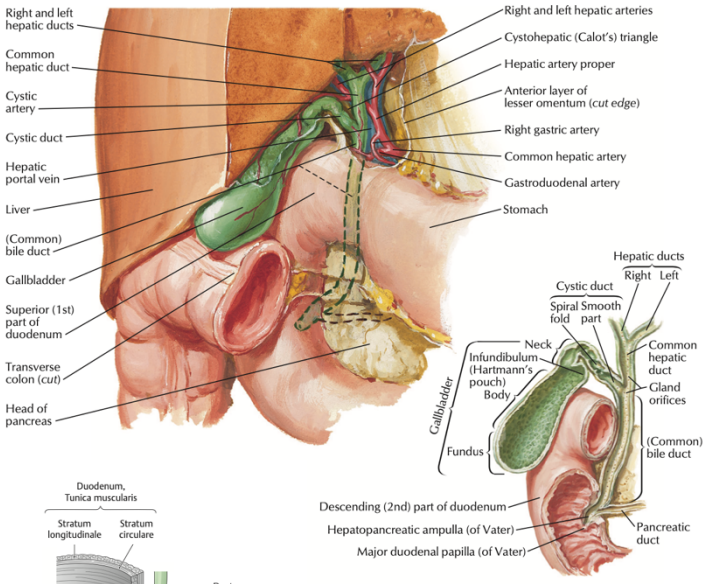

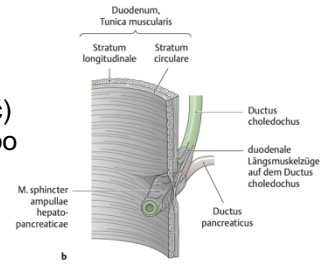

201. ŽLUČNÍK

- slepý vak, dlouhý 10 cm, objem 50 ml
- **fundus** - slepě uzavřená část, dotýká se přední břišní stěny v průsečíku pravé medioklavikulární čáry a 9. žeberní chrupavky - Murphyho bod
- **collum** - zužená část, směřuje dozadu k porta hepatis a navazuje na ductus cysticus
- **corpus** - ve fossa vesicae biliaris hepatis
- **infundibulum** - přechod mezi krčkem a tělem
- **ductus cysticus** - v něm **plica spiralis**, která umožňuje tok žluči oběma směry, je však překážkou pro průchod žlučových kamenů

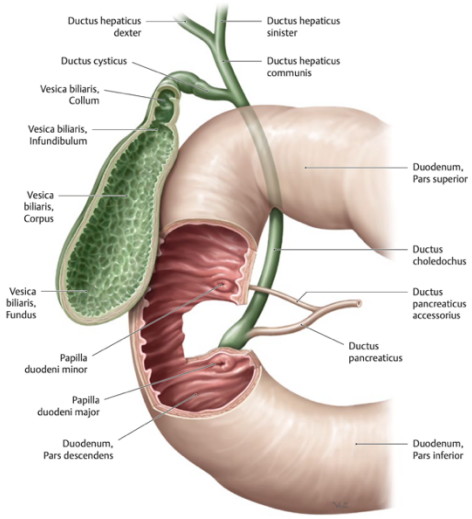

202. PANCREAS

- laločnatá žláza, uložena retroperitoneálně za žaludkem
- **caput pancreatis** - v konkavitě duodena, před tělem L2
- za caput pancreatis vzniká v. portae, leží zde v. cava inf. a aorta abdominalis, konečné úseky vasa renalia dex. a crus dex. diaphragmatis
- pancreas od uvedených struktur odděluje **Treitzova retropancreatická membrána**

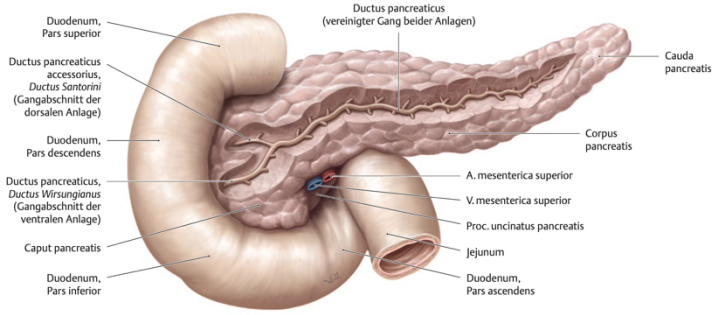

- **corpus pancreatis**
- předěl mezi hlavou a tělem pankreatu tvoří rýha pro a. gastroduodenalis
- **incisura pancreatis** - kmeny vasa mesenterica superiora
- **processus uncinatus**
- **tuber omentale** - přes peritoneum se vyklenuje na zadní stěnu žaludku
- facies anterior, facies posterior, margo superior, margo inferior
- při horním okraji a. et v. lienalis
- **cauda pancreatis** - zužená konečná část směřující doleva ke slezině
- v **lig. pancreaticolienale** probíhají a. et v. lienalis do sleziny

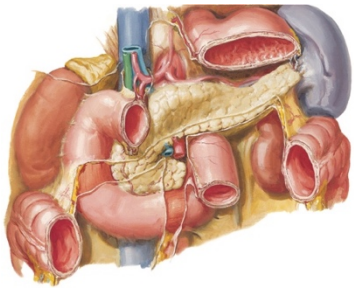

- **ductus pancreaticus major** - do ampulla hepatopancreatica
- Oddiho svěrač - souhrnně **m. sphincter ampullae hepatopancreaticae**, dvě oddělené části - **m. sphincter ductus choledochi, m. sphincter ductus pancreatici**
- **ductus pancreaticus accessorius** - papilla duodeni minor
- nádory hlavy pankreatu mohou tlačit na žlučovod (žloutenka), na v. portae (ascites) nebo na žaludek (obstrukce pyloru)
- **tepny:** a. lienalis, aa. pancreaticoduodenales
- **žíly:** v. lienalis, v. mesenterica sup. - v. portae

- <u>funkce pankreatu</u> - exokrinní (produkce trávicích enzymů především pro trávení lipidů a proteinů), endokrinní (produkce hormonů - inzulin, glukagon atd.)

203. NASUS EXTERNUS

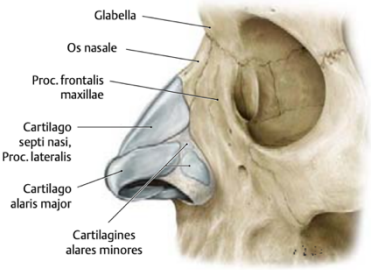

- **radix nasi, dorsum nasi, apex nasi**
- **nares** - nosní dírky, odděluje je **pars membranacea septi nasi**
- **alae nasi**
- **sulcus nasolabialis** - odděluje nos a tvář
- **apertura piriformis** - kostěný otvor do nosí dutiny
- **cartilago septi nasi** - chrupavčitá část nosního septa, zadní okraj se vkládá mezi pars perpendicularis ossis ethmoidalis a vomer, mezi ně vybíhá dlouhý **processus posterior**

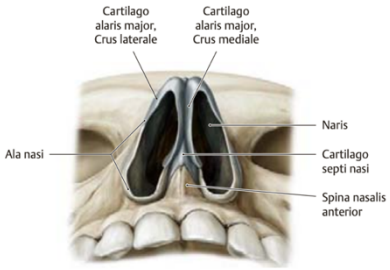

- **sutura internasalis** - mezi ossa nasalia
- **cartilago nasi lateralis** - laterokaudální okraj navazuje na cart. alaris major
- **cartilago alaris major** - crus mediale, crus laterale
- **cartilagines alares minores**
- **cartilagines nasales accessoriae**
- **cartilago vomeronasalis** - přikládá se k septu za spina nasalis anterior v místě zbytku organon vomeronasale

204. VESTIBULUM NASI

- dutina nosní se dělí na vestibulum nasi a cavitas nasi propria
- vestibulum je vstupním oddílem dutiny nosní v oblasti nares, kraniálně končí na úrovni cart. nasi lateralis
- podmiňuje zřetelnou hranu **- limen nasi**
- ve vestibulu není sliznice, je zde kůže
- vyrůstají odtud silné chlupy - **vibrissae**, ty fungují jako mechanický filtr
- dopředu k apex nasi vybíhá **recessus apicis nasi**

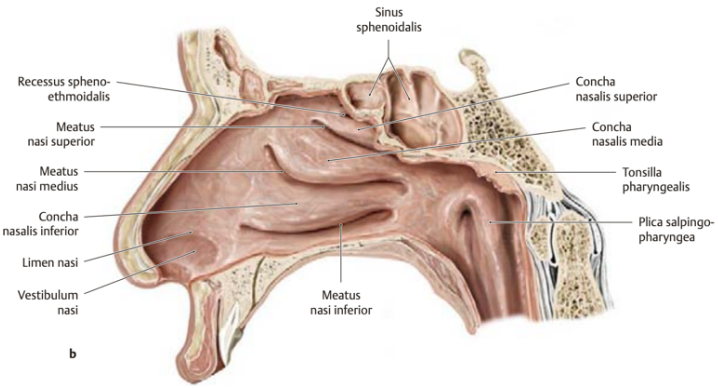

205. CAVITAS NASI PROPRIA

- mediální stěna - **septum nasi** (pars membranacea, pars cartilaginea, pars ossea)
- laterální stěna - conchae nasi, tři nosní průchody
- **meatus nasi inferior** - pod concha nasalis inferior, vyúsťuje sem ductus nasolacrimalis, krytý plica ductus nasolacrimalis
- v pokračování dolního průchodu je v nasopharyngu ostium pharyngeum tubae auditivae
- **meatus nasi medius** - mezi concha nasalis media a concha nasalis inferior, otevírá se sem hiatus semilunaris - sinus maxillaris, sinus frontalis, sinus ethmoidales anteriores, sinus ethmoidales mediae

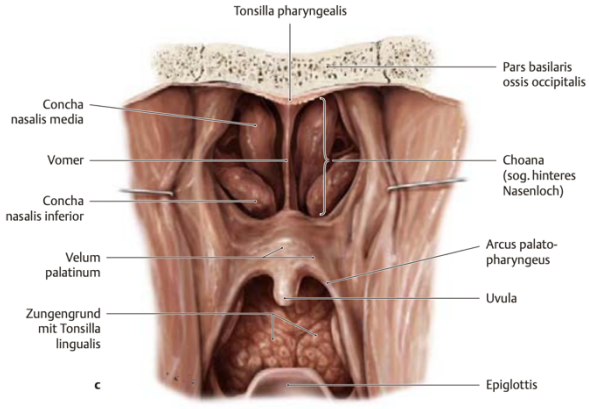

- **meatus nasi superior** - nad concha nasalis media, ústí sem sinus ethmoidales post. a sinus sphenoidalis (recessus sphenoethmoidalis)
- **meatus nasi communis** - mezi mediálními okraji skořep a septem
- **meatus nasopharyngeus** - za zadním okrajem skořep
- strop: cartilago nasi lateralis, os nasale, pars nasalis ossis frontalis, lamina cribrosa ossis ethmoidalis, corpus ossis sphenoidalis
- dno: maxilla, os palatinum - canalis incisivus
- zadní stěna - choanae (komunikace s nasopharyngem
- **sliznice** se dělí na:
  - **regio respiratoria** - většina dutiny nosní, četné pleteně na skořepách (**plexus cavernosi concharum**), sliznice je křehká a často krvácí - **locus haemorrhagicus Kiesselbachi**
  - **regio olfactoria** - v oblasti stropu a přilehlých částí mediální a laterální stěny, zde jsou smyslové buňky čichového čidla

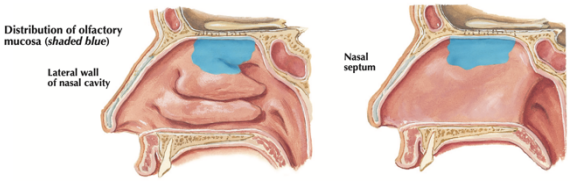

206. LARYNX
CHRUPAVKY LARYNGU

- larynx je první oddíl dolních dýchacích cest
- tvar trojbokého jehlanu, kraniálně navazuje na pars laryngea pharyngis, kaudálně přechází do trachey
- na krku podmiňuje prominentia laryngea (výraznější u mužů)
- larynx visí na jazylce - membrana thyrohyoidea
- u dospělého v rozsahu C4-6, u novorozenců C2-4

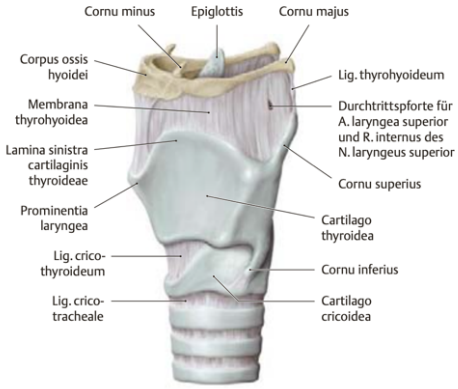

- **cartilago thyroidea**
- lamina dextra et sinistra, vepředu spoj - prominentia laryngea
- incisura thyroidea superior et inferior
- cornua superiora - ligg. thyrohyoidea lateralia
- cornua inferiora - facies articularis crocoidea
- linea obliqua - úpon m. thyrohyoideus, m. sternothyroideus, na okrajích tuberculum thyroideum sup. et inf.
- foramen thyroideum - variabilní otvor pro n. laryngeus superior, může prorážet membrana thyrohyoidea

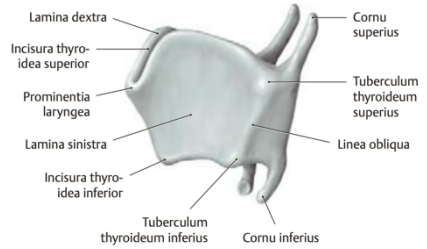

- **cartilago cricoidea**
- tvar pečetního prstenu - širší dorzální část lamina, ventrálně arcus
- facies articularis arytenoidea
- facies articularis thyroidea



- **cartilago arytenoidea**
- trojboký jehlan - apex
- basis - facies articularis cricoidea
- processus vocalis (ventrálně) - ligg. vocalia
- proc. muscularis (dorzolaterálně) - m. cricoarytenoideus lat., m. cricoarytenoideus post.
- facies anterolateralis - colliculus, crista arcuata, fossa triangularis (před cristou), fovea oblonga (pod cristou, odstup m. thyroarytenoideus)
- facies medialis, facies posterior - začátek m. arytenoideus

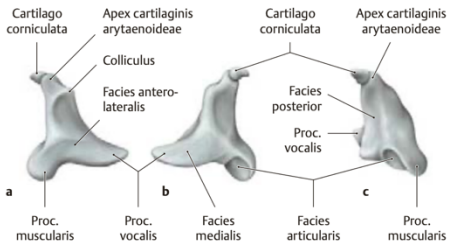

- **cartilago epiglottica**
- elastická chrupavka
- petiolus epiglottidis
- lamina epiglottidis

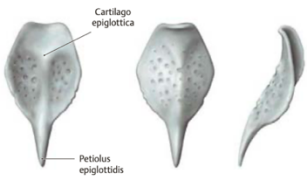

- další drobné chrupavky: cart. corniculata (na apex cartilaginis arytenoideae), cart. cuneiformis (v plica aryepiglottica), cart. triticea / sesamoidea (v. lig. thyrohyoideum lat.)

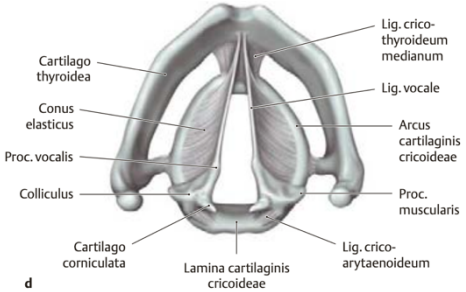

207. LARYNX

SPOJE LARYNGU

- **art. cricoarytenoidea**
  - facies articularis arytenoidea cartilaginis cricoideae + facies articularis cricoidea cartilaginis arytenoideae
  - lig. cricoarytenoideum posterius
  - rotační a posuvné pohyby - addukce a abdukce ligg. vocalia
- **art. cricothyroidea**
  - facies articularis cricoidea cartilaginis thyroideae + facies articularis thyroidea cartilaginis cricoideae
  - kývavé pohyby dopředu a dozadu

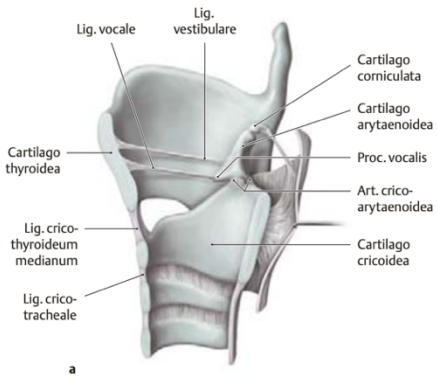

- membrana thyrohyoidea (bursa hyoidea) - lig. thyroideum medianum, ligg. thyroidea lateralia
- **conus elasticus** - mezi arcus cartilaginis cricoideae a ligg. vocalia, lig. vocale je zesílený horní okraj (mezi processus vocalis a cartilago thyroidea), podmiňuje plica vocalis
- mezi dolním okrajem cart. thyroidea a arcus cartilaginis cricoideae je pars libera coni elastici = lig. cricothyroideum = lig. conicum - koniotomie
- **membrana quadrangularis** - mezi laterálním okrajem epiglottis a anterolaterální plochou cartilago arytenoidea, kaudální volný okraj = lig. vestibulare
- lig. thyroepiglotticum - upevňuje petiolus cartilaginis epiglotticae ke cartilago thyroidea
- lig. hyoepiglotticum - spatium praeepiglotticum
- lig. cricotracheale - k 1. tracheální chrupavce

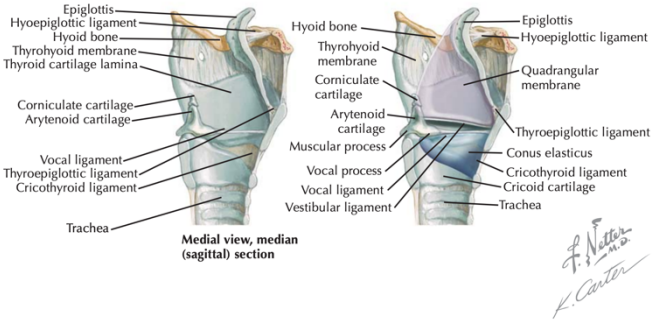

208. LARYNX

SVALY LARYNGU

svaly ovládající epiglottis

- **m. thyroepiglotticus** - táhne epiglottis dopředu a otevírá aditus laryngis (n. laryngeus inf. - n. vagus)
- **m. aryepiglotticus** - plica aryepiglottica, uzavírá aditus laryngus (n. laryngeus inf. - n. vagus)

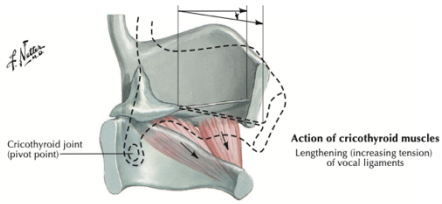

hlasivkové adduktory a abduktory

- fonační x respirační postavení hlasivek
- pohyb v art. cricoarytenoidea
- **m. cricoarytenoideus post.** (m. posticus) - zadní plocha lamina cartilaginis cricoideae, processus muscularis cart. arytenoideae, abduktor - táhne processus musculares k sobě, tím pádem processus vocales od sebe
- **m. cricoarytenoideus lat.** - arcus cart. cricoideae, proc. muscularis, adduktor, táhne processus musculares od sebe, tím pádem processus vocales k sobě
- **m. arytenoideus** (transversus et obliquus) - spojuje obě cartilagines arytenoideae, nejsilnější adduktor

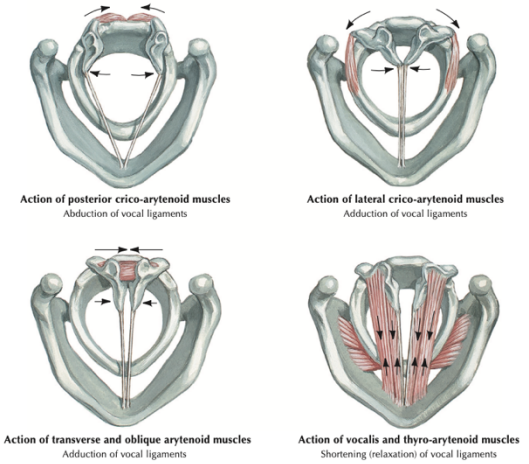

hlasivkové tensory a extensory

- pohyb v art. cricothyroidea
- **m. cricothyroideus** - od arcus c. cric. na vnitřní stranu lamina c. thyr., táhne cartilago thyroidea dopředu, tím napíná ligg. vocalia
- **m. thyroarytenoideus** - od vnitřní plochy lamina c. thyr. na processus vocalis a fovea oblonga c. aryt., kontrakcí uvolňuje ligg. vocalia, táhne c. thyr. dozadu
- **m. vocalis** - mediální snopce se upínají do ligg. vocalia

inervace: všechny z n. laryngeus inferior (konečný úsek n. laryngeus recurrens), kromě m. cricothyroideus - n. laryngeus superior

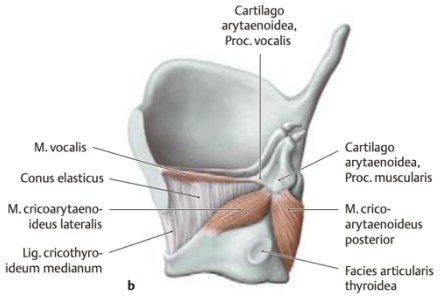

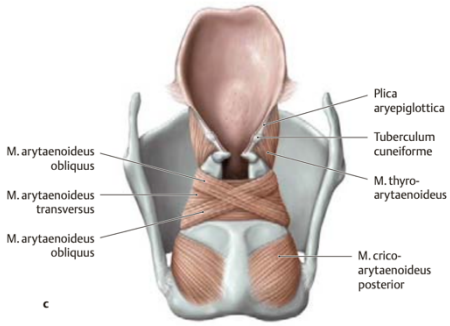

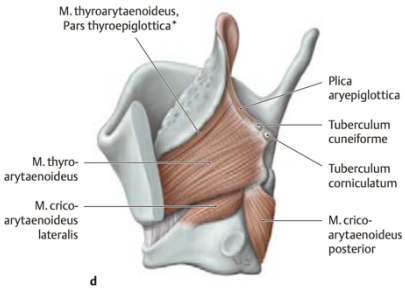

209. LARYNX

CAVITAS LARYNGIS

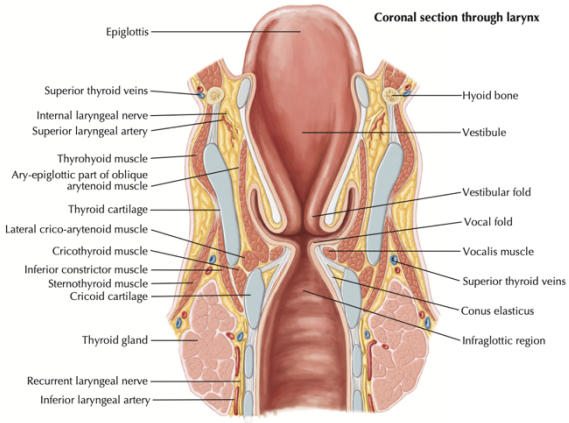

- navazuje na pars laryngea pharyngis otvorem **aditus laryngis** (epiglottis, plicae aryepiglotticae, tuberculum corniculatum, tuberculum cuneiforme, plica seu incisura interarytenoidea)
- má tvar přesýpacích hodin
- kraniální oddíl - **vestibulum laryngis** se kaudálně zužuje do prostředního oddílu **- glottis**
- vestibulum končí u sagitálně orientovaných nepravých hlasových vazů - **ligg. vestibularia seu ventricularia** (kaudální okraj lamina quadrangularis) - podmiňují **plicae vestibulares seu ventriculares**
- ligg. vestibularia ohraničují **rima vestibuli**
- **glottis** je ohraničena kraniálně pomocí ligg. vestibularia a kaudálně pravé hlasové vazy - **ligg. vocalia** (horní okraj conus elasticus), ty podmiňují **plicae vocales**
- ligg. vocalia ohraničují **rima glottidis**
- mezi plicae vestibulares a plicae vocales se vyklenují laterálně **ventriculi laryngis**
- ventriculus může být různě daleko směrem dopředu - **sacculus laryngis** (slouží jako rezonanční dutina pro zesilování hlasu - rozvinut především u malých dětí, zahraničních studentů na LF a u opic)

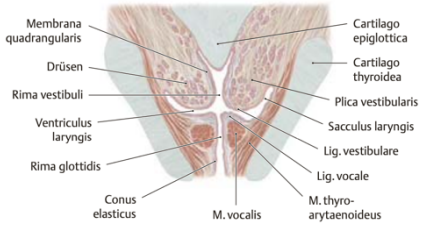

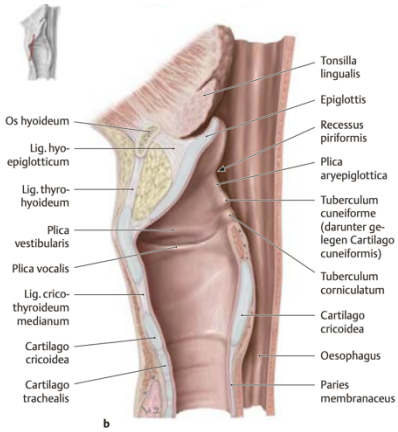

- kaudální oddíl - **cavum infraglotticum** se opět rozšiřuje, na úrovni dolního okraje cartilago cricoidea přechází plynule do trachey

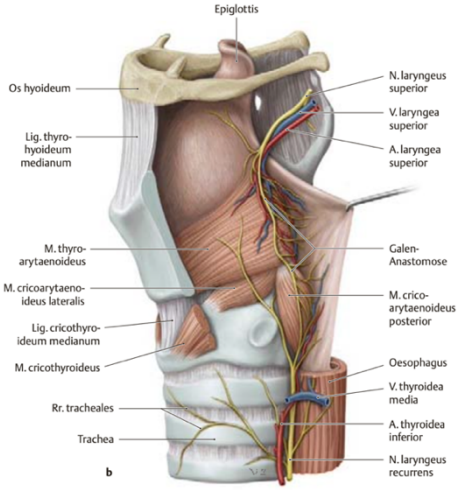

- poloha hrtanu je závislá na činnosti infrahyoidních svalů (m. thyrohyoideus, m. sternothyroideus)
- na přední stranu se přikládají infrahyoidní svaly kryté pomocí lamina media seu praetrachealis fasciae cervicis
- laterálně od hrtanu jsou laloky štítné žlázy, dorzálněji a. carotis communis, v. jugularis int., n. vagus
- po stranách laryngu se vyklenuje **recessus piriformis** (plica nervi laryngei superioris) - viz laryngopharynx
- **tepny:** a. laryngea superior (a. carotis ext.), a. laryngea inferior (a. subclavia) - mezi aa. laryngeae superiores je anastomóza (r. cricothyroideus), která může být poraněna při koniotomii
- **žíly:** plexus thyroideus - v. jugularis int., v. brachiocephalica
- **nervy:** n. vagus - n. laryngeus superior et inferior (resp. recurrens) - Galenova anastomóza

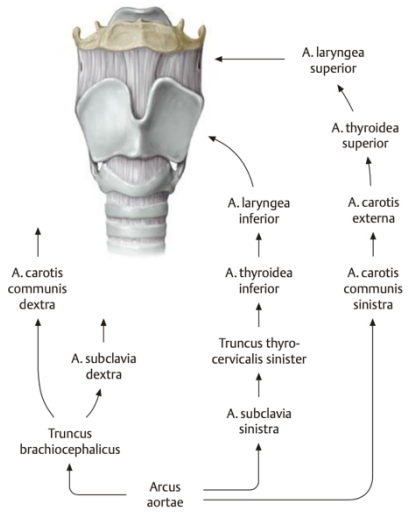

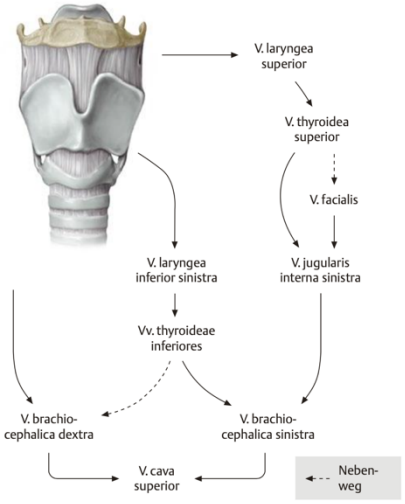

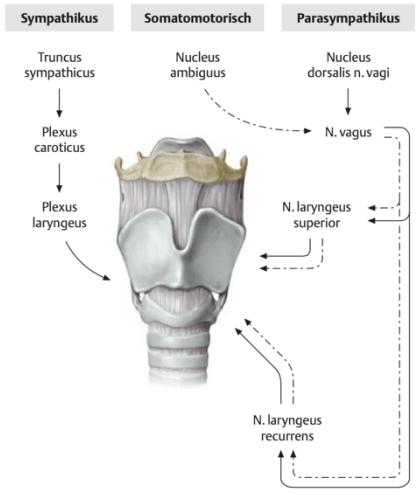

LARYNGOSKOPICKÝ OBRAZ

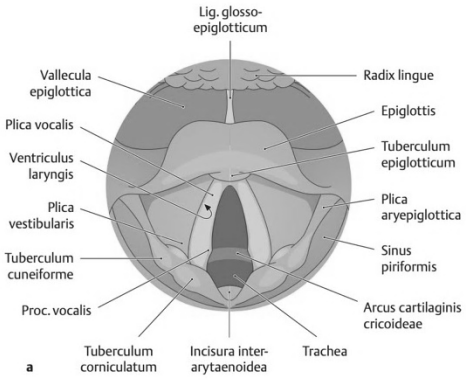

A při tvorbě hlasu
B při klidovém dýchání a při šepotu
C při středně intenzivním dýchání
D při usilovném dýchání

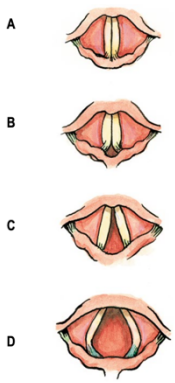

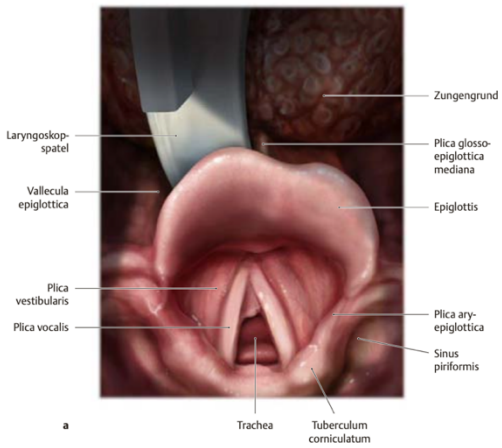

HYPOPHARYNX, ADITUS LARYNGIS

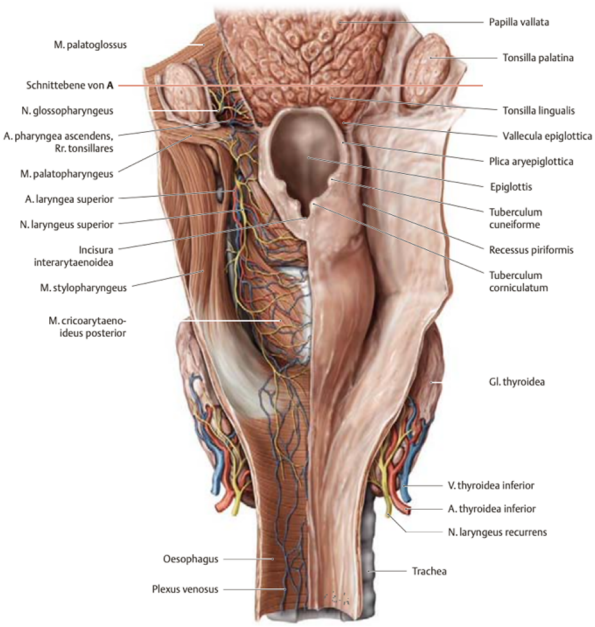

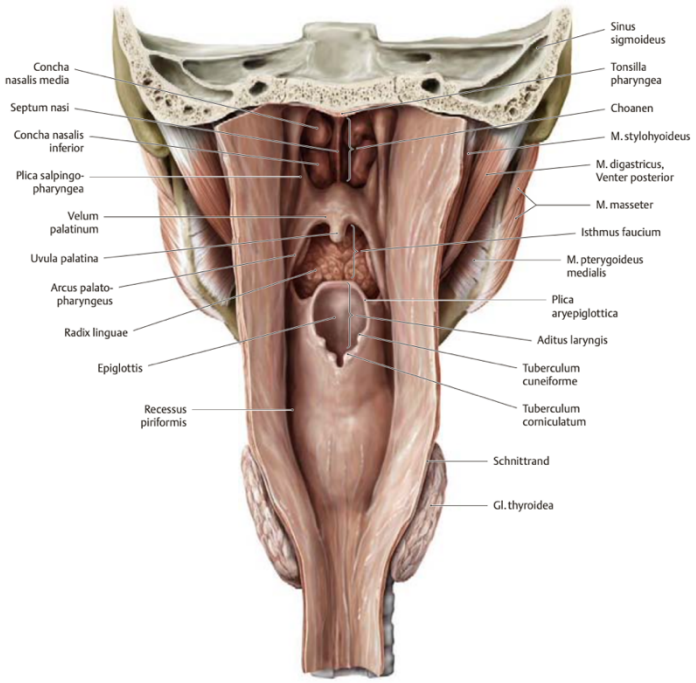

210. TRACHEA, BRONCHI

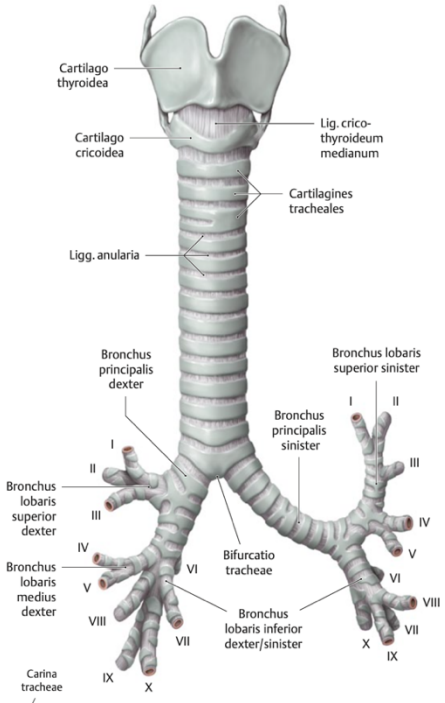

- **cartilagines tracheales** - 15-20 hyalinních chrupavek podkovovitého tvaru, které jsou navzájem spojeny vrstvou vaziva - **ligg. anularia**
- v zadní části chrupavky chybí - **paries membranaceus** - je zde vazivo a hladká svalovina (**m. trachealis**)
- **gll. tracheales**
- trachea navazuje na larynx ve výši C6 - **lig. cricotracheale**
- do mediastina vstupuje skrze apertura thoracis superior
- ve výši Th4-5 je **bifurcatio tracheae** - dělí se na dva bronchi principales
- v místě bifurkace je nahoru obrácená hrana - **carina tracheae**
- apertura thoracis sup. rozděluje tracheu na **pars cervicalis** a **pars thoracica**
- v krční části je uložena povrchově, je kryta infrahyoidními svaly
- ve výši 2. - 3. tracheální chrupavky na ni naléhá isthmus gl. thyroideae, pod ním vv. thyroideae inf., resp. arcus venosus juguli
- v paratrachealním prostoru a. carotis communis, v. jugularis int., n. vagus
- v prostoru mezi jícnem a tracheou prochází oboustranně n. laryngeus recurrens
- hrudní oddíl leží v horním mediastinu
- na přední stěně se nachází truncus brachiocephalicus, nn. vagi, v. brachicephalica sinistra, thymus
- nalevo arcus aortae a n. laryngeus reccurens sin.
- napravo v. cava superior
- okolo bifurkace nll. tracheobronchiales

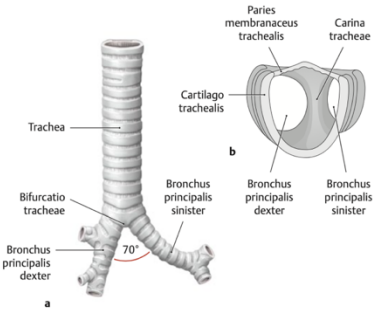

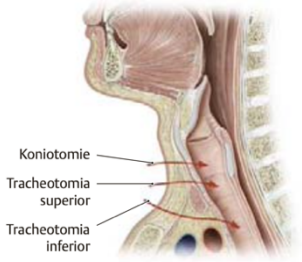

Invazivní zpřístupnění dýchacích cest

- **tracheotomia superior** - řez se vede nad isthmem štítné žlázy
- **tracheotomia inferior** - řez se vede po isthmem (u dětí hraje roli i poloha thymu!)
- **koniotomie** - urgentní protětí lig. cricothyroideum (vyhmatá se jako první měkkčí místo pod velkou cartilago thyroidea), řez se vede skrz kůži, podkožní vazivo, krční fascie a lig. cricothyroideum, díky orientaci vaziva conus elasticus se otevře cavum infraglotticum

- průdušky (bronchi) tvoří tzv. bronchiální strom - **arbor bronchialis**
- extrapulmonální je pouze bronchus principalis dexter et sinister, který vstupuje skrze příslušný hilus pulmonalis do plíce
- **bronchus principalis dexter** odstupuje pod menším úhlem od průdušnice než levý bronchus, proto aspirovaná cizí tělesa nebo špatně zavedená endotracheální intubace končí častěji v pravém primárním bronchu
- **bronchus principalis sinister** je delší, užší a probíhá spíše horizontálně, vytlačuje jej srdce
- bronchi principales se dělí na **bronchi lobares** (3 vpravo, 2 vlevo)
- **bronchi segmetales** - plicní segmenty
- **tepny:** rr. tracheales (a. thyroidea inf., a. thoracica int.), rr. bronchiales (aorta thoracica)
- **žíly**: vv. thyroideae inf., vv. brachiocephalicae, vv. bronchiales (do v. azygos, v. hemiazygos accessoria, vv. intercostales)

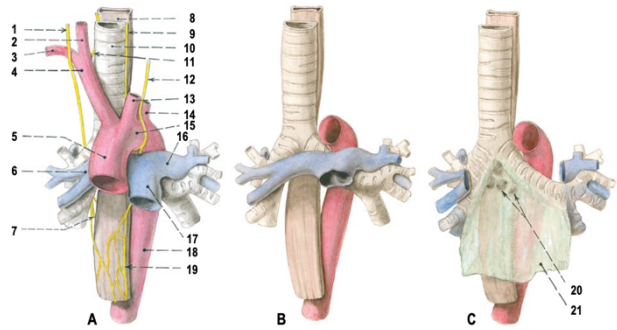

Obr. 148. VZTAH BIFURKACE TRACHEY K AORTĚ A K PLICNÍM TEPNÁM
A Při bifurkaci zachován oblouk aorty a truncus pulmonalis s a. pulmonalis dextra et sinistra.
B Odstraněna část oblouku aorty a truncus pulmonalis až k rozvětvení v aa. pulmonales.
C Kromě části oblouku aorty odstraněna i většina plicních tepen; je zachována membrana bronchopericardiaca a nodi tracheobronchiales inferiores; vv. pulmonales, které probíhají nejventrálněji, byly odstraněny.
červeně – aorta a její větve
modře – truncus pulmonalis a aa. pulmonales
1 n. vagus dexter
2 a. carotis communis dextra
3 a. subclavia dextra
4 truncus brachiocephalicus
5 aorta ascendens
6 a. pulmonalis dextra
7 truncus vagalis posterior
8 oesophagus
9 n. laryngeus recurrens sinister
10 trachea
11 n. laryngeus recurrens dexter
12 n. vagus sinister
13 a. carotis communis sinistra
14 a. subclavia sinistra
15 arcus aortae
16 a. pulmonalis sinistra
17 truncus pulmonalis
18 aorta descendens
19 truncus vagalis anterior
20 nodi tracheobronchiales inferiores
21 membrana bronchopericardiaca (viz str. 222)

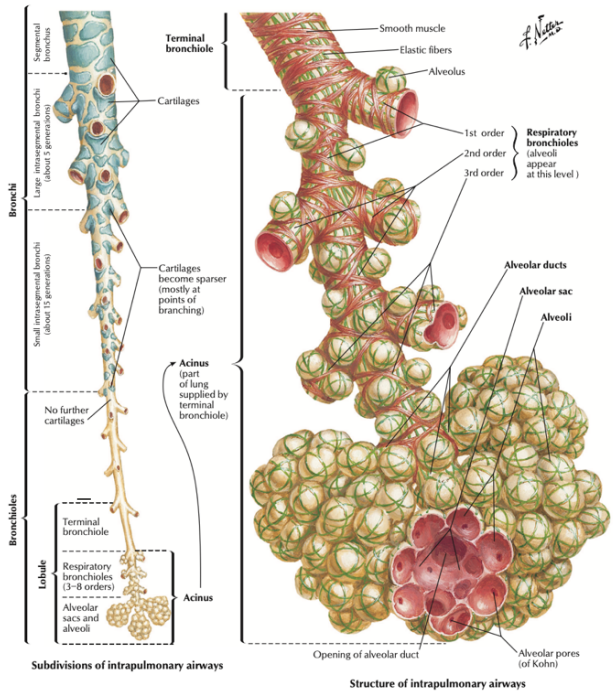

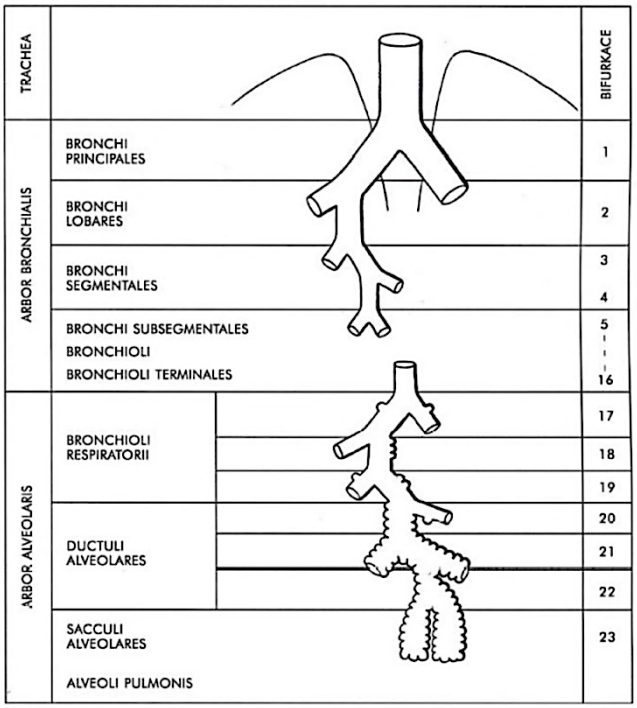

211. PULMO

- **basis pulmonis** - nasedá na brániční klenbu - **facies diaphragmatica**
- **apex pulmonis** - vrchnol vystupující přes apertura thoracis superior
- na apexu jsou mediálně **sulcus a. subclaviae** a kaudálněji je **sulcus costae primae**
- **facies costalis** - dotýká se stěny hrudníku - impressia costarum
- **facies mediastinalis / medialis** - uprostřed hilus pulmonis
- **hilus pulmonis - a. pulmonalis, vv. pulmonales, aa. bronchiales, mízní cévy, nervy** (rr. bronchiales et pulmonales) = souhrnně plicní stopka - **radix pulmonis**

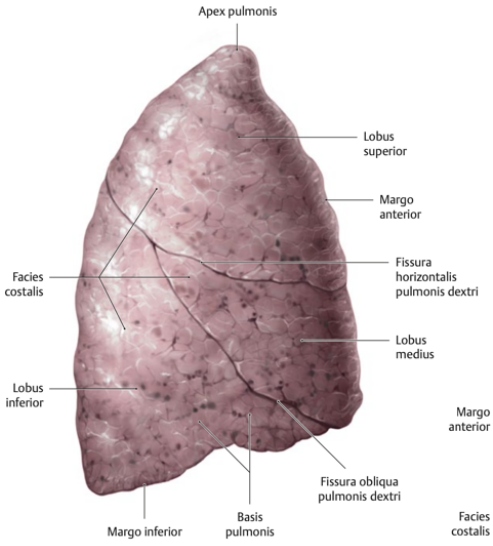

pravá

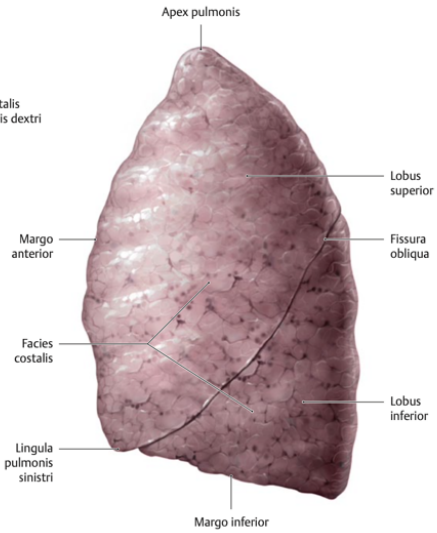

levá

- pulmo dexter - **sulcus v. cavae superioris, sulcus v. azygos** - nad hilum pulmonis, oba otisky se zde spojují, **sulcus oesophageus, impressio cardiaca**
- pulmo sinister - **sulcus aorticus, impressio cardiaca**
- **margo inferior** - mezi facies costalis a facies diaphragmatica je ostrý
- **margo anterior** - ostrý mezi facies costalis a facies mediastinalis
- **incisura cardiaca, lingula pulmonis sinistri** - v místě otisku srdce na levé plíci
- **margo posterior**
- **fissurae interlobares** - rozdělují plíce na lobi pulmonis
- pulmo dx. - **fissura obliqua, fissura horizontalis**
- pulmo sin. - **fissura obliqua** (běží ve výši Th4 a hilu)

- pulmo dx. - **lobus superior, medius, inferior**
- pulmo sin. - **lobus superior, inferior**
- **segmenta bronchopulmonalia** - členění plicních laloků, každý segment je ventilován jedním bronchus segmentalis, spolu s bronchem běží větev a. pulmonalis, v. pulmonalis běží podél vazivových sept mezi jednotlivými segmenty
- segmenty jsou ve tvaru pyramidy s hrotem u plicního hilu, baze směřuje na povrch plíce, segmenty lze chirurgicky oddělit
- pulmo dx. - 10 segmentů, pulmo sin. - 8 segmentů podle doc. Vargové, 10 podle skript, podle Čiháka 10 ale některé můžou srůstat nebo úplně chybět

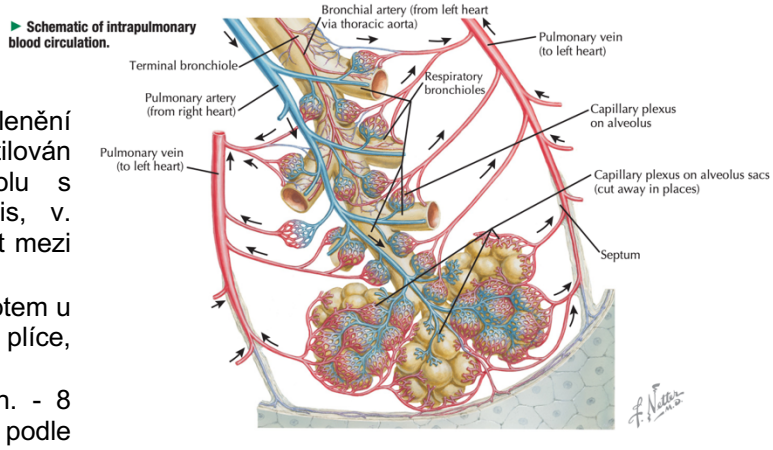

- **funkční krevní oběh** - tr. pulmonalis, aa. pulmonales - vv. pulmonales (výměna dýchacích plynů)
- **nutritivní krevní oběh** - rr. bronchiales aortae thoracicae - vv. bronchiales - v. azygos, v. hemiazygos accessoria, vv. intercostales, část vv. bronchiales se vlévá i do vv. pulmonales (viz fyziologie)

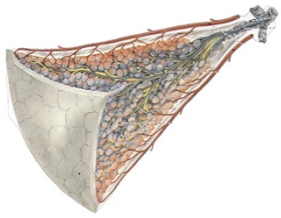

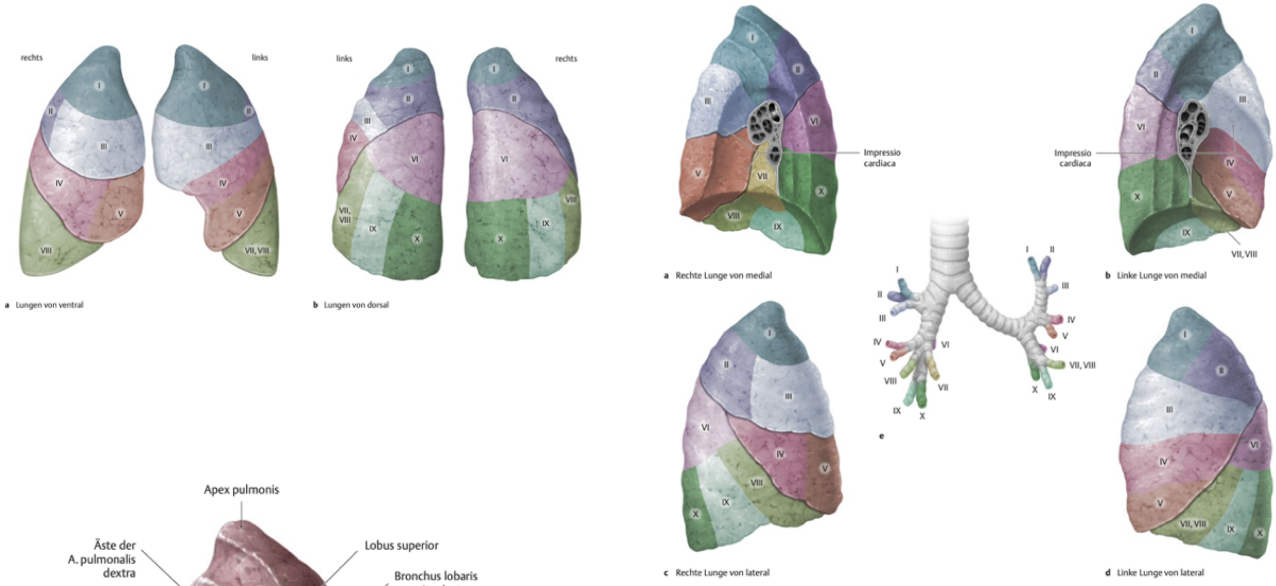

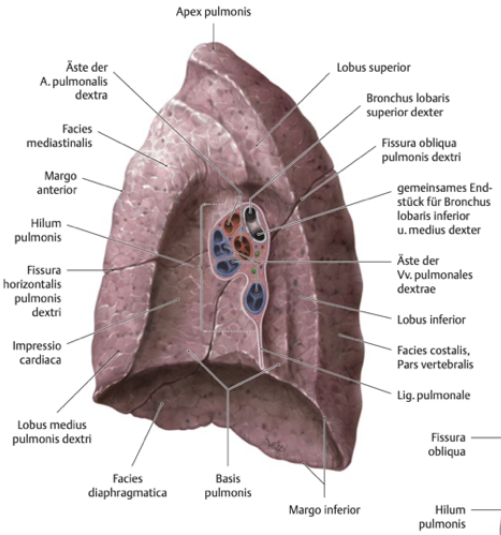

pravá

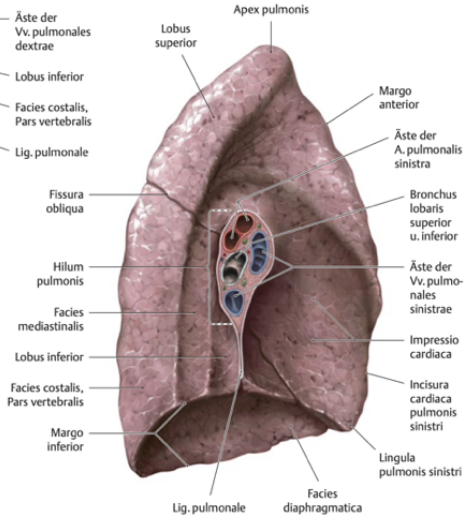

levá

212. HILUS PULMONIS

- rozdílné uspořádání struktur!
- vpravo: nahoře bronchus principalis dx., uprostřed a. pulmonalis dx., dole vv. pulmonales dx.
- vlevo: nahoře a. pulmonalis sin., uprostřed bronchus principalis sin., dole vv. pulmonales sin.
- hilus je obkroužený proťatým přechodem parietální a viscerální pleury - **ligamentum pulmonale** (plica mediastinopulmonalis), podle prof. Dubového má tvar tenisové rakety

213. PLEURA

- lesklá serózní blána
- poplicnice - **pleura visceralis / pulmonalis**
- pohrudnice - **pleura parietalis**
- mezi pleura parietalis a pleura visceralis je **cavitas pleuralis** - serózní tekutina
- mezi pleura parietalis a fascia endothoracica je subpleurální vazivo
- přechod obou listů pleury je **lig. pulmonale**
- **cupula pleurae** - vsouvá se mezi mm. scaleni (5 cm nad apertura thoracis sup., 1-2 cm na claviculou), fixují ji vazy - lig. scalenopleurale, lig. vertebropleurale, lig. costopleurale
- **pleura costalis**
- **pleura diaphragmatica**
- **pleura mediastinalis**
- **recessus costodiaphragmaticus** - mezi pleura costalis a pleura diaphragmatica, nejhlubší místo pleurální dutiny - zde budou patologické výpotky nebo krev (pro radiologické fajnšmekry - angulus costophrenicus)
- **recessus costomediastinalis** - mezi pleura costalis a mediastinalis
- **recessus phrenicomediastinalis** - mezi pleura mediastinalis a diaphragmatica

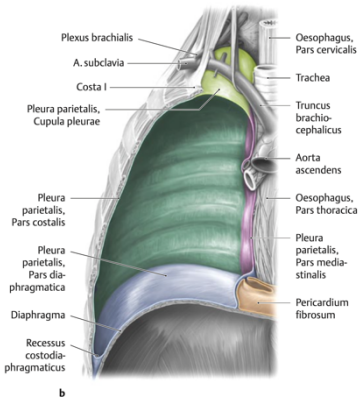

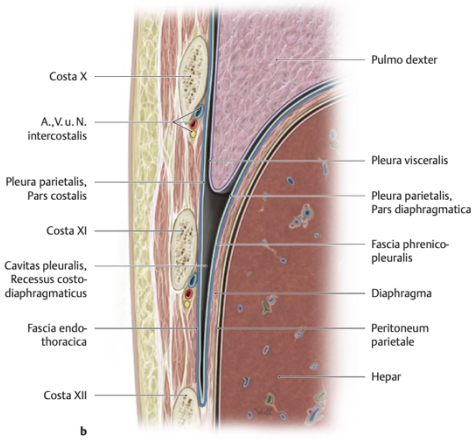

- **projekce pleury**
- cupula se promítá do fossa supraclavicularis minor (mezi úpony m. sternocleidomastoideus)

orientační čáry	pravá plíce	levá plíce	pleura
linea sternalis	6. žebro	4. žebro	stejně jako plíce
linea medioclavicularis	6. žebro	6. žebro	8. žebro
linea axillaris media	8. žebro	8. žebro	10. žebro
linea scapularis	10. žebro	10. žebro	11. žebro
linea paravertebralis	11. žebro	11. žebro	12. žebro

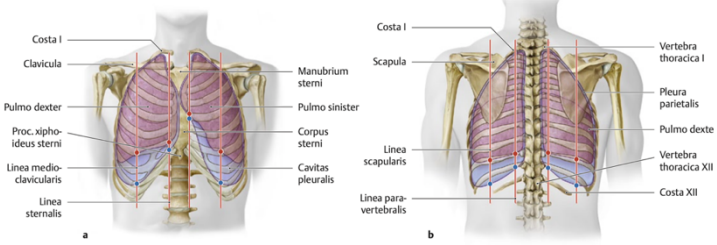

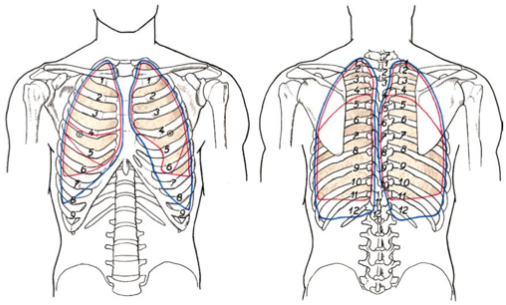

- punkce hrudní stěny - při punkci se musí dát pozor na n. thoracicus longus, nervově-cévní svazek v sulcus costae, proto vždy při horním okraji žebra
- punkce při pneumotoraxu – ve 2. nebo 3. mezižebří v medioklavikulární čáře
- punkce při fluidothoraxu - v. 6. mezižebří v přední axilární čáře

214. MECHANISMUS VDECHU, VDECHOVÉ SVALY

- v pleurální dutině je nižší tlak než tlak atmosférický, v plících je vzhledem ke spojení dýchacích cest se zevnějškem atmosférický tlak, tedy vyšší než v pleurálních dutinách
- tento vyšší tlak rozpíná proto plíce a drží je přitisknuté ke stěnám pleurálních dutin
- protože na vdechu má hlavní podíl rychlá akce příčně pruhovaného vdechového svalstva a při výdechu převažuje pomalejší elastický tah v plíci, je časový poměr vdechu a výdechu za normálního dýchání asi 1 : 2
- při dýchacích pohybech se nejméně pohybuje apex pulmonis, nejvíce baze plicní

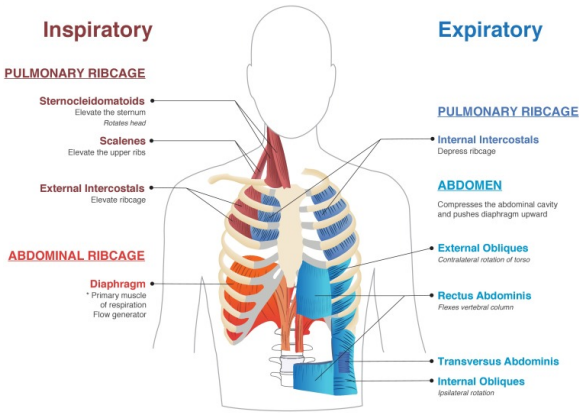

- dolní okraje plic se při dýchání posunují o 2–4 cm a zčásti se přitom zasunují do recessus costodiaphragmatici, přední okraje plic se při vdechu mírně posouvají ventromediálně – do recessus costomediastinales
- **vdechové svaly** – aktivně působící zvětšení hrudní dutiny
- hlavní – **mm. intercostales externi, bránice** a **mm. scaleni**; uvádí se, že mm. scaleni jsou v akci i při minimálním klidovém dýchání a pohybují horními žebry

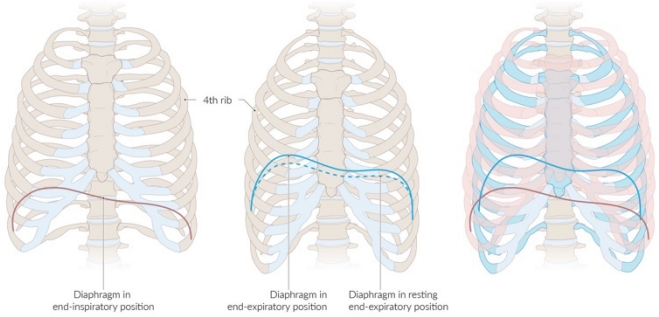

- pomocné – všechny svaly, které se shora upínají na žebra nebo na nich začínají a upínají se na pletenci nebo na kosti pažní: **m. pectoralis major, m. pectoralis minor, m. latissimus dorsi, m. serratus anterior, m. serratus posterior superior, m. subclavius, m. sternocleidomastoideus**

215. MECHANISMUS VÝDECHU, VÝDECHOVÉ SVALY

- **výdechové svaly** – působící tahem za žebra jejich sklonění a tím zmenšení hrudní dutiny
- hlavní – **mm. intercostales interni** a **mm. intercostales intimi** (nejsou příliš aktivní a jejich stah spíše udržuje správný rozestup žeber)
- pomocné – všechny svaly, které se upínají na žebra zdola: **svaly stěny břišní a m. serratus posterior inferior, m. transversus thoracis, m. quadratus lumborum**
- bránice při výdechu relaxuje a její klenby se zdvíhají, čímž zmenšují hrudní dutinu zdola

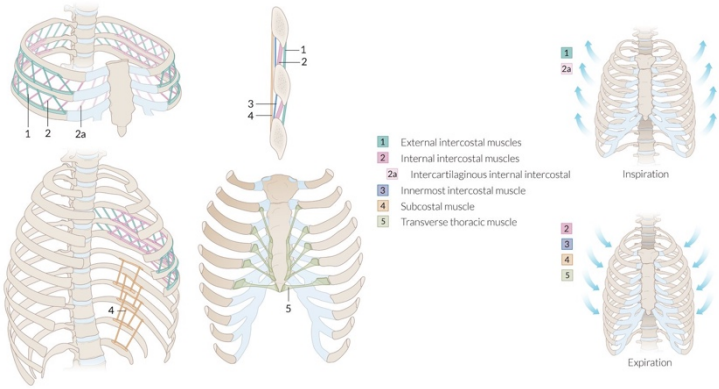

- m. serratus post. inf. má průběh podle novějších zdrojů přesně podél žebra, proto ho nemůže táhnout dolů, nicméně fixuje kaudální žebra pro pohyb bránice, proto by se měl řadit jako pomocný vdechový sval

216. GLANDULA THYROIDEA

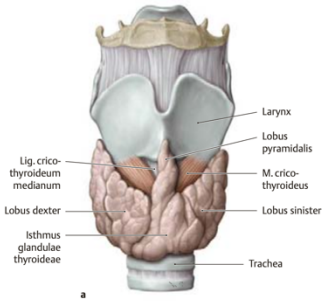

- endokrinní orgán motýlovitého tvaru lokalizovaný na přední straně krku
- funkčně se podílí na regulaci metabolismu produkcí hormonů trijodtyroninu a tyroxinu - tyto hormony ovlivňují rychlost látkové výměny, spotřebu kyslíku, růst a vývoj
- kalcitonin - reguluje metabolizmus vápniku a fosforu
- žlázu tvoří dva laloky (**lobus dexter et sinister**) tvaru trojboké pyramidy
- laloky spojuje **isthmus**
- variabilně se v 1/4 případů vyskytuje **lobus pyramidalis** − kraniálně z istmu odstupující pozůstatek **ductus thyreoglossus**
- povrchní list - **capsula externa** (souvisí s vazivovým obalem krčního nervově-cévního svazku a lamina praetrachealis fasciae colli)
- hluboký list - **capsula propria** vysílá do žlázy septa, která ji dělí na lalůčky (**lobuli**), ty se dále skládají z váčků, folliculů vzájemně oddělených jemným vazivem a kapilárními a lymfatickými pleteněmi, mezi oběma listy jsou cévní pleteně
- žláza se nachází po bocích hrtanu a trachey, istmus leží před 2. až 4. tracheálním prstencem
- k průdušnici je fixována pomocí **lig. suspensorium glandulae thyroideae** s. ligamentum Berry
- **facies medialis**: přiložena k hrtanu a průdušnici, vztah k nervus laryngeus recurrens
- **facies anterolateralis**: spolu s istmem zakryta infrahyoidními svaly s lamina pretrachealis fasciae colli
- **facies dorsalis**: vztah ke krčnímu nervově-cévnímu svazku, zčásti jsou do ní zanořena příštítná tělíska

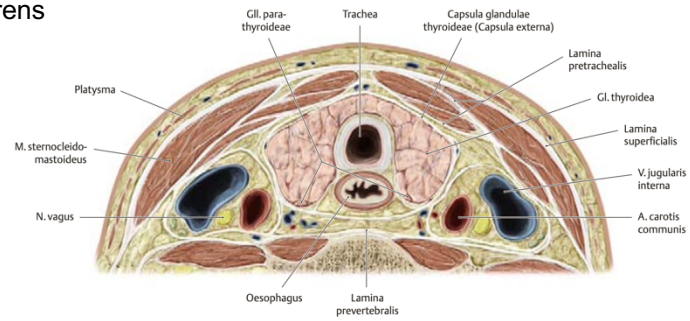

- **tepny:** a. thyroidea superior (a. carotis ext.), a. thyroidea inf. (truncus thyrocervicalis)
- může být přítomna nekonstantní a. thyroidea ima z truncus brachiocephalicus nebo z arcus aortae
- **žíly:** vv. thyroideae superiores a vv. thyroideae mediae do v. jugularis interna, vv. thyroideae inferiores do v. brachiocephalica sinistra
- **lymfa:** nll. cervicales profundi

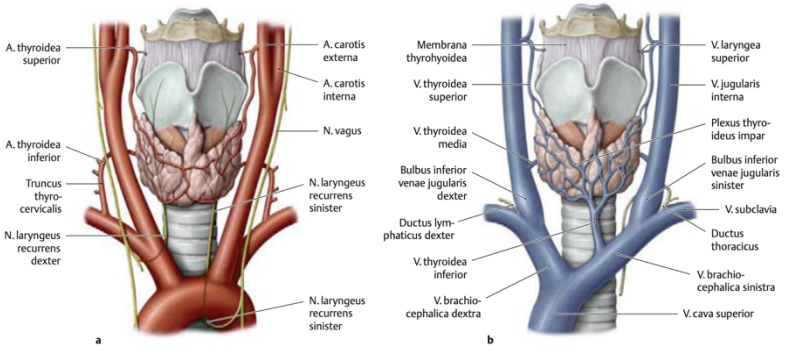

217. GLANDULAE PARATHYROIDEAE

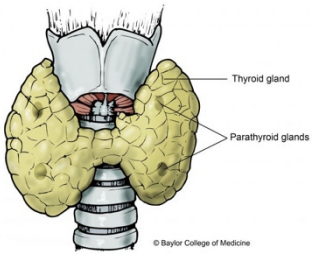

- dva páry drobných žláz na dorzální straně štítné žlázy
- kraniální pár uložen u dolního okraje cartilago cricoidea mezi hltanem a štítnou žlázou
- kaudální pár při dolním okraji laloků štítné žlázy
- vedou k nim drobné větve z a. thyroidea inf., podle nichž se dají chirurgicky snadno vyhledat
- parenchym dělen na lalůčky pomocí sept z povrchového pouzdra
- parathormon - reguluje hladinu iontů vápníku a fosforu v krevní plazmě
- hypofunkce vede k poruchám nervosvalových plotének - tetanické svalové spasmy
- hyperfunkce vede k odbourávání vápníku z kostí - osteoporóza

218. LEDVINA

ZEVNÍ POPIS, STAVBA

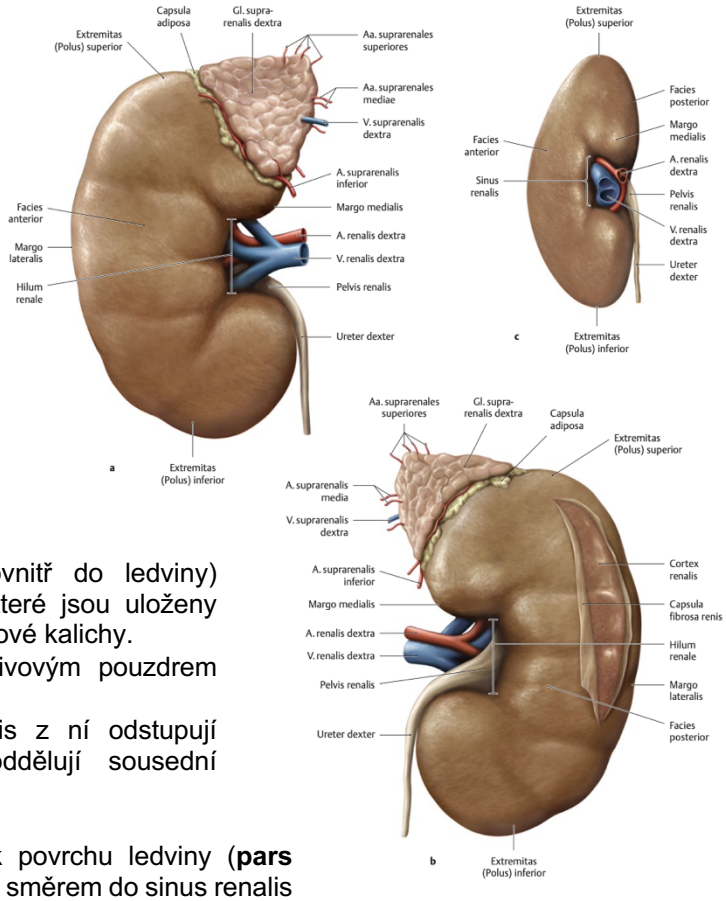

- fazolovitý tvar
- **facies anterior** je lehce vyklenutá dopředu a obrací se proti peritoneální dutině
- **facies posterior** je oploštělá, naléhá na zadní stěnu břišní
- **margo lateralis** je konvexní
- **margo medialis** je konkávní
- **polus superior** / extremitas superior
- **polus inferior** / extremitas inferior
- **hilus renalis s. hilum renale** - zde vstupují do ledviny a. renalis, nervový plexus renalis a vystupují tudy z ledviny v. renalis, mízní cévy a vývodní cesty močové
- hilus renalis se laterálním směrem (dovnitř do ledviny) prohlubuje v jamku (**sinus renalis**), ve které jsou uloženy ledvinové cévy, pánvička ledvinová a ledvinové kalichy.
- ledvina je na povrchu kryta tenkým vazivovým pouzdrem (**capsula fibrosa**)
- **cortex renalis** - směrem k sinus renalis z ní odstupují **columnae renales**, které od sebe oddělují sousední **pyramides renales**
- pyramidy tvoří dřeň - **medulla renalis**
- ledvinové pyramidy jsou bazí obrácené k povrchu ledviny (**pars radiata corticis**), na hrotu je **papilla renalis** směrem do sinus renalis
- na vrcholu papily četné **ductus papillares**, soubor vývodů tvoří dírkovanou plošku - **area cribrosa**
- **lobus renalis seu renculus** - pyramida s přiléhající vrstvou kůry
- počet laloků je 6-20, u lidského plodu je zřetelně rozdělena ledvina na samostatné laloky (renkulizace)

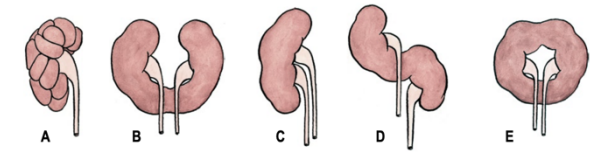

Obr. 193. ATYPICKÉ TVARY LEDVIN; schema
A ren renculisatus
B ren arcuatus
C ren duplex
D ren sigmoideus
E ren fungiformis

219. LEDVINA
CALIX RENALIS, PELVIS RENALIS, VASKULARIZACE

- **calices renales** - začátek vývodných cest močových
- **calices renales minores** (7-14, odpovídají počtu papillae renales) **et majores** (3-4)
- **pelvis renalis** - vzniká spojením calices renales majores
- podle tvaru kalichů a pánvičky se rozlišuje ampulární typ (široká pánvička s krátkými kalichy) a dendritický typ (štíhlá pánvička s dlouhými kalichy)

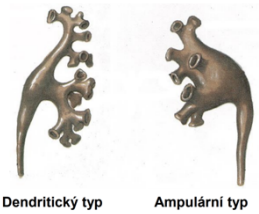

- anatomická kapacita je 3-8 ml, chirurgická kapacita při plnění pánvičky kontrastní látkou (ascendentní pyelografie) je menší - 2-5 ml !!!
- pelvis renalis je uložena v sinus renalis, svým koncem přechází do ureteru, vystupuje z ledvinového hilu, promítá se do oblasti hrotů processus costarii L1-2

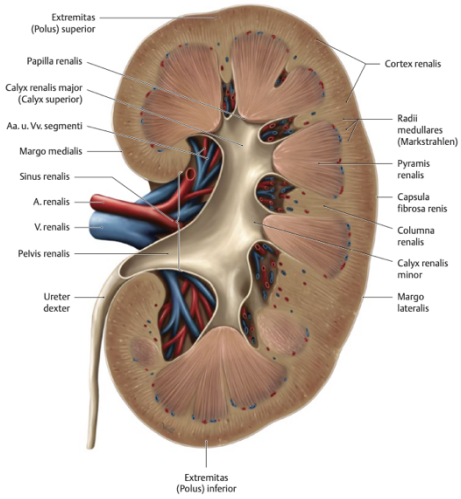

- **tepny**: a. renalis (párová větev břišní aorty), před hilus renalis se dělí na r. anterior a r. posterior = r. retropelvicus, r. anterior se dělí na 3-4 rami praepelvici (podle těchto větví se ledvina dělí na segmenty), menší větve viz skripta (aa. interlobares, aa. arcuatae, aa. interlobulares...)
- **žíly**: v. renalis (do IVC - levá je delší)
- **míza:** nll. lumbales
- **nervy:** plexus renalis navazuje na plexus coeliacus

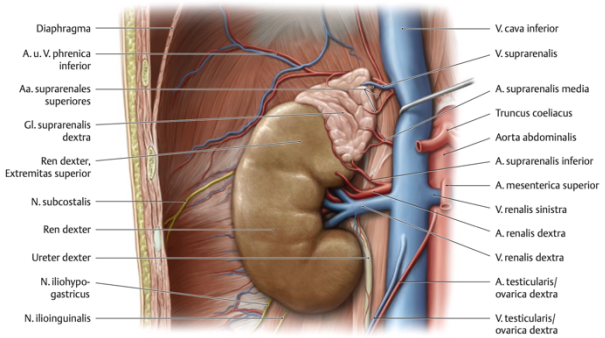

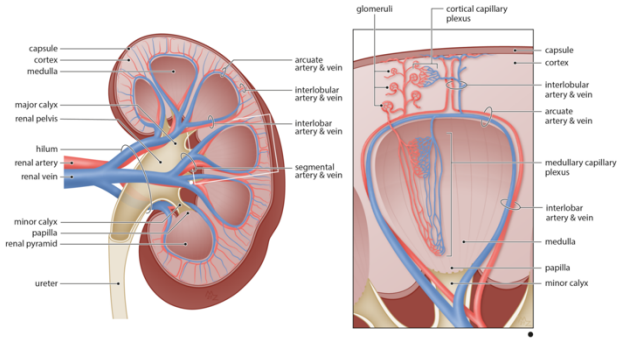

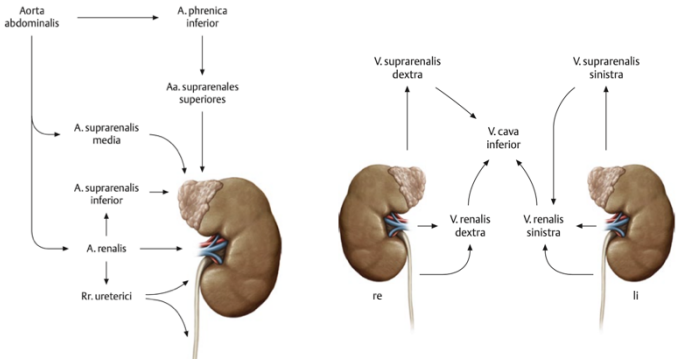

220. LEDVINA
SYNTOPIE, OBALY, FIXACE

- retroperitoneální prostor ve výši Th12 - L2-3
- zadní strana ledviny naléhá na bránici, m. quadratus lumborum a m. transversus abdominis, zadní plochu kříží 12. žebro
- hilus se promítá do středu těla L1
- mediální okraj naléhá na m. psoas major
- za ledviny se za bránicí vsouvá recessus costodiaphragmaticus pleurae (riziko pneumothoraxu při operacích ledvin)

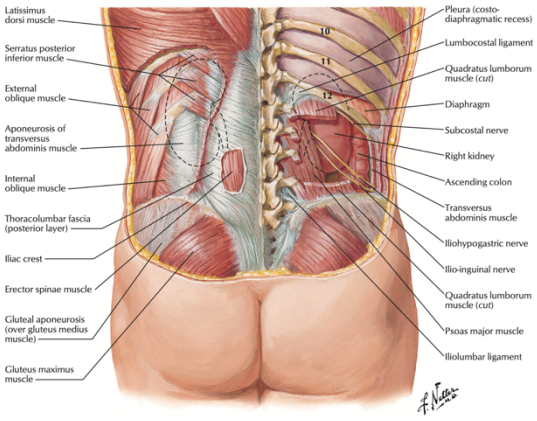

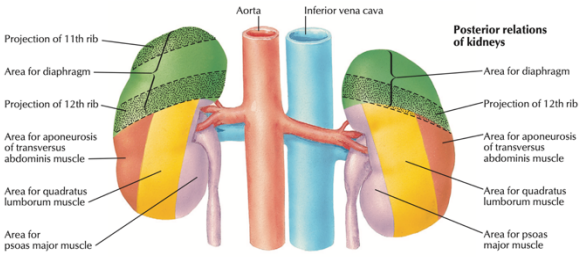

- rovnoběžně s 12. žebrem běží n. subcostalis, n. iliohypogastricus, n. ilioinguinalis (patologie ledvin může dráždit tyto nervy)

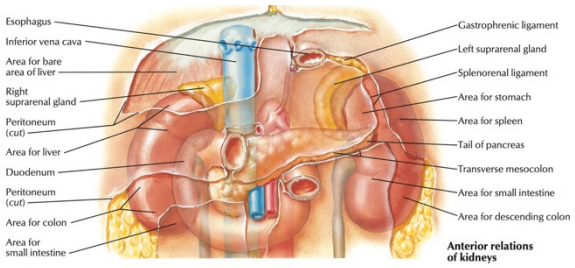

- přední plocha je od orgánů peritoneální dutiny děléna tukovým polštářem
- ledvinu dělí úpon mesocolon transversum - pravá ledvina má v kraniálním úseku vztah k játrům a flexura coli dextra, v kaudální části ke kličkám tenkého střeva, v oblasti hilu pars descendens duodeni
- levá ledvina má v kraniální části vztah se slezinou, žaludkem, flexura coli sinistra, v dolní části s kličkami tenkého střeva, uprostřed cauda pancreatis
- na kraniální póly obou ledvin naléhají nadledviny - gll. suprarenales

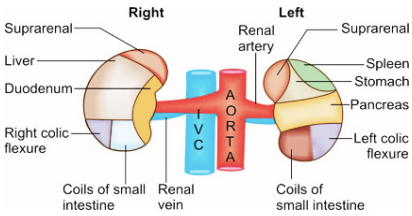

- ledvinu spolu s nadledvinou obaluje **capsula adiposa**, je uzavřena ve vazivovém pouzdru - **fascia renalis**
- fascie má dva listy - lamina praerenalis, lamina retrorenalis
- oba listy jsou spojené kraniálně a laterálně, kaudálně je prostor otevřen
- fascie i tukový polštář mají význam pro fixaci ledvin
- na fixaci se podílí i tlak břišních orgánů a úpon mesocolon transversum
- při náhlém zhubnutí a poklesu napětí břišní stěny (např. po porodu) se může ledvina uvolnit a sestupuje kaudálně
- **ren migrans** - bloudivá ledvina, nadledvina zůstává na místě, odstup cévního zásobení je na typickém místě
- **ektopická ledvina** - vrozená vada, krátký ureter, cévy se oddělují od nejbližšího kmene (např. aa. iliacae, bifurcatio aortae)
- při transplantaci ledviny se umísťuje záměrně do fossa iliaca
- bloudivá i ektopická ledvina mohou být vážnou komplikací porodu





221. URETER

- délka 25-35 cm, šířka 3-6 mm
- navazuje na pelvis renalis v oblasti hilus renalis
- retroperitoneální prostor - po m. psoas major (**pars abdominalis**), při přechodu do pánve se klada před vasa iliaca communia a sestupuje ke spodině močového měchýře (**pars pelvina**)
- v pánvi kříží u muže ductus deferens (ten leží mezi ureterem a stěnou měchýře)
- v pánvi u ženy kříží a. uterina
- na pánevní stěně je kryt perioteneem - **plica ureterica**
- stěnou měchýře prostupuje zešikma mediokaudálním směrem (**pars intramuralis**) a otevírá se jako **ostium ureteris**
- zúžení: v místě odstupu z ledvinové pánvičky, v místě křížení s vasa iliaca (uretrální bod - bispinální čára, rozhraní zevních a vnitřní třetiny), v intramurální části (vpravo Lanzův bod - syntopie s appendixem)
- svalovina ureteru je ze dvou vrstev svaloviny, podélná vnitřní vrtsva, zevní cirkulární - naopak než u GITu
- **tepny: rr. ureterici** (a. renalis, a. testicularis, a. ductus deferentis, a. uterina)

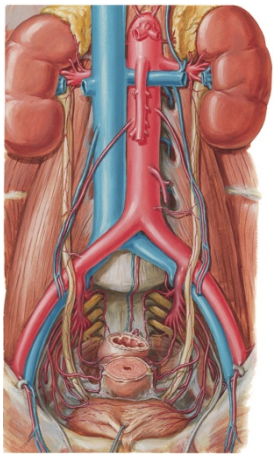

222. VESICA URINARIA

- kapacita 600-700 ml, nucení k močení při 250 - 300 ml
- **fundus vesicae urinariae** - dorzokaudálně, u muže oproti konečníku a prostatě, u ženy proti děložnímu hrdlu a vagině
- **corpus vesicae, cervix**
- **apex** - ventrokraniálně, **lig. umbilicale medianum** - chorda urachi

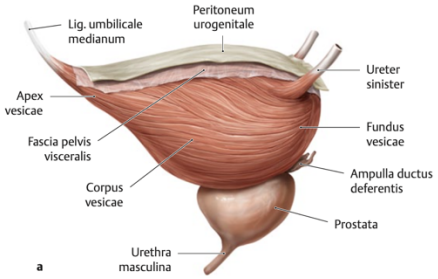

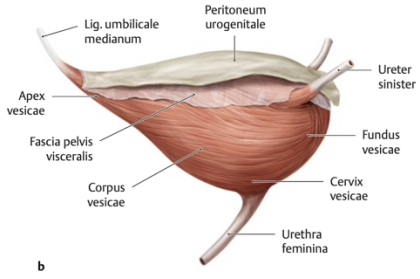

- v oblasti fundu je **trigonum vesicae** - **ostia ureterum, ostium urethrae internum, plica interureterica**, za ní **fossa retrotrigonalis**
- ve sliznici okolo ostium urethrae int. je žilní pleteň - **anulus urethralis**, za ostiem je vyvýšenina **uvula vesicae** (u muže je nad prostředním lalokem prostaty, který může utlačovat průsvit močové trubice)
- laterální strany trigonum vesicae jsou nadzvednuty proužky svaloviny - **Bellovy snopce**
- svalovina - souhrnně **m. detrusor vesicae**
- vnitřní síťovitá vrstva - podmiňuje slizniční řasy
- střední cirkulární vrstva - v oblasti fundus vesicae a cervix vesicae - **m. sphincter vesicae**, přechází i na urethru jako **m. lissosphincter urethrae**
- zevní podélná vrstva - od apexu, vybíhá odtud podél močovodů ureterální pochva
- **m. pubovesicalis** - od symfýzy, smyčka zepředu kolem cervixu
- **m. rectovesicalis** - klička zezadu
- **m. trigonalis** - soubor svaloviny okolo trigonum vesicae, uzávěr ureterů

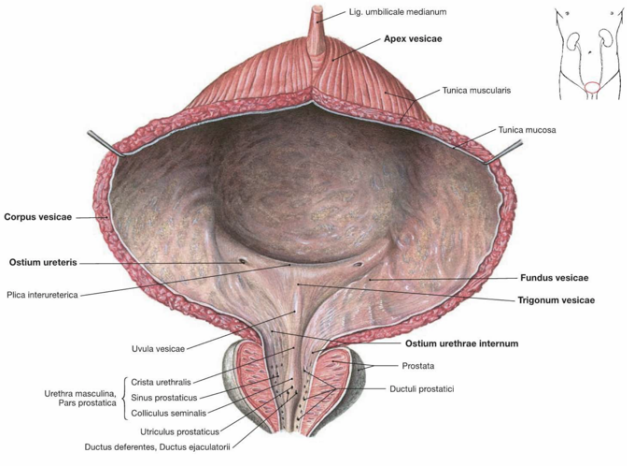

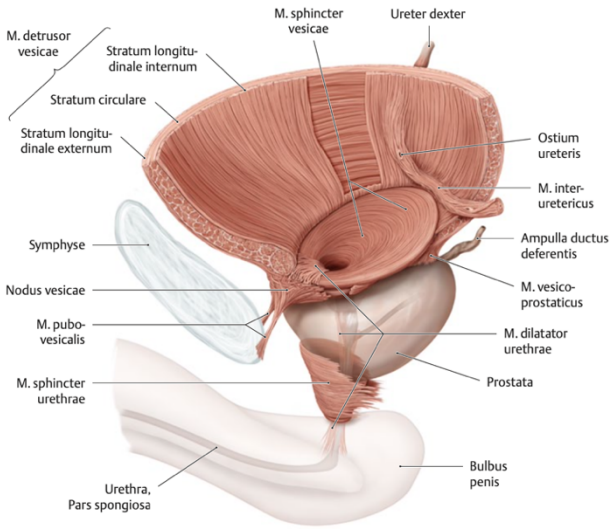

- moč. měchýř je shora kryt peritoneem, zbytek pokrývá advencitie (na povrchu zahuštěná vrstva fascia vesicae), adventicie poté tvoří **paracystium** (řídké vazivo v okolí moč. měchýře, umožňuje jeho roztahování)
- fixace moč. měchýře:
- **ligg. pubovesicalia**, l**igg. puboprostatica** - od hrdla moč. měchýře k symfýze
- **ligg. rectovesicalia** (u muže) - ke konečníku, u žen **ligg. vesicouterina** k děložnímu krčku
- **septum rectovesicale** - vrstva tužšího vaziva, odděluje měchýř od konečníku u mužů
- uložení vzhledem k peritoneu:
- prázdný sub(infra)peritoneálně, kryt peritoneem jen shora, nevystupuje nad symfýzu
- naplněný - praeperitoneální poloha, vystupuje nad symfýzu, lze punktovat bez rizika poškození peritonea

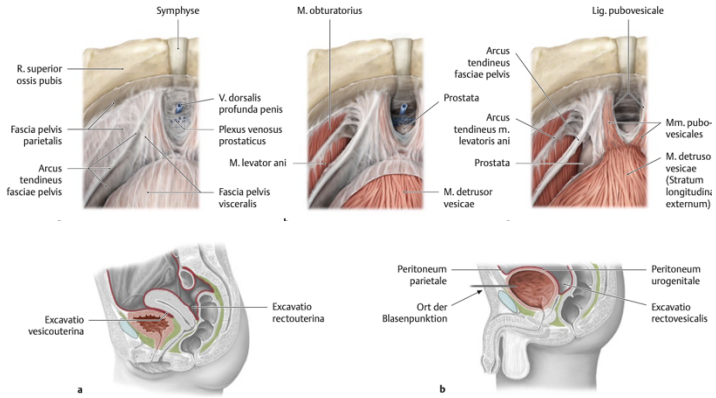

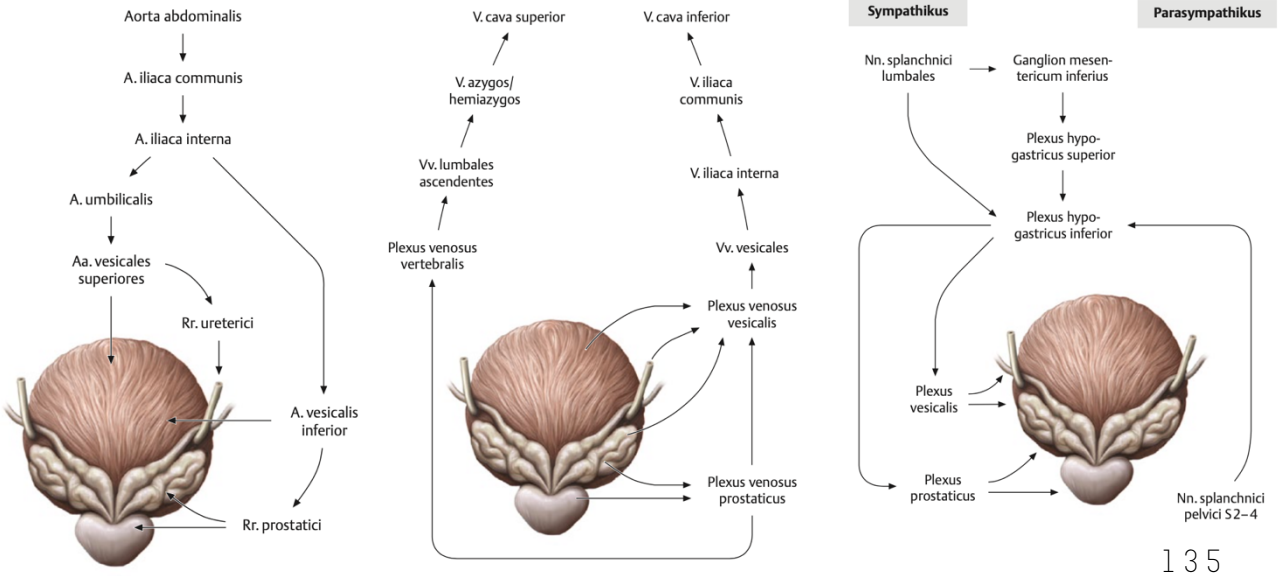

223. TESTIS

- vnitřní orgány (**organa genitalia masculina interna**) - varle (testis), nadvarle (epididymis), chámovod (ductus deferens) – je součástí semenného provazce (funiculus spermaticus), semenné váčky (vesiculae seminales), předstojná žláza (prostata), mužská močová trubice (urethra masculina)
- vnější orgány (**organa genitalia masculina externa**) - pyj (penis), šourek (scrotum), varle (testis)

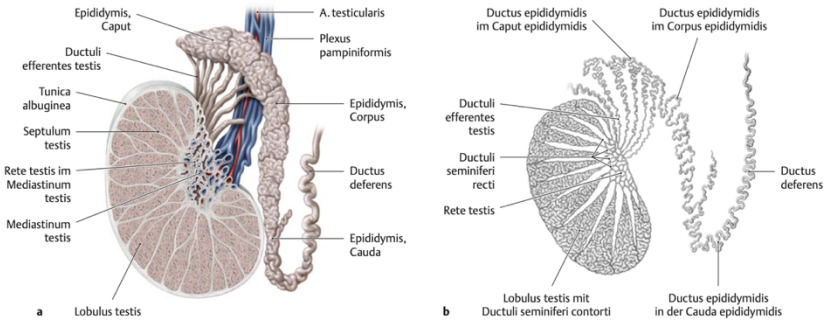

- párová pohlavní žláza, produkuje mužské pohlavní buňky (spermie) a mužský pohl. hormon testosteron
- délka 4-5 cm, 20-30 g, levé těžší a uloženo o cca 1 cm níže
- uložena v šourku (scrotu)
- **extremitas superior, inferior**
- **facies medialis, lateralis**
- **margo anterior** (volný), **posterior** (nadvarle)

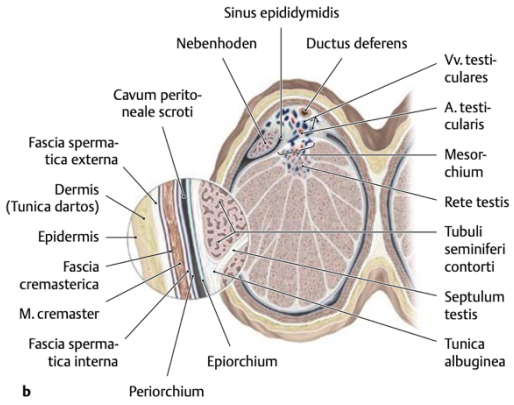

- vnitřní stavba (viz histologie)
- na povrchu vazivová blána **tunica albuginea**, na kterou nasedá peritoneum
- na zadní straně je ztluštěná v podélný pruh **mediastinum testis**, z něj odstupují dovnitř varlete vazivová septa (**septula testis**), která rozdělují varle na 200-300 lalůčků (**lobuli testis**)
- báze lalůčků se obracejí proti povrchu varlete, jejich hroty se sbíhají v **hilum testis**
- v hilum testis do varlete vstupují a vystupují cévy a nervy
- lalůčky jsou tvořeny semenotvornými kanálky (**tubuli seminiferi contorti**), které jsou dlouhé 50-70 cm, v nich se nachází zárodečný epitel produkující spermie
- semenotvorné kanálky se spojují směrem k hilu do **tubuli seminiferi recti**, ty se v hilu spojují a vytváří síť (**rete testis**)
- z rete testis směrem k nadvarleti odstupuje 10-14 vývodných kanálků (**ductuli efferentes testis**)
- testosteron – produkují ho intersticiální Leydigovy buňky, které se nachází mezi semenotvornými kanálky (v intersticiálním vazivu)

DESCENSUS TESTIS

- varle s nadvarletem se během intrauterinního vývoje zakládají v břišní dutině (výška L1-L2)
- pro spermatogenezi je potřebná teplota cca o 2 °C nižší než tělesná teplota → sestupují mimo tělní dutinu do scrota
- dochází k tomu během intrauterinního vývoje:
- ve 3. měsíci leží varle zhruba v oblasti fossa iliaca
- mezi 4. a 7. měsícem sestupuje k anulus inguinalis profundus
- poté se skrze inguinální kanál dostává do scrota, před sebou tlačí stěny dutiny břišní - viz vrstvy scrota
- k sestupu napomáhá **gubernaculum testis**, které varle stahuje kaudálně (vaz během vývoje neroste → relativně se zkracuje → táhne varle kaudálně)
- u zdravého novorozence by už měla být varlata sestoupena ve scrotu (znak zralosti)
- **retentio testis** (kryptorchismus) - varle nesestoupí až do scrota, může se nacházet např. v canalis inguinalis, spermatogeneze neprobíhá
- **ectopia testis** - varle je funkční, normálně vyvinuté, ale nachází se na zvláštním místě (pod kůží penisu...)

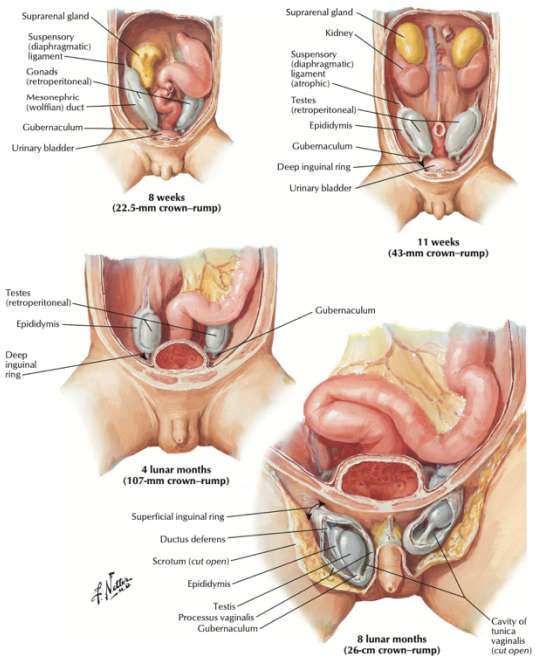

224. EPIDIDYMIS

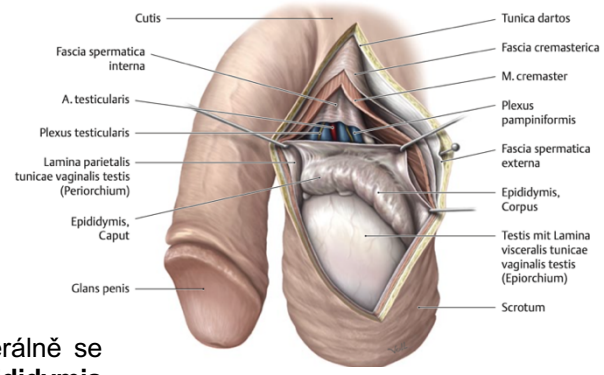

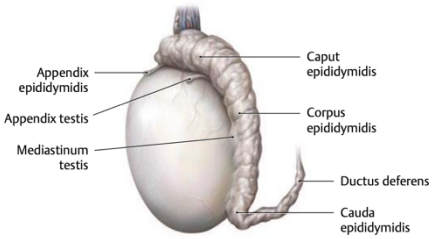

- párový orgán, naléhá na horní pól a zadní stěnu varlete
- kyjovitý útvar – hlava (**caput**), tělo (**corpus**), ocas (**cauda**)
- cauda epididymidis se stáčí kraniálně a přechází do chámovodu
- nadvarle i varle jsou neúplně obalena peritoneálním listem – **lamina visceralis tunicae vaginalis**
- nedosahuje na mediální stranu nadvarlete, laterálně se vchlipuje mezi varle a nadvarle a vzniká **sinus epididymis** (ohraničení kraniálně lig. epididymis superius, kaudálně lig. epididymis inferius)
- kaudálně jsou varle a cauda epididymis spojeni se scrotem pomocí **lig. scrotale** (gubernaculum testis)
- <u>vnitřní stavba</u>
- **ductuli efferentes testis** (12-15, z varlete) navazují na lalůčky nadvarlete (**lobuli epididymidis**) 8-18
- lalůčky obsahují kanálky, které vyúsťují do **ductus epididymidis**, jejich celková délka je cca 6m
- ductus epididymidis tvoří podklad těla a ocasu nadvarlete, jeho přímým pokračováním je chámovod
- do nadvarlete se z varlete dostávají zralé spermie, buňky kanálků nadvarlete produkují kyselý sekret (snižuje pohyblivost spermií, brání vyčerpání energetických zásob), spermie zde zůstávají 8-17 dnů
- poté jsou spermie buď odvedeny ejakulací nebo zanikají

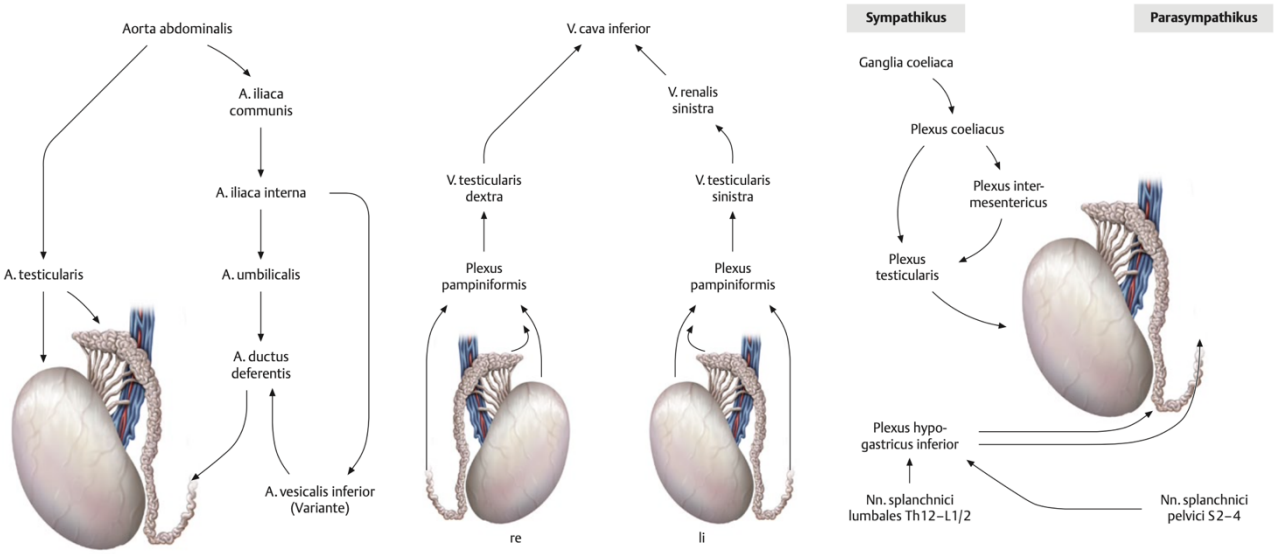

225. FUNICULUS SPERMATICUS

- soubor útvarů, které probíhají tříselným kanálem k varleti a nadvarleti (rozsah od cauda epididymidis po anulus inguinalis profundus), spojeny řídkým vazivem
- obaly: **fascia spermatica externa, m. cremaster** a jeho fascie, **fascia spermatica interna**
- přední oddíl: **a. testicularis, plexus pampiniformis** (venózní pleteň), **plexus testicularis** (nervová pleteň)
- zadní oddíl: **chámovod** - dobře hmatný, brkovitě tuhý útvar, cévy chámovodu (**a. ductus deferentis**), **plexus deferentialis** (nervová pleteň), mízní cévy

Obr. 226. FUNICULUS SPERMATICUS; schema úpravy; pravá strana, pohled zezadu
1 fascia spermatica externa
2 fascia cremasterica
3 m. cremaster
4 fascia spermatica interna
5 plexus pampiniformis
6 a. testicularis
7 ductus deferens s a. ductus deferentis
8 plexus deferentialis
9 mízní cévy

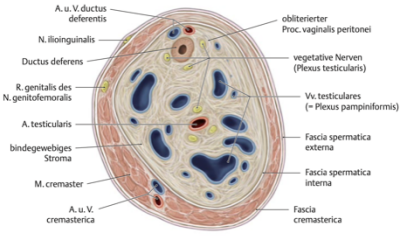

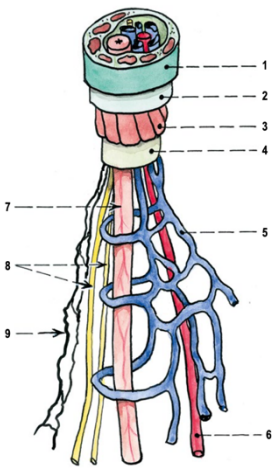

226. SCROTUM

vrstva skrota:	*odpovídající vrstva břišní stěny:*
kůže	**kůže**
tunica dartos (m. dartos) vrstva hladkého svalstva v podkoží; pod ní je řídké podkožní vazivo	**Scarpova fascie** (viz 1. díl, str. 395)
fascia spermatica externa – pokračování povrchové břišní fascie	**fascia abdominis superficialis** (fascia musculi obliqui externi abdominis)
m. cremaster – příčně pruhovaný sval oddělený z hlubších svalů břišní stěny	**m. obliquus internus abdominis** a **m. transversus abdominis**
fascia cremasterica – vazivo mezi snopci m. cremaster a na jejich povrchu	**perimysium internum musculi obliqui interni abdominis et musculi transversi abdominis**
fascia spermatica interna – nejhlubší fasciální vrstva vchlípená tříselným kanálem do skrota	**fascia transversalis** (fascia endoabdominalis)
lamina parietalis tunicae vaginalis testis (periorchium) – serosní výstelka dutiny skrota	**peritoneum** (proc. vaginalis)
lamina visceralis tunicae vaginalis testis (epiorchium) – serosní kryt varlete	**peritoneum** (proc. vaginalis)

1 Kůže břicha
Cutis abdominis
2 Kůže šourku
Cutis scrotalis
3 Scarpova facie břicha
4 Svalový obal šourku
Tunica dartos scroti
5 Povrchní břišní povázka (povázka zevního břišního šikmého svalu)
Fascia abdominis superficialis
6 Zevní semenná povázka
Fascia spermatica externa
7 Zevní břišní šikmý sval
M. obliquus externus abdominis
8 Vnitřní břišní šikmý sval
9 Příčný sval břišní
M. transversus abdominis
10 Zdvihač varlete s povázkou
M. cremaster et fascia cremasterica
11 Povázka příčná
Fascia transversalis
12 Vnitřní semenná povázka
Fascia spermatica interna
13 Pobřišnice
Peritoneum
14 Nástěnný list poševního obalu varlete
Lamina parietalis tunica vaginalis testi
15 Orgánový list poševního obalu varlete
Lamina visceralis tunica vaginalis testi

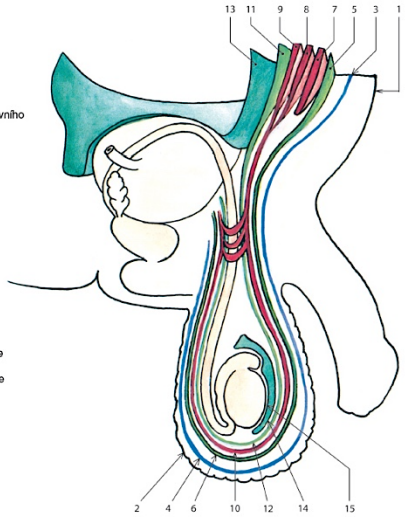

- septum scroti - rozděluje cavum scroti
- raphe scroti, přechází do raphe penis a raphe perinei

227. DUCTUS DEFERENS

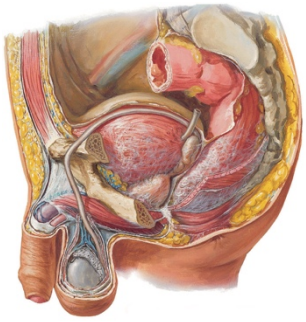

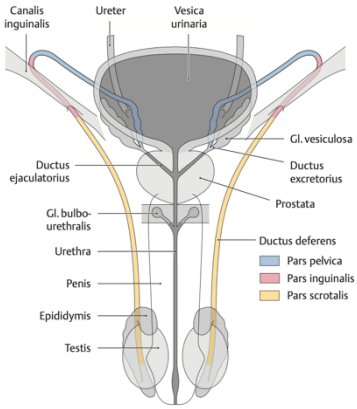

- 40 cm dlouhá trubice, vnitřní průměr 0,5 mm
- navazuje na nadvarle – pokračování cauda epididymis
- **pars epididymica** - ještě ve scrotu, navazuje na nadvarle
- **pars funicularis** - stává se součástí semenného provazce (funiculus spermaticus)
- pars funicularis + pars epididymica = pars scrotalis
- **pars inguinalis** - probíhá tříselným kanálem
- **pars pelvina** - vystupuje z anulus inguinalis profundus, klade se kaudálně a mediálně, směřuje k prostatě, než se zakončí, tak se rozšiřuje v **ampulla ductus deferentis** a vstupuje do prostatické části močové trubice (kříží močovod, močovod pod chámovodem)
- vývod ductus deferens se spojuje s vývodem semenných váčku → **ductus ejaculatorius** → ústí do prostatické části moč. trubice na vyvýšenině **colliculus seminalis**

228. VESICULAE SEMINALES

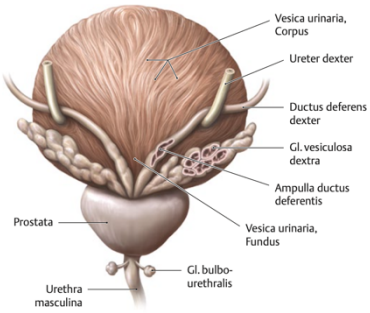

- párová přídatná pohlavní žláza
- kyjovitý tvar, délka 4-5 cm
- za močovým měchýřem, laterálně od ampulla ductus deferentis
- vývod **ductus excretorius**, spojuje se s vývodem chámovodu a jako **ductus ejaculatorius** spolu vyúsťují do na **colliculus seminalis** v močové trubici
- produkují alkalický sekret (50-80% ejakulátu), který neutralizuje kyselé prostředí v pochvě a dodává spermiím energii
- uloženy subperitoneálně (pod peritoneem) ve vazivové ploténce **septum rectovesicale**
- na váčky může v excavatio rectovesicalis (hluboký prostor mezi konečníkem a moč. měchýřem) dosahovat peritoneum → zánět semenných váčků může dráždit peritoneum
- palpační vyšetření per rectum

229. PROSTATA

- největší přídatná mužská pohlavní žláza
- nepárový orgán pod močovým měchýřem, tvar a velikost jedlého kaštanu
- **basis prostatae** (facies vesicalis) - obrací se nahoru oproti krčku moč. měchýře, v tomto místě do
- prostaty vstupuje moč. trubice (urethra masculina) a otevírají se zde ductuli ejaculatorii
- **apex prostatae** - kaudálně

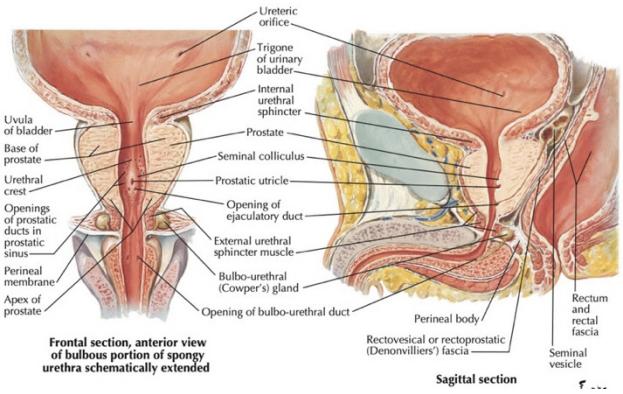

- facies anterior - obrací se k symfýze, je s ní spojena pomocí **ligg. puboprostatica**
- facies posterior - obrací se ke konečníku
- facies laterales (inferolaterales) - skloněny proti svalovému dnu pánevnímu
- postata je hmatná per rectum, asi 4 cm za řitním otvorem, díky obsahu svaloviny je na pohmat tuhá, (podle dr. Vymazalové tvrdostí fyziologicky připomíná konkrétně zatnutý thenarový val)
- lobus anterior (isthmus prostatae)
- lobus medius - vymezen průběhem ductus ejaculatorii a urethrou
- lobus posterior, lobus dexter, lobus sinister
- **histo stavba:**
- capsula periprostatica - zahuštěné vazivo v okolí prostaty, viscerální list pánevní fascie (fascia
- pelvis)
- v okolí také četné venózní pleteně (**plexus venosus prostaticus**)
- na povrchu prostaty je capsula propria - tuhé vazivové pouzdro
- těleso žlázy je tvořeno fibromuskulárním stroma, v něm 30-50 tuboalveolárních žláz, které se otevírají pomocí ductuli prostatici do pars prostatica urethrae
- jejich sekret tvoří 15-30 % ejakulátu, obsahuje látky, které zvyšují aktivitu spermií
- **klinické dělení prostaty** (liší se zdroj od zdroje)**:**
- zóna periurethrální - obklopuje močovou trubici, obsahuje drobné slizniční žlázky, nejsou tu pravé
- prostatické žlázy
- zóna vnitřní - někdy označována jako přechodná, submukózní žlázy, hlavně v oblasti lobus medius a kraniální části lobus posterior
- zona vnější - hlavní masa žláz, laterální laloky (dx, sin), lobus posterior
- prostatické žlázy ústí do pars prostatica urethrae
- časté zhoubné nádory prostaty, u mužů ve vyšším věku dochází kvůli špatnému odbourávání testosteronu k hypertrofii prostaty (zvětšení, zbytnění) → potíže při močení (zúžená průchodnost močové trubice)

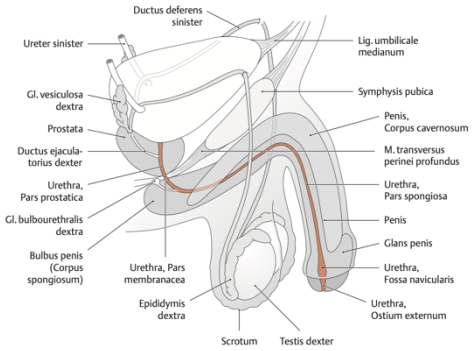

230. URETHRA MASCULINA

- 20 - 25 cm délka cca
- průsvit 5-7 mm
- **ostium urethrae internum,**
- **ostium urethrae externum** - nejužší místo podle doc. Vargové
- **pars intramuralis** - stěna moč. měchýře, **m. sphincter vesicae**
- **pars prostatica** - vřetenovité rozšířená
- **crista urethralis** (dorzální strana) - kaudální pokračování uvula vesicae
- **colliculus seminalis** (nejvyšší místo crista urethralis) - **ductus ejaculatorii, utriculus prostaticus** (konec spojených Müllerových vývodů, analog vaginy, viz embryologie)
- **sinus prostaticus** (po stranách colliculus seminalis) - četná ústí **ductuli prostatici**
- **pars membranacea** - v diaphragma urogenitale, m. transversus perinei prof. - z něj snopce **m. sphincter urethrae**, nejužší místo podle skript a Čiháka
- rozšířená část pod m. sphincter urethrae **- ampulla urethrae** - sem ústí **gll. bulbourethrales**
- **pars spongiosa** - v corpus spongiosum penis
- před ostium urethrae externum je rozšíření **- fossa navicularis**, na dorzální straně bývá valvula fossae navicularis a recessus fossae navicularis (překážka při cévkování)

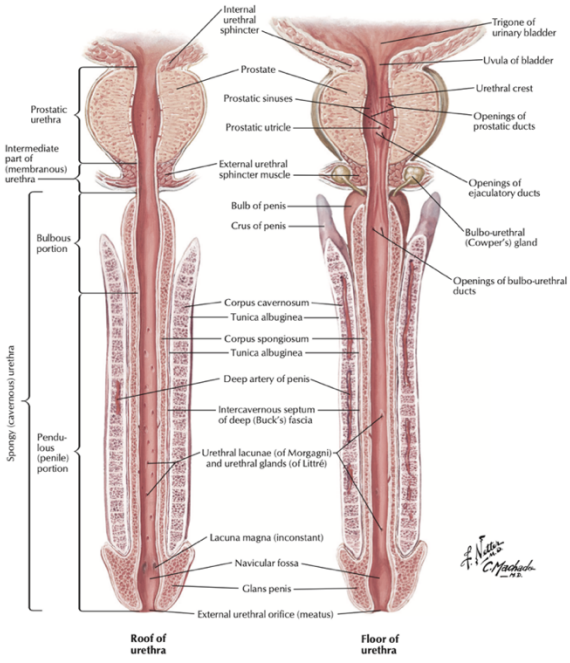

- **curvatura sub/infrapubica** - mezi pars membranacea a pars spongiosa, nejde vyrovnat
- **curvatura praepubica** - ohyb do volně visící části penisu, vyrovná se erekcí nebo manipulací s ochablým penisem při katetrizaci
- curvatura subpubica klinicky rozděluje urethru na urethra fixa a urethra mobilis

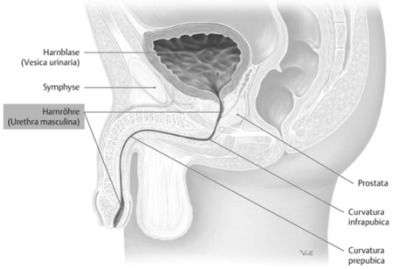

231. PENIS

- značná interindividuální variabilita v rozměrech
- **radix penis** - prox. konec, upíná se při dolním okraji symfýzy
- **corpus penis**
- **glans penis** - žalud
- corona glandis, collum glandis, ostium urethrae externum
- **dorsum penis** - přední plocha v ochablém stavu (anatomická poloha je v erekci)
- **facies urethralis** - dolní plocha
- **raphe penis**
- **praeputium** - předkožka, ostium praeputii, gll. praeputiales (mazové) - smegma praeputii
- **frenulum praeputii** - upevňuje předkožku ke glans penis a přechází do raphe penis
- **corpora cavernosa** - **crura penis** (crista phallica), septum penis, trabeculae corporum cavernosorum (oddělují od sebe jednotlivé cavernae), do kaveren se při pohlavním vzrušení otevírají aa. helicinae
- **corpus spongiosum penis** - proximální rozšíření bulbus penis (pars spongiosa urethrae), erekce corpus spongiosum je méně výrazná, urethra musí zůstat průchodná pro ejakulát
- corpus spongiosum je podkladem glans penis
- **fascia profunda penis** - do ní lig. fundiforme penis (od linea alba), lig. suspensorium penis (od přední plochy symfýzy)
- **fascia penis superficialis**

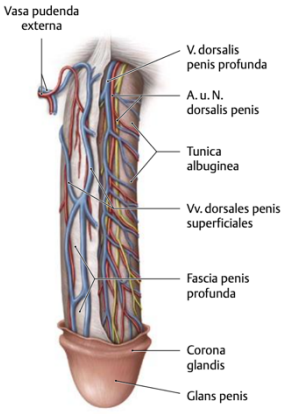

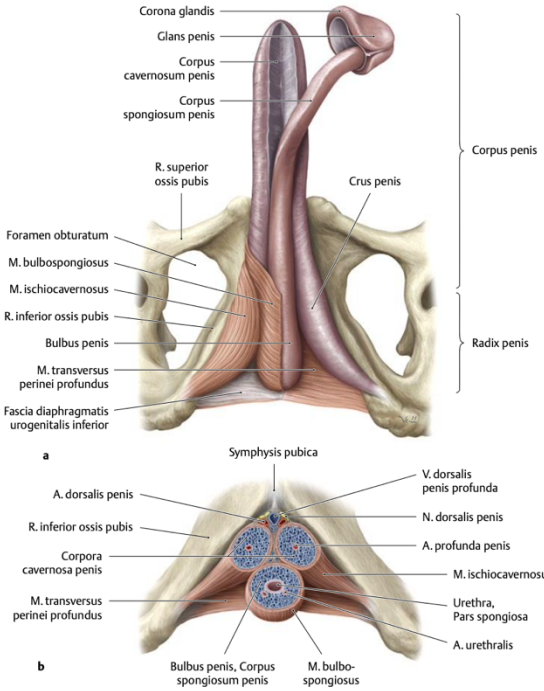

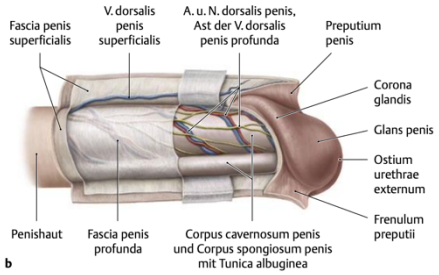

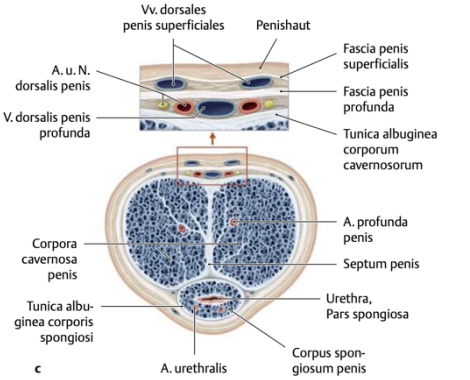

- **arterie:** větve a. pudenda interna
- **žíly**: v. dorsalis penis superficialis - vv. pudendae ext., z topořivých těles do v. dorsalis penis profunda
- **nervy:** n. pudendus, plexus hypogastricus inferior

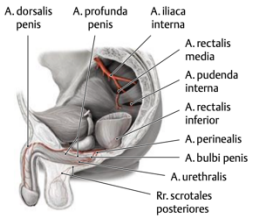

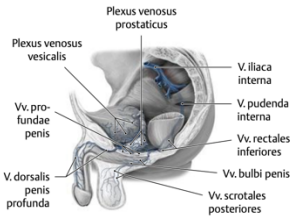

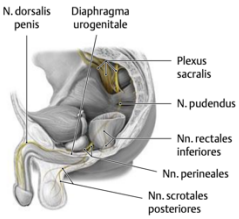

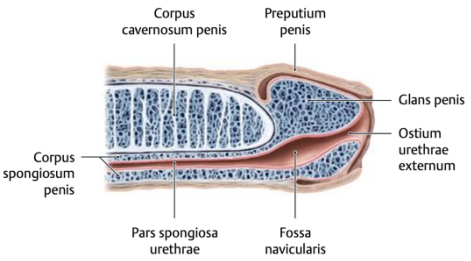

- **mechanismus erekce a ejakulace**
- sexuální podněty - neocortex, limbický mozek, hypothalamus, fasciculus longitudinalis dorsalis, parasympatické jádro v sakrální míše - S3, odtud parasympatická vláka nn. splachnici pelvici (nn. erigentes) do plexus pelvicus
- aa. helicinae se rozšíří, ochabnou hladké svalové buňky (Ebnerovy polštářky) ve stěně těchto tepen
- topořivá tělesa se překrví a zvýšený tlak uzavírá odtokové žíly
- senzitivními podněty z glans penis je postupně drážděno ejakulační centrum v míše (ncl. intermediolaterialis L2-3)
- zvýšený tonus sympatiku vede k rytmickým kontrakcím hl. svaloviny ve stěně nadvarlete, chámovodu a semenných váčků
- podrobněji viz Čihák

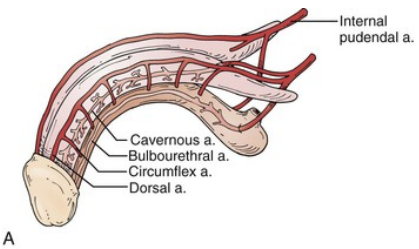

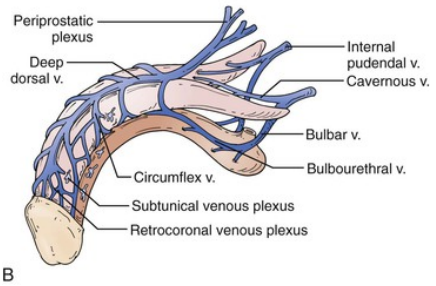

232. OVARIUM

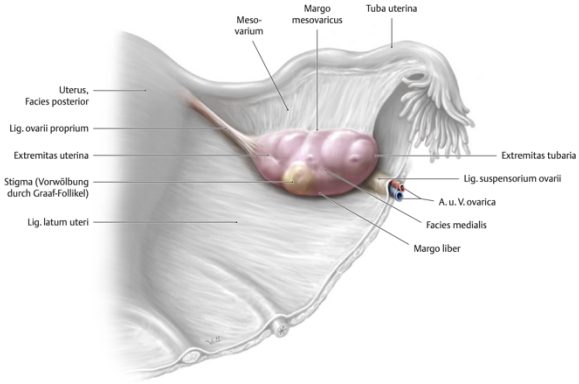

- **extremitas tubaria, extremitas uterina**
- **facies medialis, facies lateralis**
- **margo liber** - zadní okraj
- **margo mesovaricus** - **mesovarium** - lig. latum uteri[1]
- **hilus ovarii** - vstup cév a nervů
- **lig. suspensorium ovarii** - od pánevní stěny k extremitas tubaria (obsahuje vasa ovarica)
- **lig. ovarii proprium** - od rohu děložního k extremitas uterina
- obě ligamenta jsou deriváty plica genitalis - descensus ovarii (stejně jako varlata se zakládají v lumbální oblasti)
- tunica albuginea, stroma ovarii, cortex ovarii (v ní jsou folliculi ovarici), medulla ovarii - cévy, nervy (blíže viz histologie)
- poloha: infraperitoneálně, nullipara (žena, která nerodila) - **fossa ovarica** (ohraničení: vasa iliaca ext., vasa iliaca int., ureter a lig. latum uteri), multipara (po porodu) - ovarium se nevrací do původní polohy, je uloženo dorzálněji - **Claudiova jamka** (ohraničení: vasa iliaca interna, ureter, os sacrum)
- tepny: a. ovarica + r. ovaricus a. uterinae = **ovariální arkáda**
- žíly: plexus venosus ovaricus, vv. ovaricae

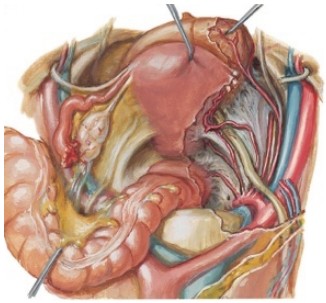

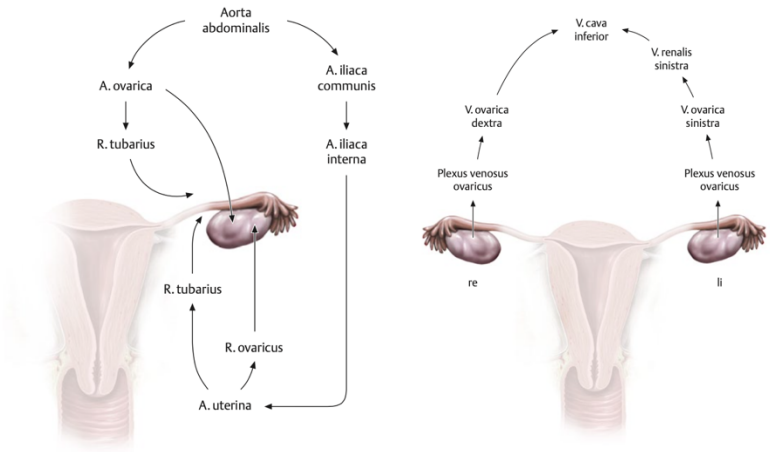

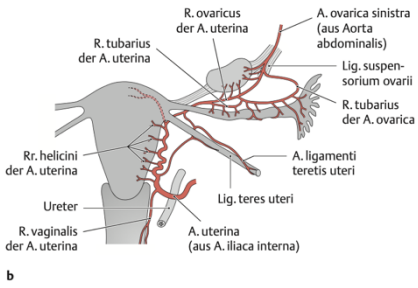

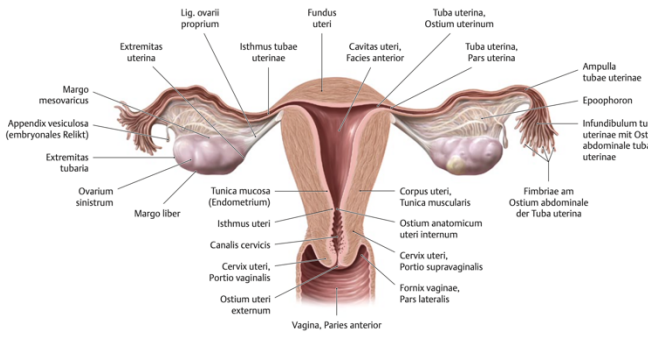

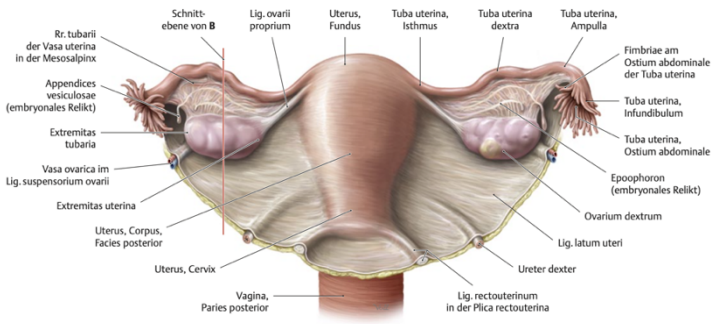

[1] **lig. latum uteri** sestává ze tří orgánových závěsů, které obsahují cévy jdoucí k příslušným orgánům:

- mesosalpinx – r. tubarius a. uterinae (anastomosa s jednou z větví rr. tubarii a. ovaricae)
- mesovarium – r. ovaricus a. uterinae (anastomosa s a. ovarica)
- mesometrium (perimetrium) – a. uterina a její větve

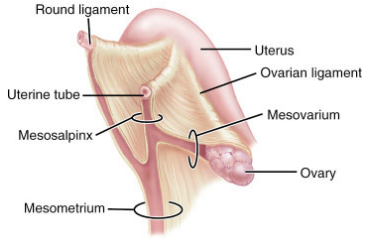

233. TUBA UTERINA

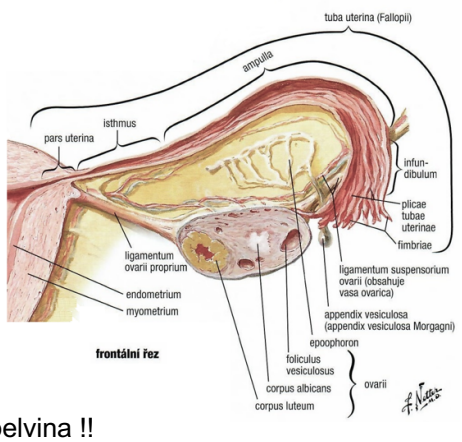

- jiné názvy: **salpinx, oviduct, tuba Fallopii**
- laterální konec se otevírá do peritoneální dutiny
- mediální konec navazuje na cavitas uteri
- délka 10 - 15 cm, šířka 5 mm. v nejužším místě 1 mm
- laterální oddíl - nálevkovité **infundibulum tubae uterinae - ostium abdominale tubae uterinae**
- **fimbriae tubae uterinae**, nejdelší **fimbria ovarica** přirůstá k ovariu
- **ampulla tubae uterinae, isthmus tubae uterinae**
- **pars uterina** (nejužší místo) - prostupuje děložní stěnou - **ostium uterinum tubae uterinae**
- poloha: vpravo těsný kontakt s appendix vermiformis v positio pelvina !!

234. UTERUS

ZEVNÍ POPIS, VASKULARIZACE, SYNTOPIE

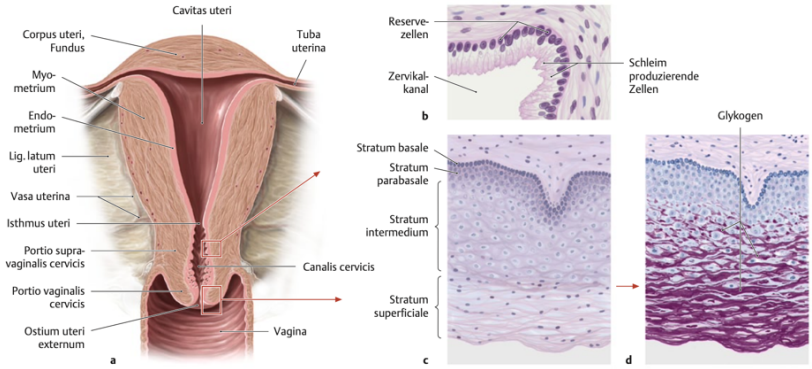

- **corpus uteri** - fundus uteri, facies vesicalis (vepředu), facies intestinalis (vzadu)
- margines uteri, **cornua uteri**
- **isthmus uteri** - zužená část mezi corpus a cevix uteri (1 cm)
- **cervix uteri - portio supravaginalis, portio vaginalis** (čípek)
- ostium uteri - u nullipar má branka kruhový tvar, u multipar se dá rozlišit labium anterius et posterius
- **cavitas uteri**
- **canalis isthmi** - během těhotenství se stává součástí dutiny v corpus uteri - dolní segment děložní
- **canalis cervicis** - plicae palmatae
- ostium internum canalis cervicis, ostium externum canalis cervicis (ostium uteri)
- poloha dělohy: ve střední rovině, případně mírná lateropozice a pootočena doprava - dextrotorse
- anteverze - u stojící ženy směřuje fundus nahoru a dopředu, děložní krček dozadu a dolů
- anteflexe - podélná osa těla a krčku v oblasti isthmu
- **tepny: a. uterina** - má vlnitý průběh, který umožňuje prodlužování tepny při růstu dělohy, na úrovni isthmus uteri anstomozuje pravá s levou - circulus arteriosus uteri

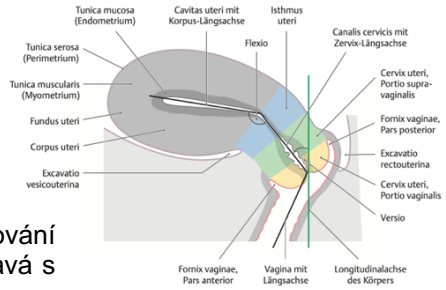

- **žíly:** vv. uterinae - **plexus uterovaginalis**, četné spojky s plexus venosus vesicalis, rectalis
- **lymfa:** z těla, fundu a rohů podél vasa ovarica do **nll. lumbales**, z fundu a rohů taky podél lig. teres uteri do **nll. inguinales superificiales**, z laterální části těla cestou lig. latum uteri do **nll. iliaci interni**, v místě křížení ureteru s a. uterina leží **nl. parauterinus** (Bayerova uzlina), z oblasti isthmu a hrdla částečně odtéká i do **nll. sacrales**

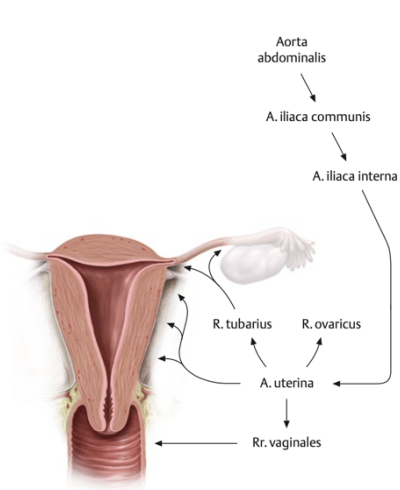

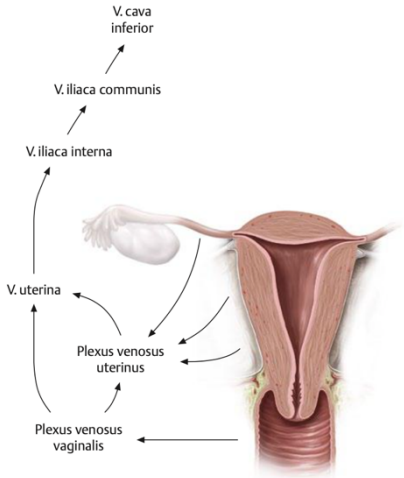

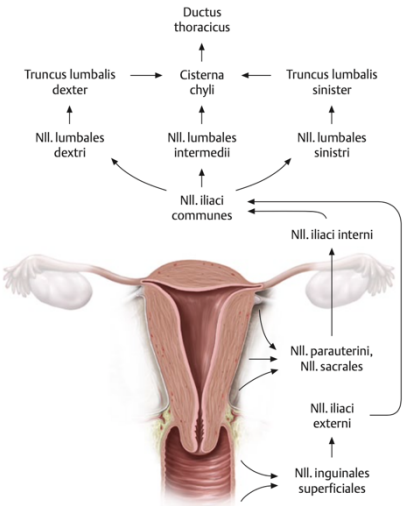

235. UTERUS
STAVBA, ZÁVĚSNÝ APARÁT

- **endometrium** - vystýlá cavitas uteri, gll. uterinae, podstupuje menstruační cyklus, kdy se zona funtionalis endometrii odděluje a zaniká, zona basalis zůstává nezměněna - viz speciální histologie

- **myometrium** - pruhy hladké svaloviny ve vrstvách
  - stratum submucosum - podélně, kolem vejcovodů svěrače
  - stratum vasculosum - cévy, síťovitě
  - stratum supravasculosum - podélně i cirkulárně
  - stratum subserosum - podélně

- **perimetrium -** duplikatury viscerálního peritonea u ženy
  - ligamentum latum uteri - přední list, leží po stranách dělohy, jde zepředu a přehoupne se přes lig. teres uteri

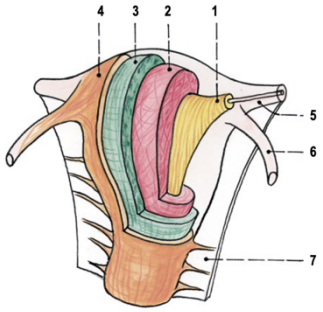

Obr. 256. USPOŘÁDÁNÍ MYOMETRIA; schema směrů snopců v jednotlivých vrstvách svaloviny
1 stratum submucosum
2 stratum vasculosum
3 stratum supravasculosum
4 stratum subserosum
5 cornu uteri
6 lig. teres uteri
7 lig. latum uteri

- **parametrium -** vazivo mezi listy lig. latum uteri
  - v kraniální části podél corpus uteri se oba listy perimetria spojují
  - v kaudální části v oblasti isthmus uteri se tyto dva listy rozbíhají, v tomto místě jsou parametrální vazy:

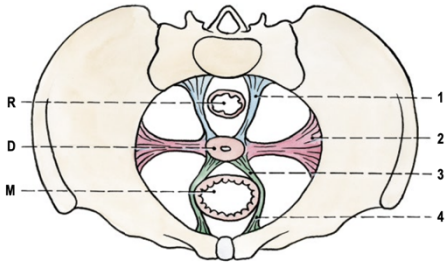

Obr. 261. ZÁVĚSNÝ APARÁT DĚLOŽNÍ; schema; parametrální vazy při pohledu shora do pánve; schema nezachycuje lig. teres uteri, které je nad zobrazenou rovinou
D – děloha
M – močový měchýř
R – rectum
1 lig. sacrouterinum
2 lig. cardinale uteri
3 lig. vesicouterinum
4 lig. pubovesicale

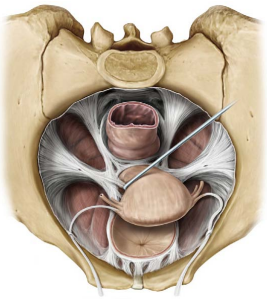

  - lig. pubouterinum = lig. pubovesicale (od os pubis k vesica urinaria) + lig. vesicouterinum (pokračování od vesica uterina k uteru)
  - lig. cardinale uteri - od margo uteri ke stěně pánve
  - lig. sacrouterinum - od os sacrum k uteru
  - lig. teres uteri (lig. rotundum) - od cornu uteri do anulus inguinalis profundus - canalis inguinalis - labia majora pudendi

236. VAGINA

- vchod poševní - **ostium vaginae**
- **vestibulum vaginae**
- **fornix vaginae** - kolem čípku
- zadní klenba poševní - **pars posterior - receptaculum seminis**
- přední klenba poševní - **pars anterior**
- předozadně oploštěná, dvě stěny - paries anterior et posterior
- **rugae vaginales** - zřasení sliznice
- **collumna rugarum anterior et posterior**
- **area trigonalis vaginae** (Pawlikův trojúhelník) - horní konec collumna rugarum ant., proti němu trigonum vesicae urinariae
- **crista urethralis vaginae**
- sliznice nemá žlázy - při pohlavním vzrušení se sliznice zvlhčuje transsudátem krevní plazmy
- dolní část okolo ostium vaginae obkružuje m. bulbospongiosus
- **parakolpium** - řídké vazivo
- pars posterior fornicis vaginae je kryta peritoneem
- **septum urethrovaginale / vesicovaginale**
- **septum rectouterinum** - rozšíření perineální klín, navazuje na centrum perineale

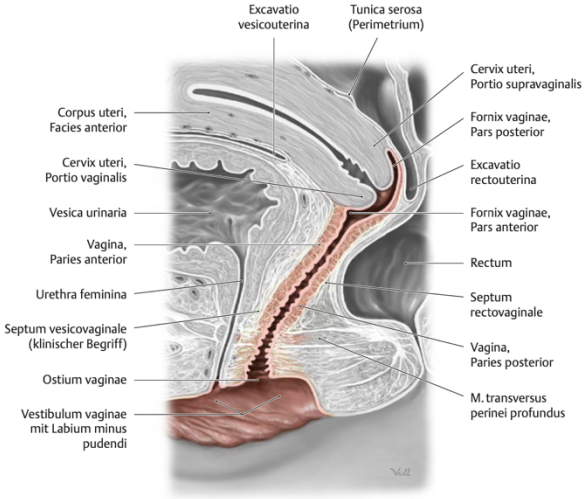

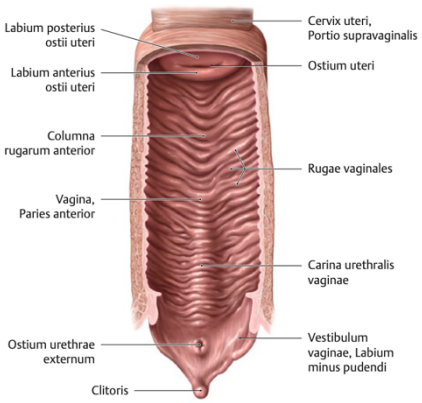

237. ORGANA GENITALIA FEMININA EXTERNA

- zevní rodidla - okolo vestibulum vaginae
- **vestibulum vaginae** = ostium vaginae + papilla urethralis
- ohraničení vestibulum vaginae - frenulum clitoridis, vnitřní plocha labia minora, zadní okraj ostium vaginae
- hrma - mons pubis (Venušin pahorek) - tukový polštář, chlupy - pubes
- **labia majora pudendi** - vyklenuté kožní valy, commissura labiorum anterior et posterior
- rima pudendi - mezi oběma labia majora, v dětském věku kryjí celý zevní genitál
- sulcus genitofemoralis - mezi labium majus a stehnem
- sulcus interlabialis - mezi labium majus a minus
- do tukového vaziva labia majora se upíná lig. teres uteri, které prochází skrze canalis inguinalis
- pod spodinou labia majora leží erektilní tkáň - bulbus vestibuli

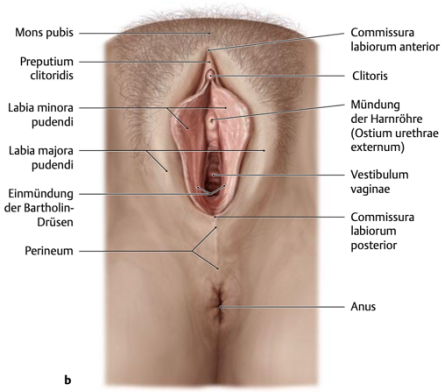

- **labia minora pudendi** - charakter sliznice
- četné mazové žlázy, tvoří smegma
- přední okraje se rozdělují na dvě řasy - přední vytváří praeputium clitoridis, zadní frenulum clitoridis
- zadní okraje se spojují - frenulum labiorum (trhá se u prvního porodu)
- fossa vestibuli vaginae - mezi frenulum labiorum a commissura labiorum posterior

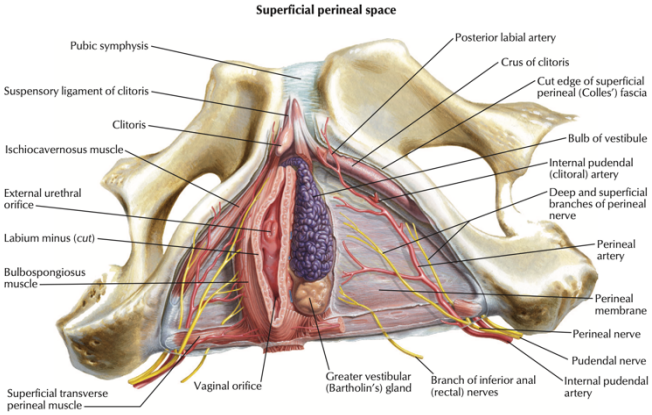

- **clitoris** - homologní orgán penisu u muže
- glans clitoridis, corpus clitoridis, lig. suspensorium clitoridis, lig. fundiforme clitoridis
- crura clitoridis - crista phallica
- corpus cavernosum clitoridis
- senzitivní vlákna, zdroj podnětů pohl. vzrušení
- **bulbus vestibuli** - párové erektilní těleso, leží pod labium majus pudendi
- commissura bulborum - mezi glans clitoridis a vyústěním močové trubice
- podkladem je žilní plexus, plní se krví při pohlavním vzrušení - analog corpus spongiosum penis
- **gll. vestibulares majores (Bartholini) et minores** - zvlhčují vestibulum vaginae
- **hymen** (panenská blána) - tenká slizniční blána, uprostřed je otvor pro odtok menstruační krve
- hymen semilunaris, hymen angularis, hymen septus, hymen cribriformis
- při prvním pohl. styku se hymen trhá (defloratio), rozdělí se na okrajové řasy carunculae hymenales
- po porodu zůstávají pouze hrbolkovité vyvýšeniny - carunculae myrtiformes

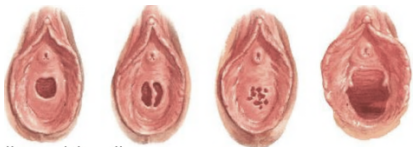

238. DIAPHRAGMA UROGENITALE MASCULINUM

- **mm. perinei**, svaly hráze - komplex svalů přiložený k diaphragma pelvis zdola
- svaly této skupiny vznikly z fylogeneticky původního svěrače kloaky (**m. sphincter cloacae**)
- inervace: míšní kořeny S3 a S4, převážně cestou větvení **n. pudendus**
- **diaphragma urogenitale** - soubor vazivových a svalových snopců ve tvaru trojúhelníkovité desky, rozepjatý napříč mezi rameny kosti sedací a dolními rameny kosti stydké
- jeho hlavní složka u muže je m. transversus perinei profundus a k němu je vzadu připojen m. transversus perinei superficialis
- mezi dolním okrajem symfysy a předním okrajem diaphragma urogenitale probíhají cévy (vasa dorsalia penis nebo vasa dorsalia clitoridis); ventrální okraj destičky je spíše vazivový (**lig. transversum perinei**)

- **m. transversus perinei profundus** (1) - vytvořen pouze u muže jako svalová složka v diaphragma urogenitale, tvořící pružnou vazivově-svalovou ploténku mezi rameny stydkých kostí

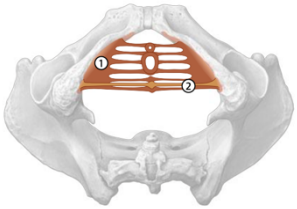

- **m. transversus perinei superficialis** (2) - jde napříč od centrum perineale laterálně k okraji tuber ischiadicum, uprostřed se částečně spojuje s protilehlým svalem, některé snopce přecházejí do m. bulbospongiosus
- **m. sphincter urethrae externus** - prochází otvorem v diaphragma urogenitale; od svalových snopců m. transversus perinei profundus je oddělen vazivem

– svaly uložené povrchově od diaphragma urogenitale:

- **m. ischiocavernosus** - je připojen k povrchu crus penis u muže a crus clitoridis u ženy, probíhá podél něho a přechází na dorsum penis nebo na dorsum clitoridis, kde se upíná, účastní se při erekci, stlačuje v. dorsalis penis; při pohlavním vzrušení podléhá rytmickým kontrakcím (také při ejakulaci)
- **m. bulbospongiosus** - u muže je připojen ze spodní strany ke corpus spongiosum penis, kolem něhož se od vazivové raphe zpeřeně obtáčí a sahá až k flexura prepubica; sval vyprazdňuje urethru v závěru mikce; při ejakulaci souhyby s m. ischiocavernosus
- **m. sphincter ani externus -** složitý komplex příčně pruhovaných svěračů konečníku, připojený z kaudální strany k diaphragma pelvis

– pozn. m. sphincter ani internus je zesílená hladká svalovina ve stěně rekta

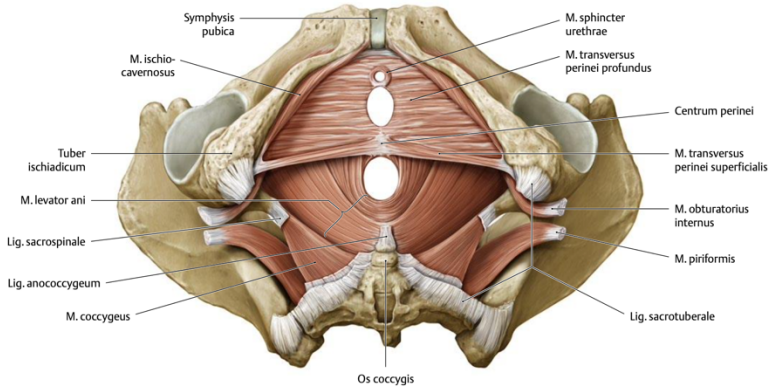

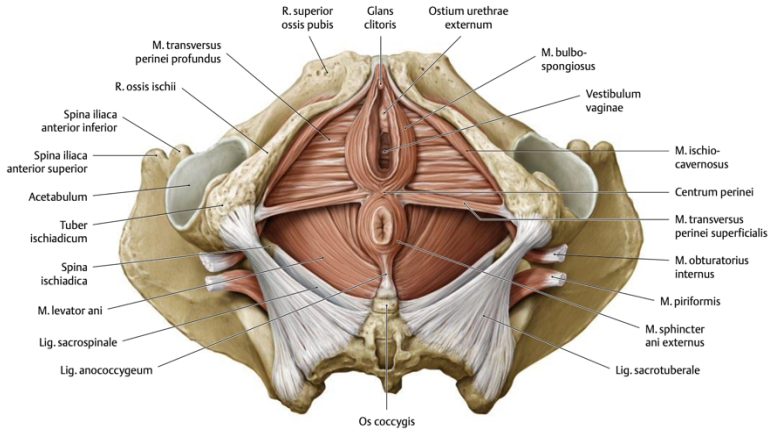

239. DIAPHRAGMA UROGENITALE FEMININUM

– u ženy je diaphragma urogenitale jen z vaziva s příměsí hladké svalové tkáně
– tato ploténka sahá zpředu od symfysy až k tubera ischiadica; má důležitou podpůrnou funkci pro orgány přední poloviny pánve.
– mezi dolním okrajem symfysy a předním okrajem diaphragma urogenitale probíhají cévy (vasa dorsalia penis nebo vasa dorsalia clitoridis); ventrální okraj destičky je spíše vazivový (lig. transversum perinei);

- m. transversus perinei superficialis et profundus - u žen tyto svaly zpravidla chybí
- **m. ischiocavernosus** (4) - je připojen k povrchu crus clitoridis
- **m. bulbospongiosus** (3**) -** u ženy svaly obou stran obemykají vestibulum vaginae včetně clitoris a v bazi stydkých pysků kryjí z hrázové strany bulbus vestibuli; dozadu dosahují na centrum perineale, kde některé jejich snopce přecházejí na m. sphincter ani externus
  - sval kontrahuje vestibulum vaginae a stiskem vyprazdňuje glandula vestibularis major, která je v něm částečně zanořena
  - přední snopce přispívají k erekci clitoris stiskem jeho v. dorsalis clitoridis profunda
- **m. sphincter urethrovaginalis** - je vytvořen jen u ženy, začíná v oblasti centrum perineale obdobně jako m. bulbospongiosus a spolu s ním, kryt polohou m. bulbospongiosus, probíhá obdobně jako on ve stěně vestibulum vaginae a kolem urethry dopředu, kde se snopce obou stran před urethrou spojují; má významnou roli v udržování kontinence
- **m. compressor urethrae (**2) je vytvořen jen u ženy; začíná v hloubce pod m. ischiocavernosus a jde hlouběji od něho a rovnoběžně s ním až před urethru, kde se svaly obou stran spojují kraniálně od snopců m. sphincter urethrovaginalis, část jeho snopců vzařuje mediálně do stěny vaginy
- **m. sphincter ani externus** (1)

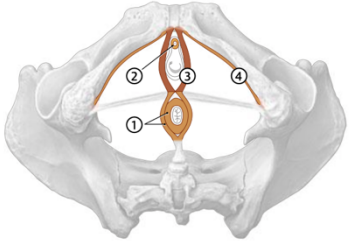

240. DIAPHRAGMA PELVIS

- pánevní dno - podpůrný aparát orgánů pánve
- kraniálně nad mm. perinei - diaphragma urogenitale
- plochá nálevka - sbíhá se ke **canalis analis**
- před canalis analis je u muže močová trubice, u ženy vagina a až pak močová trubice - **hiatus urogenitalis**
- mezi oběma otvory je vazivový uzel - **centrum perineale**, u ženy na něj navazuje **septum rectovaginale**
- podkladem diaphragma pelvis je m. levator ani a jeho části a m. coccygeus

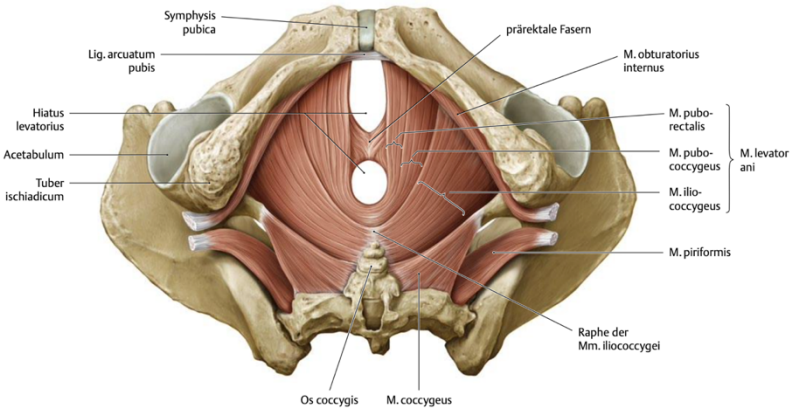

- **m. levator ani**
- pars iliaca (**m. iliococcygeus**) (3) - odstupuje od vazivového pruhu, který zesiluje fascia obturatoria int. - **arcus tendineus m. levatoris ani**, upíná se na lig. anococcygeum a na okraj kostrče
- pars pubica (**m. pubococcygeus**) (2) - začíná na os pubis, upíná se na lig. anococcygeum
- snopce se proplétají za hiatus urogenitalis - u ženy m. pubovaginalis, m. compressor vaginae, u muže m. levator prostatae

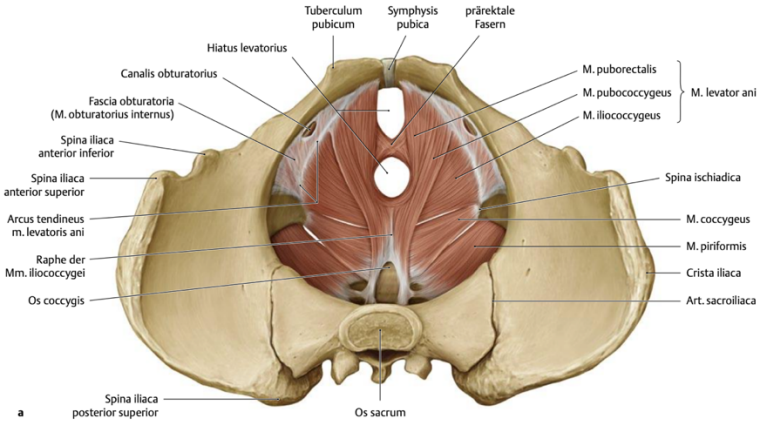

- **m. puborectalis** (1) - část, která se neproplétá a pokračuje dozadu
- **m. coccygeus** - od spina ischiadica k laterálnímu okraji os sacrum a os coccygis, přikládá se k lig. sacrospinale - vazivová součást diphragma pelvis
- inervace: plexus sacralis

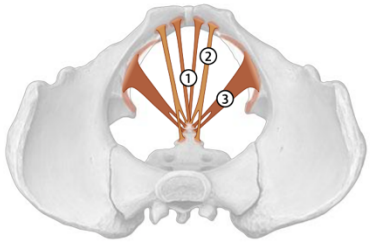

FASCIE A PROSTORY PÁNEVNÍHO DNA

- **fascia perinei superficialis** - vrstva povrchových perineálních svalů - m. ischiocavernosus, m. bulbospongiosus
- **fascia diaphragmatis urogenitalis superior et inferior** - nad a pod diphragma urogenitale (m. transversus perinei superficialis et profundus)
- **fascia diaphragmatis pelvis superior et inferior** - nad a pod diaphragma pelvis
- fascia diaphragmatis urogenitalis inferior = **membrana perinei**
- f. pelvis sup. přechází do **fascia pelvis parietalis**
- všechny fascie diaphragma urogenitale a diaphragma pelvis do sebe přechází v místě **centrum perineale**
- **fossa ischiorectalis, canalis pudendalis** - viz topografie

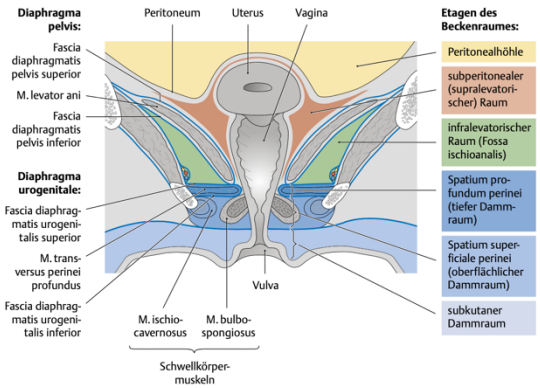

- **spatium perinei superficiale** - mezi fascia perinei superficialis a fascia diaphragmatis urogenitalis inferior, obsahem jsou crura penis / clitoridis, corpus spongiosum penis (bulbus), vasa pudenda int., n. pudendus
- svalové dno pánevní, prostory a fascie jsou výborně popsané v 2. dílu Čiháka

241. CELKOVÝ POPIS SRDCE, SYNTOPIE

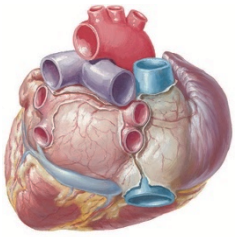

- nepárový, dutý, svalnatý orgán
- u dospělého člověka velikost jako sevřená pěst daného jedince - délka 13 cm, šířka 10 cm, předozadně 7 cm, váha 270 - 320 g
- srdce je uloženo ve středním mediastinu (ve skriptech nesrovnalosti), 2/3 vlevo od střední roviny
- tvar lze přirovnat ke kuželu, základna směřuje doprava, nahoru, dozadu, hrot směřuje dolů, dopředu, doleva, podélná osa probíhá šikmo k sagitální i frontální rovině

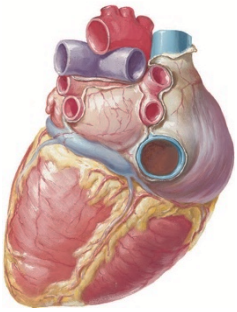

- **basis cordis** - odstup cév
- **apex cordis**
- **septum cordis - septum interatriale, septum interventriculare, septum atrioventriculare** (valvae cuspidatae)
- **atrium dextrum, sinistrum** - síň / předsíň
- **ventriculus dexter, sinister** - komora
- **facies anterior seu sternocostalis** - přední stěna AD a VD
- **facies posterior seu diaphragmatica** - naléhá na centrum tendineum bránice, tvoří ji především VS
- **margo dexter seu acutus** (ostrý)

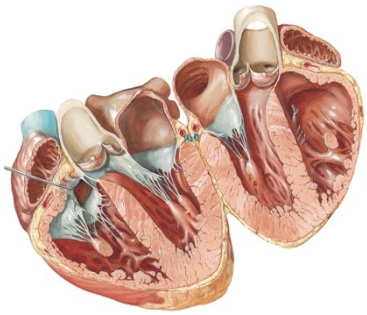

- **margo sinister seu obtusus** (zaoblený) / facies pulmonalis - levý okraj je zaoblený, protože levá komora má silnější svalovinu, na průřezu je levá komora kruhová, pravá komora nemá tak silnou svalovinu, na průřezu trojúhelníkový tvar, proto je pravý okraj ostrý
- **sulcus coronarius** - povrchová hranice komor a síní, v hloubce ostia atrioventricularia
- obě síně vybíhají v tzv. ouška - **auricula dextra et sinistra**
- **sulcus interventricularis anterior et posterior** - mezi nimi leží septum interventriculare, spojují se na apexu jako incisura apicis cordis
- v uvedených rýhách jsou aa. coronariae cordis, vv. cordis a nervový plexus coronarius

PROJEKCE SRDCE, AUSKULTAČNÍ BODY

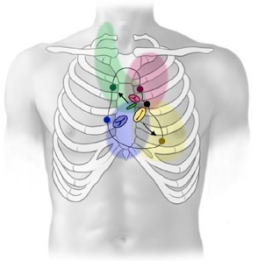

- **bod A**: vpravo ve 2. mezižebří ve vzdálenosti 1 cm od hrudní kosti, auskultace valva **a**ortae
- **bod T (B)**: nachází se v 5. mezižebří, u pravého okraje sterna, auskultace valva **t**ricuspidalis
- **bod M (C)**: vlevo v 5. mezižebří, vnitřně od medioklavikulární čáry, auskultace valva **m**itralis
- **bod P (D):** vlevo ve 2. mezižebří, 2 cm od okraje sterna, auskultace valva trunci **p**ulmonalis
- **Erbův bod** – 1. centrální auskultační bod srdce, tzv. punctum quintum – ve 3. mezižebří vlevo parasternálně, jsou zde slyšitelné prakticky všechny poslechové fenomény srdce

SYNTOPIE SRDCE

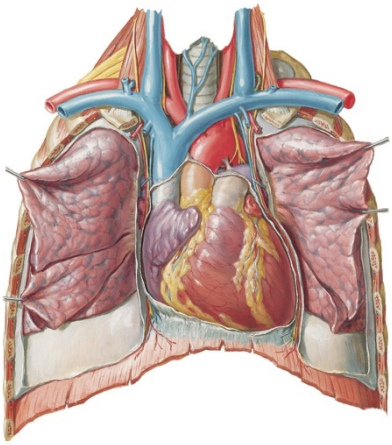

- apex se promítá do 5. levého mezižebří, zde je hmatný jeho úder, u hubených jedinců je i viditelný
- vztahy k okolním strukturám jsou nepřímé - mezi okolní struktury a srdce se vkládá pericardium
- kaudálně naléhá na centrum tendineum bránice, pod ní vpravo lobus dexter hepatis, vlevo fundus ventriculi
- laterálně plíce a pleura - impressio cardiaca (na levé plíci výraznější, kvůli srdci je levá plíce pouze dvoulaloková), nn. phrenici, vasa pericardiacophrenica, nll. mediastinales ant.
- ventrálně naléhá na přední hrudní stěnu - sternum, sternální konce žeber, mm. intercostales, u dětí thymus!
- dorzálně orgány zadního mediastina - jícen, trachea - bifurcatio tracheae - brochi principales
- kraniálně arcus aortae

RTG SRDCE

- nejběžnější je předozadní projekce - orthodiagram
- pravý okraj srdeční: v. brachiocephalica dex., v. cava superior, ventriculus dexter (vyklenutí doprava), vena cava inferior (předstírat, že je vidět)
- levý okraj: arcus aortae (aortální knoflík), a. pulmonalis sin., auricula sinistra, ventriculus sinister
- projasnění pod bránicí je vzduchová bublina ve fornix gastricus

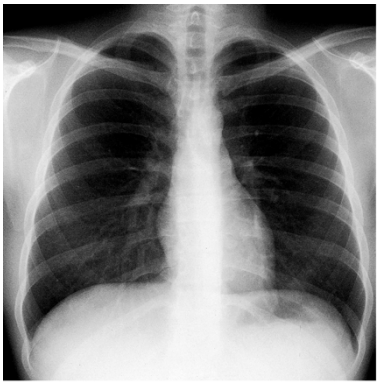

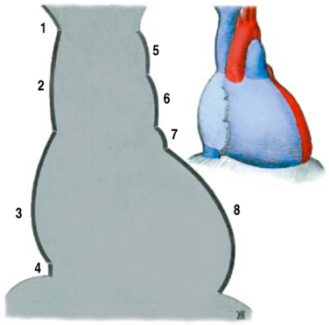

Obr. 46. SCHEMA RENTGENOVÉHO OBRAZU SRDCE; zadopřední projekce – vedle je pro srovnání obraz srdce; čísla označují útvary, jejichž okraj je okrajem srdečního stínu
1 vena brachiocephalica dextra
2 vena cava superior
3 atrium dextrum
4 vena cava inferior (na rtg snímku patrná jen při hlubokém vdechu)
5 arcus aortae
6 truncus pulmonalis (spolu s a. pulmonalis sinistra)
7 auricula sinistra
8 ventriculus sinister

242. ATRIUM DEXTRUM

- **auricula dextra** - slepá výchlipka
- **sinus venarum cavarum** - hladká stěna, vznikl z žil
- **crista terminalis** - odděluje sinus venarum cavarum od vlastní pravé síně, liší se úprava stěny, na povrchu jí odpovídá spojnice obou dutých žil - sulcus terminalis
- stěna před crista terminalis je zvrásněná - **mm. pectinati, trabeculae carneae**, přecházejí i do auriculy
- prostorově se AD popisuje jako krychle:
- horní stěna: **ostium venae cavae superioris** (bez chlopně)
- dolní stěna: **ostium venae cavae inferioris**, rudimentální chlopeň **valvula venae cavae inf.** (valvula Eustachii)**, ostium sinus coronarii, valvula sinus coronarii** (valvula Thebesii), před vyústěním sinus coronarius se sem otevírají 3-4 vv. cordis anteriores, **foramina venarum minimarum**
- zadní stěna: vyklenuje se mezi vyústěním dutých žil jako **torus intervenosus**

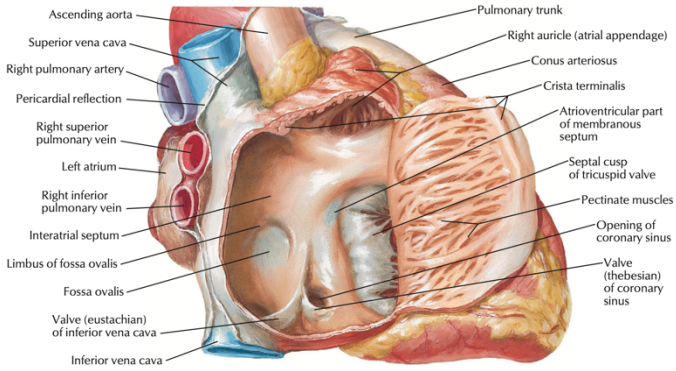

- mediální stěna: tvoří ji **septum interatriale, fossa ovalis** (foramen ovale - viz fetální oběh), **limbus fossae ovalis**
- laterální stěna: **crista terminalis**, odděluje hladkou a trabekularizovanou část
- přední stěna: **septum atrioventriculare dextrum - foramen atrioventriculare dextrum,** otvor je opatřen trojcípou chlopní **(valva tricuspidalis)**

243. VENTRICULUS DEXTER

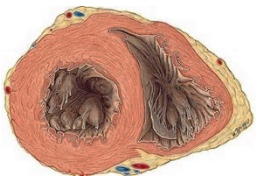

- tvar trojbokého jehlanu
- přední stěna se vyklenuje a tvoří převážnou část facies sternocostalis cordis
- zadní stěna je plochá a tvoří část facies diaphragmatica cordis
- mediální stěna = **septum interventriculare**, vyklenuje se do VD, ve VS je vyšší tlak krve
- **trabeculae carneae - pars trabecularis ventriculi dextri**
- **pars glabra** - hladká část při odstupu truncus pulmonalis, vývojově patří ke conus arteriosus
- **crista supraventricularis** - hranice mezi pars trabecularis a pars glabra
- **ostium artioventriculare dex.**
- **ostium trunci pulmonalis** - truncus pulmonalis

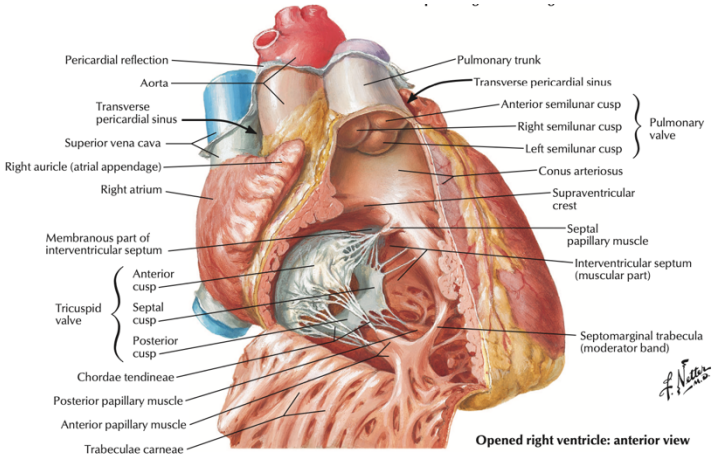

Opened right ventricle: anterior view

- **valva tricuspidalis** - umožňuje průtok krve z pravé síně do pravé komory, zabraňuje zpětnému toku, je otevřená při systole síní
- **cuspis anterior, cuspis posterior, cuspis septalis** - jejich okraje přirůstají k okraji anulus fibrosus dexter, do nich se upínají mm. papillares
- **mm. papillares** odstupují z myokardu pars trabecularis ventriculi dextri, z volných konců vystupují šlašinky - chordae tendineae, které se upínají do cípů trojcípé chlopně
- **m. papillaris ant**. - odstupuje od přední stěny, upíná se do cuspis anterior et septalis, od septa se k němu přidává silná trabecula septomarginalis
- **m. papillaris post.** - odstupuje od zadní stěny, upíná se do cuspis posterior et septalis
- **m. papillaris septalis** - ostupuje od septa, upíná se do cuspis posterior et septalis

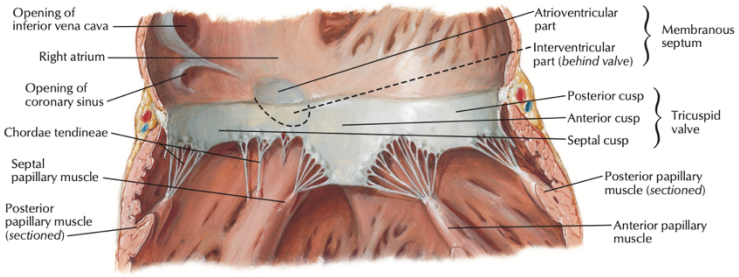

- m. papillaris septalis + posterior = mm. papillares parvi
- zdroje se v úponech papilárních svalů výrazně liší - zde podle Čiháka 3 (potvrdil doc. Joukal)

- **valva trunci pulmonalis** - umožňuje tok krve z pravé komory do truncus pulmonalis, je otevřená při systole komor, uzavírá se při diastole komor
- **valvula semilunaris anterior, dextra et sinistra**
- **lunula** - volný okraj řasy, uprostřed ztluštění - **nodulus**, commissura valvulae semilunaris
- sinus trunci pulmonalis, velum valvulae semilunaris

244. ATRIUM SINISTRUM

- podklad velké části basis cordis
- **auricula sinistra** - jediná část AS, která vznikla z původního základu předsíně, proto je jako jediná trabekularizovaná
- zbytek AS se vyvinul z plicních žil, proto má hladkou stěnu
- septum interatriale - **fossa ovalis, falx septi**
- **vv. pulmonales dextrae, vv. pulmonales sinistrae, ostia venarum pulmonalium** (bez chlopní)
- **ostium atrioventriculare sinistrum - valva bicuspidalis seu mitralis**

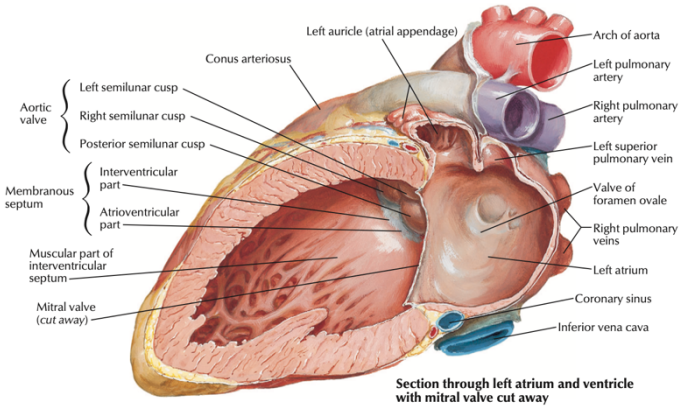

Section through left atrium and ventricle with mitral valve cut away

245. VENTRICULUS SINISTER

- stěna je 3x silnější než u VD, tloušťka 10-20 mm
- **trabeculae carneae**
- výtoková část směřující do aorty má hladkou stěnu
- stěna VS tvoří podklad menší části facies sternocostalis cordis, větší část facies diaphragmatica cordis a margo obtusus
- **ostium atrioventriculare sinistrum** - menší než ostium AV dex.

- **valva bicuspidalis seu mitralis**
- **cuspis anterior, cuspis posterior**
- oba cípy jsou připojeny k anulus fibrosus sin.

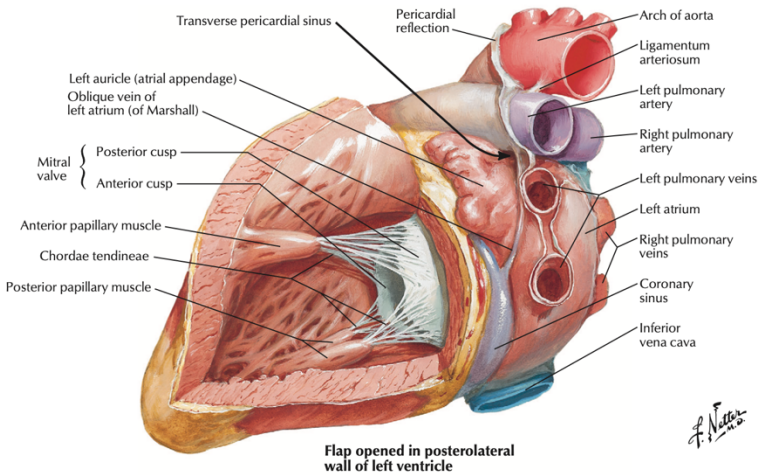

Flap opened in posterolateral wall of left ventricle

- **m. papillaris anterior** - od přední stěny, upíná se do cuspis anterior i cupis posterior
- **m. papillaris post**. - od zadní stěny, opět do obou cípů
- **chordae tendineae**
- valva mitralis umožňuje tok krve z levé síně do levé komory, zabraňuje zpětnému toku

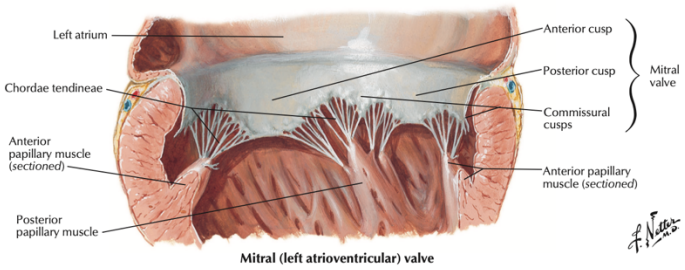

Mitral (left atrioventricular) valve

- **ostium aortae, valva aortae**
- **valvula semilunaris dextra, sinistra, posterior**
- lunula, nodulus, commissura valvulae semilunaris, velum valvulae semilunaris
- **sinus aortae**, na povrch tepny se vyklenují jako **bulbus aortae**
- **a. coronaria cordis dextra** - sinus aortae dex.
- **a. coronaria cordis sinistra** - sinus aortae sin.

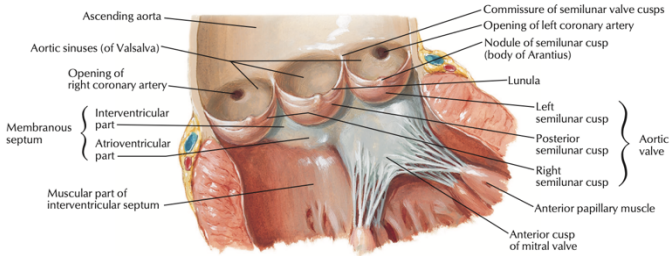

Aortic valve

246. STAVBA SRDCE, SRDEČNÍ SKELET

- **endocardium** (nitroblána srdeční) - tenká, hladká a lesklá vazivová blána, která vystýlá dutiny srdce a povrch srdečních chlopní
- cípaté chlopně jsou vyztuženy vazivovými ploténkami - laminae fibrosae, kterými se připojují k srdečnímu skeletu
- v předsíních je endokard silnější než v komorách, v levé polovině srdce je silnější

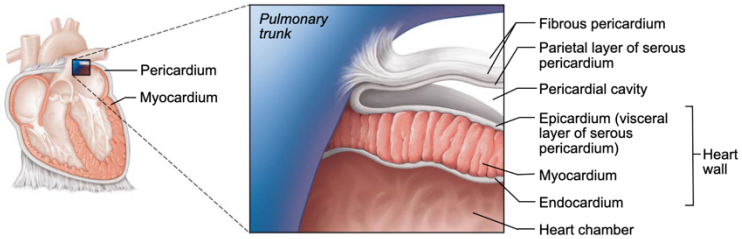

- **myocardium** (srdeční svalovina) - je tvořen speciálním typem svalové tkáně, základem jsou kardiomyocyty
- **pracovní myokard** - provádí kontrakce srdečních oddílů
- **vodivý myokard** - převodní systém srdeční, speciální typ srdeční svaloviny, schopnost generovat rytmické vzruchy, které jsou podnětem svalových kontrakcí
- myokard je rozdělen srdečním skeletem na myokard komor a myokard síní
- **svalovina síní** - je poměrně slabá, vypuzuje krev pouze do sousedních komor, je ve dvou vrstvách
  - povrchová vrstva - společná pro obě síně, **fasciculus interauricularis horizontalis, fasciculus interauricularis verticalis**
  - hluboká vrstva - pro každou síň zvlášť**, fasciculus terminalis** (podklad crista terminalis), **fasciculus limbicus superior et inferior** (ohraničují fossa ovalis), **fasciculus intervenosus** (podklad torus intervenosus), samostatné svalové pruhy **- trabeculae carneae**
  - buňky síňového myokardu mají sekretorickou funkci - produkují atriální natriuretický faktor ANF, který ovlivňuje metabolismus sodíkových iontů v ledvinách, způsobuje snížení krevního tlaku zvýšenou tvorbou moči, hladina stoupá při zvýšeném krevním tlaku v srdečních síních
- **svalovina komor** - je silnější než svalovina síní, je ve třech vrstvách
  - povrchová vrstva - společná pro obě komory, levotočivý šroub, končí u apex cordis jako **vortex cordis**
  - prostřední vrstva - pro každou komoru zvlášť, cirkulární pruhy
  - hluboká vrtsva - síťovité uspořádání, podklad pro mm. papillares a trabekulární systém stěny komor

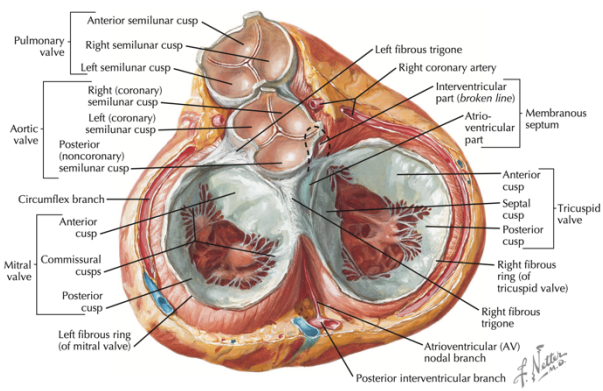

- **srdeční skelet** je tvořen čtyřmi vazivovými prstenci (anuli fibrosi) a dvěma vaziovými ploténkami (trigona fibrosa)
- do srdečního septa vybíhá vazivová ploténka - **pars membranacea septi**
- **anulus fibrosus dexter** - obkružuje ostium atrioventriculare dextrum, připojuje se k němu valva tricuspidalis

- **anulus fibrosus sinister** - obkružuje ostium AV sin., připojuje se k němu valva bicuspidalis
- **anulus aorticus, anulus trunci pulmonalis**
- anulus fibrosus sin. a anulus aorticus spojují dvě vazivové ploténky - **trigonum fibrosum sinistrum et dextrum**
- přes trig. fibrosum dex. prochází ze stěn síní do stěn komor vlákna převodního systému srdečního (fasciculus atrioventricularis - Hisův svazek), připojuje se k němu anulus fibrosus dexter a anulus trunci pulmonalis (pomocí konusové šlachy - vpravo od anulus aorticus)
- připojuje se sem rovněž **septum membranaceum / pars membranacea septi** (má úplně zbytečně další dvě části: pars interventricularis, pars atrioventricularis)



- pericardium - viz topografie

247. SRDEČNÍ CHLOPNĚ

- srdeční chlopně jsou ventily zajišťující jednostranný tok krve v srdci
- nejsou inervované a jsou bezcévné (otevírají a zavírají se na základě tlakového gradientu)
- z histologického hlediska se jedná o duplikatury endokardu - jsou tvořené vnitřní fibrózní ploténkou (kolagenní a elastická vlákna)
- k získaným valvulárním vadám patří: stenóza (zúžení), insuficience (nedomykavost) – jejím následkem je zpětný tok krve (regurgitace), nejčastěji postihují levostranné chlopně (tj. mitrální a aortální chlopeň)

> při systole komor (diastole síní) jsou otevřené poloměsíčité chlopně a cípaté chlopně jsou zavřené
> při systole síní (diastole komor) jsou otevřené cípaté chlopně a poloměsíčité jsou zavřené

- **valva tricuspidalis**
- **cuspis anterior, cuspis posterior, cuspis septalis** - jejich okraje přirůstají k okraji anulus fibrosus dexter, do nich se upínají mm. papillares
- **mm. papillares** odstupují z myokardu, z volných konců vystupují šlašinky - chordae tendineae, které se upínají do jednotlivých cípů (viz VD, VS)

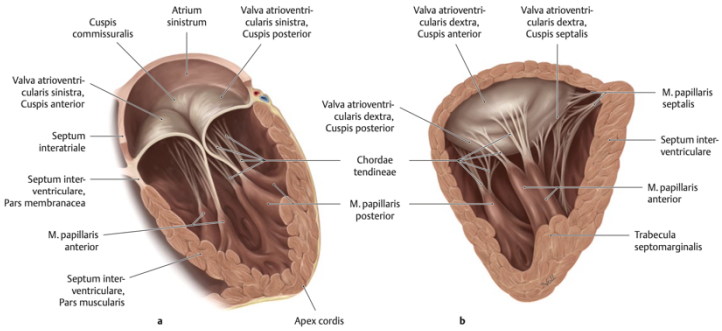

- **valva bicuspidalis seu mitralis**
- **cuspis anterior, cuspis posterior**
- oba cípy jsou připojeny k anulus fibrosus sin.

- **valva trunci pulmonalis**
- **valvula semilunaris anterior, dextra et sinistra**
- **lunula** - volný okraj řasy, uprostřed ztluštění - **nodulus**, commissura valvulae semilunaris
- sinus trunci pulmonalis, velum valvulae semilunaris

- **valva aortae**
- **valvula semilunaris dextra, sinistra, posterior**
- lunula, nodulus, commissura valvulae semilunaris, velum valvulae semilunaris
- sinus aortae, na povrch tepny se vyklenují jako bulbus aortae

- auskultační body ↑

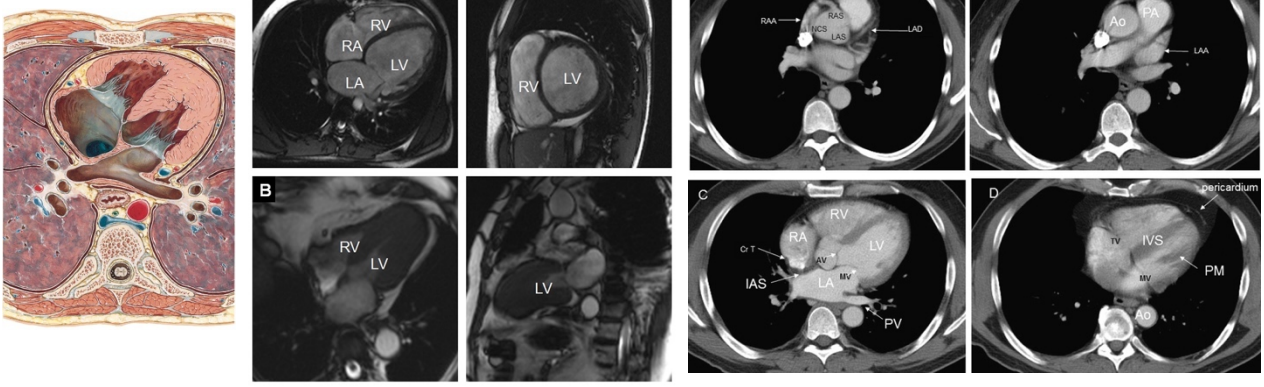

248. PŘEVODNÍ SYSTÉM SRDEČNÍ

- excitomotorický aparát
- speciální typ myokardu (ne nervy!), buňky jsou schopné tvořit rytmické vzruchy a vést je k pracovnímu myokardu, který vykoná vlastní kontrakci
- převodní systém spojuje myokard síní a komor (je rozdělen srdečním skeletem

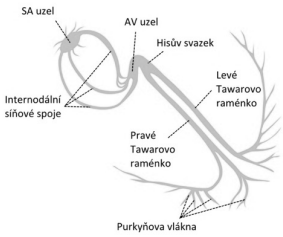

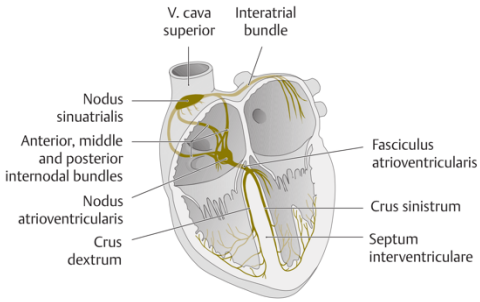

- **nodus sinuatrialis** (Keith-Flackův sinusový uzlík) - leží ve svalovině AD při vyústění v. cava sup.
  - vznikají zde vzruchy s frekvencí 70/min a zajišťuje klidovou činnost srdce - sinusový rytmus
  - je tzv. primární pacemaker (udavatel rytmu)
- **internodální síňové spoje**
  - Bachmanova dráha – interatriální svazek jdoucí z pravé do levé síně
  - přední, zadní, střední internodální svazek, kolaterální vlákna (bypass fibres)
- **nodus atrioventricularis** (Ashoff-Tawarův uzlík) - leží v AD pod endokardem septa mezi úponem cuspis septalis valvae tricuspidalis a ostium sinus coronarii
  - je to tzv. sekundární pacemaker, vytváří vzruchy, pokus SA uzel nefunguje
  - AV uzel vede vzruch velmi pomalu, čímž dochází k žádoucímu zdržení atrioventrikulárního převodu (AV převodu, síňokomorového převodu) – nejdříve je třeba, aby se dokončila kontrakce (depolarizace) síní, a až následně byla zahájena kontrakce (depolarizace) komor
  - Kochův trojúhelník (trigonum nodi atrioventricularis) - prostor v mediální stěně AD, kde leží n. AV - ohraničení: baze cuspis septalis trojcípé chlopně, přední obvod sinus coronarius, Todarova šlacha
  - před Kochovým trojúhelníkem) je interatriální septum tvořeno tuhým vazivem a endokardem, chybí svalovina = pars membranacea septi
- **fasciculus atrioventricularis** (Hisův svazek) - prochází skrze trigonum fibrosum dextrum
- **crus dextrum, crus sinistrum** (Tawarovo raménko) - směřují k myokardu levé a pravé komory
  - crus dextrum vstupuje do trabecula septomarginalis (do m. papillaris ant.) - jedna z teorií, proč jde přes trabeculu, je, že svalovina levé komory je silnější, proto se v ní vzruch šíří pomaleji než v pravé komoře, proto je vpravo vzruch veden ještě skrze trabeculu, stahy komor jsou pak rovnoměrné a nepředbíhají se
- **Purkyňova vlákna** - konečný úsek PSS, vytváří rozsáhlou subendokardiální síť, končí u vláken pracovního myokardu

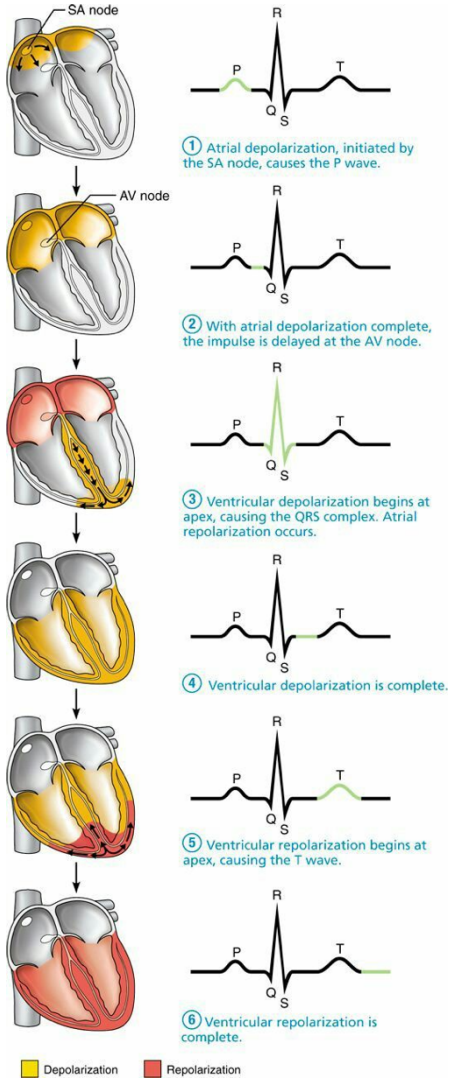

- **shrnutí:** SA uzel → internodální síňové spoje → AV uzel → Hisův svazek → Tawarova raménka → Purkyňova vlákna
- **cévní zásobení**: SA uzel je v 60 % případů zásobován z větví a. coronaria dextra (a. nodi sinuatrialis), AV uzel je v 90 % případů zásobován z větví a. coronaria dextra (a. nodi atrioventricularis, r. septi fibrosi, Haasova tepna)

- PSS má 3 základní vlastnosti:
- autonomie (nezávislost) - srdeční kontrakce vznikají v srdci nezávisle na CNS a humorálních mechanismech, vegetativní nervový systém (sympatikus a parasympatikus) může regulovat pouze frekvenci srdečních stahů, nikoliv stahy samotné
  - sympatikus cestou nervi cardiaci (noradrenalin, α-adrenergní receptory) srdeční frekvenci zvyšuje
  - parasympatikus cestou rami cardiaci nervi vagi (acetylcholin, muskarinové receptory) srdeční frekvenci snižuje
- automacie (samočinnost) - srdce je schopné vytvářet pravidelně se opakující podněty k vlastní kontrakci
- rytmicita (pravidelnost) - podněty ke kontrakci (vzruchy) srdce vytváří pravidelně tj. s určitou frekvencí

249. KORONÁRNÍ TEPNY

- **aa. coronariae cordis** vystupují z aorta ascendens (konkrétně sinus aortae) a kladou se do příslušného sulcus coronarius
- jsou uloženy subepikardiálně a jsou obaleny vrstvou tukové tkáně

- **a. coronaria cordis sinistra** - mezi truncus pulmonalis a auricula sinistra
  - vyživuje převážnou část stěny levé komory, přední část pravé komory, přední část septum interventriculare a atrium sin., hluboké větve vyživují m. papillaris ant. pravé komory a oba papilární svaly levé komory
  - **r. interventricularis anterior** - (klinicky zkratka RIA) v sulcus interventricularis ant. po přední ploše srdce až k apexu, kde anastomozuje s r. interventricularis post. a. coronariae cordis dex.
    - r. coni arteriosi, r. lateralis, rr. interventriculares septales
  - **r. circumflexus** (RC) - do levé části sulcus coronarius a stačí se na facies diaphragmatica cordis
    - r. marginalis sinister, rr. atriales, variabilně r. nodi sinuatrialis, r. nodi atrioventricularis (častěji z pravé)

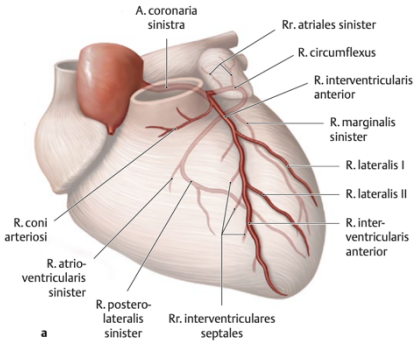

- **a. coronaria cordis dextra** - mezi truncus pulmonalis a auricula dextra, klade se do pravého sulcus coronarius
  - vyživuje převážnou část stěny pravé komory a pravé síně, zadní část septum interventriculare, zadní stěnu levé komory, m. papillaris posterior ventriculi sin. a oba uzly PSS
  - m. papillaris anterior (VD) a m. papillaris posterior (VS) jsou zásobovány oběma věnčitými tepnami
  - r. coni arteriosi, r. marginalis dex., rr. atriales dex.
  - hluboké větve **r. nodi sinuatrialis, r. nodi atrioventricularis**
  - **r. interventricularis posterior** (RIP) - konečná část v sulcus interventricularis post.
    - rr. interventriculares septales

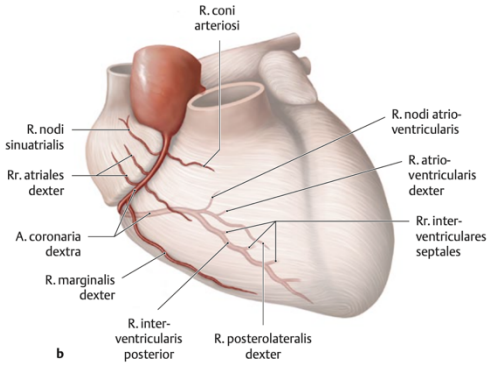

250. ŽÍLY SRDCE

- 3 základní - sinus coronarius, vv. cordis anteriores, vv. cordis minimae
- **sinus coronarius** odvádí 60 % krve ze stěny srdce, leží na facies diaphragmatica cordis v sulcus coronarius, vzniká soutokem:
- **v. cordis magna** - sulcus interventricularis ant., sulcus coronarius sin., přibírá v. posterior ventriculi sin.
- **v. cordis media** - sulcus interventricularis post.
- **v. cordis parva** - sulcus coronarius dex.
- **v. obliqua atrii sinisti** (Marshallova žíla) - je pozůstatek v. cava superior sinistra, ta embryonálně zaniká (oblíbená žíla dr. Hradilové)

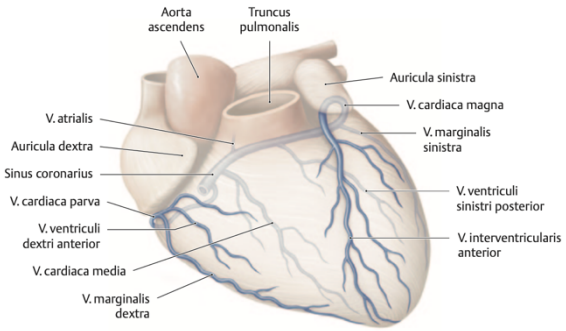

- **vv. cordis anteriores** - 2 až 4 žíly ve stěně AD, ústí samostatně
- **vv. cordis minimae** - foramina venarum minimarum atrii dextri

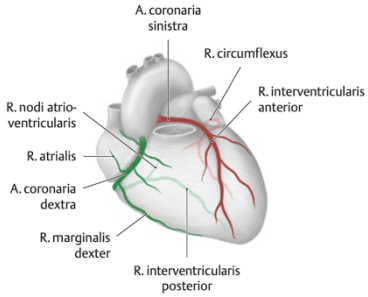

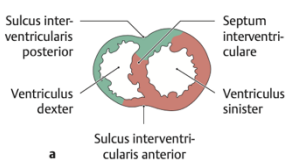

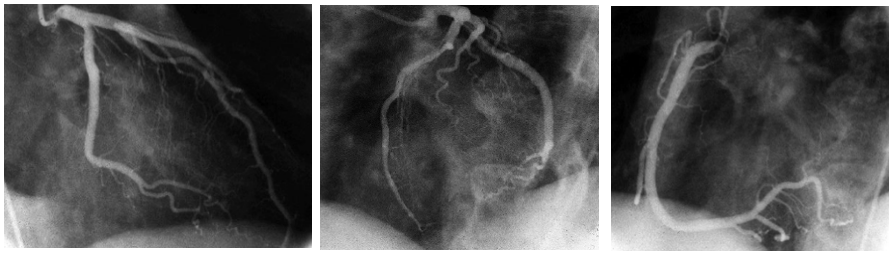



a. coronaria sin. pravá přední šikmá projekce

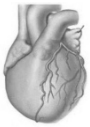

a. coronaria sin. levá přední šikmá projekce

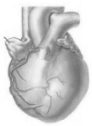

a. coronaria dx. levá přední šikmá projekce

koronarografie

- **základní fyziologie pro kontext:**
- nejhlubší vrstvy stěny srdce (směrem k endokardu) jsou vyživovány prostou difuzí i krví, kterou srdce pumpuje
- koronární cévy nevedou přímo ze srdce proto, že tak vysoký tlak by zničil malé cévy a především kapilární síť v myokardu
- koronární tepny se dokonce plní až během diastoly, během systoly jsou tyto cévy kolabované (především levá) silnou kontrakcí myokardu a vysokým tlakem a vysokou rychlostí proudění krve v aortě
- v koronárním oběhu dochází v některých místech k fyziologickému míchání okysličené a odkysličené krve - vv. cordis anteriores odvádějí krev z pravé komory přímo do pravé síně a vv. cordis minimae ústí do levé síně a komory = fyziologický zkrat
- další fyziologický zkrat jsou aa. bronchiales (z aorty) - vv. bronchiales - část do vv. pulmonales - atrium sinistrum (díky těmto zkratům logicky nikdy nemůže být saturace krve kyslíkem přesně 100 %)
- patologicky např. foramen ovale apertum

- **variace na venae cordis podle prof. Dubového**
- ohledně v. cordis magna se shoduje se zbytkem světa, v. cordis media je podle něj v. cordis parva a v. cordis parvu pojmenoval jako v. cordis accessoria

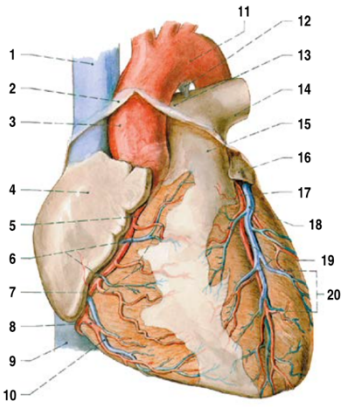

Obr. 30. TEPNY A ŽÍLY SRDCE; pohled zpředu, po odstranění větších ploch epikardu (část epikardu je zachována a cévy prosvítají)
1 vena cava superior
2 odstřižený okraj perikardu
3 aorta ascendens
4 atrium dextrum et auricula dextra
5 kmen arteria coronaria dextra
6 venae ventriculi dextri anteriores
7 rami ventriculares dextri anteriores
8 ramus marginalis dexter
9 vena cava inferior
10 vena marginalis dextra jako začátek v. cordi parva
11 arcus aortae
12 ligamentum arteriosum
13 arteria pulmonalis dextra
14 arteria pulmonalis sinistra
15 truncus pulmonalis
16 auricula sinistra
17 ramus interventricularis anterior (arteriae coronariae sinistrae)
18 vena interventricularis anterior jako začátek v. cordis magna
19 rami ventriculares anteriores pro pravou komoru (z ramus interventricularis anterior levé koronární tepny)
20 rami ventriculares anteriores sinistri pro levou komoru; horní, silnější z nich se označuje jako ramus lateralis nebo (pro svůj průběh) jako ramus diagonalis

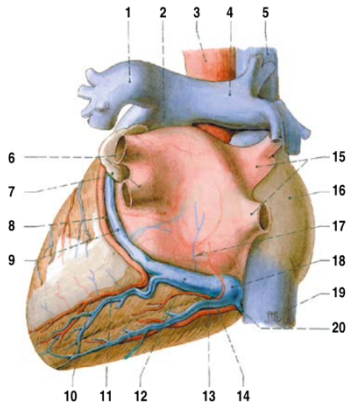

Obr. 31. TEPNY A ŽÍLY SRDCE; pohled zezadu; epikard odstraněn, zůstává jen v malém rozsahu na margo obtusus
1 arteria pulmonalis sinistra
2 truncus pulmonalis
3 aorta ascendens
4 arteria pulmonalis dextra
5 vena cava superior
6 venae pulmonales sinistrae
7 auricula sinistra
8 ramus circumflexus arteriae coronariae sinistrae
9 vena coronaria sinistra (pokračování v. cordis magna do sinus coronarius)
10 ramus posterior ventriculi sinistri
11 vena ventriculi sinistri posterior (vpravo od jejího vyústění do v. cordis magna začíná sinus coronarius)
12 sinus coronarius
13 vena interventricularis posterior
14 ramus interventricularis posterior arteriae coronariae dextrae
15 venae pulmonales dextrae
16 atrium dextrum
17 vena obliqua atrii sinistri
18 místo vyústění sinus coronarius do pravé předsíně
19 vena cava inferior
20 vena cordis parva

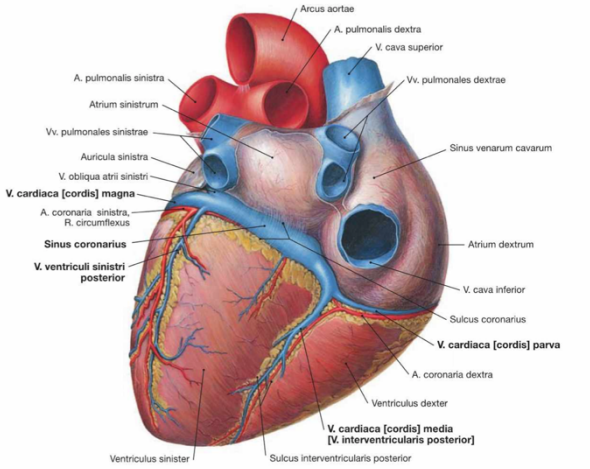

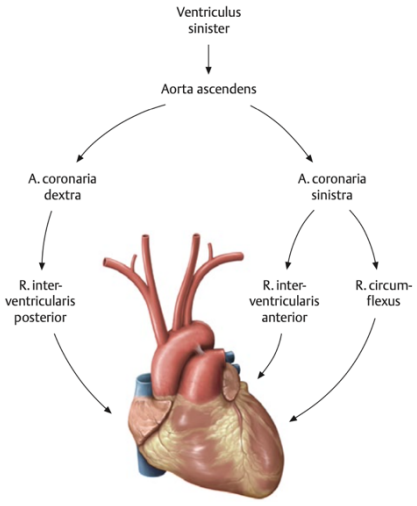

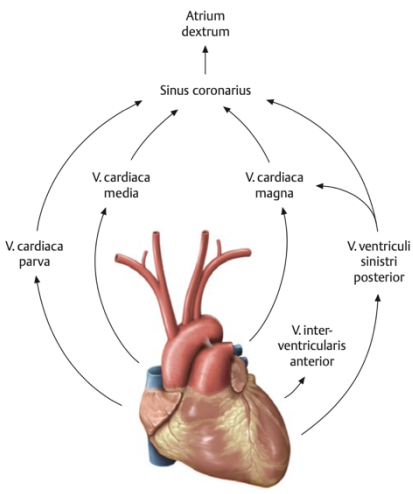

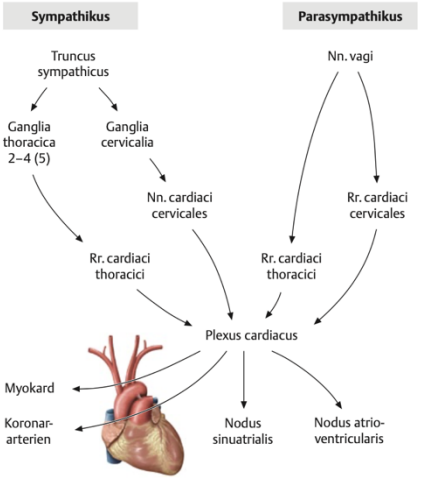

3.

NEUROANATOMIE

Zdroje: primárně přednášky doc. Vargové, skripta neuroanatomie od Páče + věci, co nejdou pochopit, jsou pravděpodobně z neuroanatomie od Dubového, doplněno o pár vět z neurofyziologie od dr. Ďuriše

ZKOUŠKOVÉ OTÁZKY - ODDÍL C

CENTRÁLNÍ NERVOVÝ SYSTÉM A SMYSLY

251. Hřbetní mícha, hranice, zevní popis a obecné uspořádání šedé a bílé hmoty
252. Hřbetní mícha, šedá hmota – základní jádra
253. Hřbetní mícha, bílá hmota – základní ascendentní a descendentní spojení
254. Prodloužená mícha, hranice, zevní popis a obecné uspořádání šedé a bílé hmoty
255. Prodloužená mícha, šedá hmota – základní jádra
256. Prodloužená mícha, bílá hmota – základní spoje a jejich funkce
257. Varolův most, hranice, zevní popis a obecné uspořádání šedé a bílé hmoty
258. Varolův most, šedá hmota – základní jádra
259. Varolův most, bílá hmota – základní spoje a jejich funkce
260. Mezencefalon, hranice, zevní popis a obecné uspořádání šedé a bílé hmoty
261. Mezencefalon, šedá hmota – základní jádra
262. Mezencefalon, bílá hmota – základní spoje a jejich funkce
263. Retikulární formace mozkového kmene a její funkce, základní jádra
264. Mozeček, zevní popis, princip strukturálního uspořádání
265. Mozeček, základní spoje a jejich funkce
266. Diencefalon, zevní popis
267. Thalamus, hlavní jádra podle jejich strukturálně-funkční klasifikace
268. Hypothalamus, základní dělení jader a jejich funkce
269. Sekretorický aparát diencefala – základní princip, tractus hypothalamo-hypophysialis
270. Sekretorický aparát diencefala – hypofyzální portální systém
271. Telencefalon, zevní popis hemisfér a kůry mozkové
272. Telencefalon, základní kortikální oblasti podle jejich funkce
273. Telencefalon, základní struktury šedé a bílé hmoty, hippocampus, fornix
274. Telencefalon, strukturální uspořádání basálních ganglií
275. Telencefalon, struktury limbického předního mozku
276. Bílá hmota telencefala, dráhy asociační, komisurální a projekční
277. Bílá hmota telencefala, capsula interna
278. Cévní zásobení CNS (circulus arteriosus Willisi, hlavní tepny a oblasti krevního zásobení)
279. Komory CNS obecně, plexus choroideus
280. IV. komora mozková – strukturální ohraničení
281. III. komora mozková – strukturální ohraničení
282. Laterální komory mozkové – strukturální ohraničení
283. Mozkomíšní mok, vznik, průtok a drenáž
284. Dura mater spinalis et encephali, strukturální rozdíly, deriváty dura mater encephali
285. Arachnoidea, pia mater, spatium epidurale a subdurale, spatium subarachnoideum
286. Ústrojí čichové a chuťové
287. Zrakové ústrojí, tunica fibrosa bulbi
288. Zrakové ústrojí, tunica media bulbi
289. Zrakové ústrojí, tunica interna bulbi, strukturální uspořádání retiny

290. N. opticus, vznik a průběh
291. Obsah oční koule, camera bulbi et humor aquosus, jeho vznik a cirkulace
292. Obsah oční koule, čočka, závěsný aparát čočky
293. Obsah oční koule, sklivec, cévní zásobení oka
294. Okohybné svaly a jejich inervace
295. Víčka a spojivka
296. Slzné ústrojí
297. Zevní ucho a membrana tympani
298. Dutina středoušní, stěny
299. Sluchové kůstky a jejich spoje
300. Dutina středoušní, svaly, jejich funkce a inervace
301. Sluchová trubice, antrum mastoideum, cellulae mastoideae
302. Kostěný labyrint
303. Blanitý labyrint
304. N. vestibulocochlearis, vznik a průběh
305. Míšní reflex
306. Zraková dráha
307. Sluchová dráha
308. Pupilární reflex (mióza a mydriáza)
309. Vestibulární dráha (význam FLM)
310. Protopatické čití (hrubá kožní citlivost, teplo, chlad, bolest)
311. Epikritické čití (diskriminační čití, jemná kožní citlivost)
312. Propriocepce (z končetin, trupu, hlavy)
313. Pyramidová motorická dráha (dráha volní hybnosti)
314. Extrapyramidové motorické dráhy (dráhy mimovolní hybnosti, zpracovací motorické dráhy)

PERIFERNÍ NERVOVÝ SYSTÉM

315. N. spinalis, rr. dorsales nn. spinalium, nn. intercostales
316. Plexus cervicalis, hlavní větve a inervační oblasti
317. N. musculocutaneus – průběh a inervační oblasti
318. N. medianus – průběh a inervační oblasti
319. N. ulnaris – průběh a inervační oblasti
320. N. radialis – průběh a inervační oblasti
321. N. axillaris – průběh a inervační oblasti
322. Nn. iliohypogastricus, ilioinguinalis, genitofemoralis, průběh a jejich inervační oblasti
323. N. femoralis, n. obturatorius, průběh a jejich inervační oblasti
324. N. gluteus sup. et inf., n. cutaneus femoris post., průběh a jejich inervační oblasti
325. N. ischadicus, po rozdělení na n. tibialis a n. fibularis communis
326. N. tibialis, průběh a jeho inervační oblasti
327. N. fibularis communis, průběh a jeho inervační oblasti
328. N. pudendus, průběh a jeho inervační oblasti
329. Nn. III., IV., VI., průběh a jejich inervační oblasti
330. N. ophthalmicus, ggl. ciliare, průběh a jejich inervační oblasti
331. N. maxillaris, průběh, hlavní větve a jejich inervační oblasti
332. Ggl. pterygopalatinum, hlavní větve a jejich inervační oblasti
333. Ggl. submandibulare, hlavní větve a jejich inervační oblasti
334. N. mandibularis, průběh, hlavní větve a jejich inervační oblasti
335. Ggl. oticum, hlavní větve a jejich inervační oblasti
336. N. facialis, ggl. geniculi, průběh, hlavní větve a jejich inervační oblasti
337. N. glossopharyngeus, průběh, hlavní větve a jejich inervační oblasti
338. N. vagus, průběh, hlavní větve a jejich inervační oblasti
339. N. accessorius et hypoglossus, průběh, hlavní větve a jejich inervační oblasti
340. Obecná stavba a členění ANS
341. Pars cervicalis partis sympathicae, ganglia, nervy a jejich inervační oblasti
342. Pars thoracica partis sympathicae, plexy, ganglia, nervy a jejich inervační oblasti
343. Inervace srdce
344. Pars abdominalis partis sympathicae, plexy, ganglia, nervy a jejich inervační oblasti
345. Enterický systém, strukturální stavba
346. ANS pánve, plexy a jejich inervační oblasti
347. Plexus brachialis – vznik, rozdělení na části
348. N. thoracodorsalis, n. dosalis scapulae, n. subclavius, nn. pectorales – průběh a inervační oblasti
349. N. thoracicus longus n. suprascapularis, n. subscapularis – průběh a inervační oblasti
350. Periferní neurony autonomního nervového systému – sympathicus et parasympathicus

251. MEDULLA SPINALIS

HRANICE, ZEVNÍ POPIS A OBECNÉ USPOŘÁDÁNÍ ŠEDÉ A BÍLÉ HMOTY

- délka 40-50 cm, tloušťka 10 mm
- ve **foramen magnum** navazuje na **medulla oblongata** (hranice **decussatio pyramidum**)
- zakončuje se jako **conus medullaris**, u mužů ploténka L1-2, u žen L2
- lumbální punkce, epidurální anestezie v úrovni L3-4
- od conus medullaris pokračuje **filum terminale** - délka 25 cm, tloušťka 1 mm
- **intumescentia cervicalis** - C3 - Th2
- **intumescentia lumbalis** - Th9 - L1
- **fissura mediana anterior, sulcus medianus posterior** - rozdělují na pravou a levou půlku
- **sulcus anterolateralis, sulcus posterolateralis** - rozdělují míchu na funiculi medullae spinalis
- **funiculus anterior seu ventralis, funiculus lateralis, funiculus posterior seu dorsalis**
- zadní funiculus je rozdělen pomocí **sulcus intermedius posterior** na **fasciculus gracilis** (pars medialis) a **fasciculus cuneatus** (pars lateralis)
- **fila radicularia** - vystupují ze sulcus anterolateralis et posterolateralis
- **radices ventrales** seu anteriores nervorum spinalium - motorická vlákna

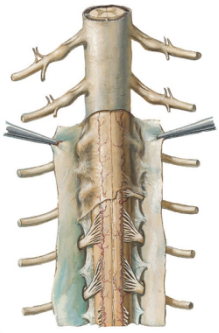



- **radices dorsales** seu posteriores nervorum spinalium - senzitivní vlákna**, ganglion spinale** (pseudounipolární neurony)
- **nervus spinalis** - spojení radix anterior et posterior, smíšený nerv, odstup jednoho páru míšních nervů = míšní segment, celkem jich je 31
- nervi spinales odstupují z míchy skrze foramina intervertebralia
- nestejnoměrný růst páteře a míchy způsobuje, že kaudální spinální nervy nemohou procházet skrze příslušná foramina intervertebralia, lumbální a sakrální nervy proto mají šikmý průběh, aby dosáhly správné úrovně výstupu, pod conus medullaris tvoří radices nervorum spinalium tzv. **cauda equina**

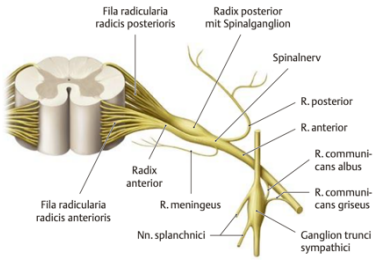

- **canalis centralis,** okolo něj **substantia grissea** (těla neuronů), povrchově **substantia alba** (výběžky neuronů)
- šedá hmota tvoří **cornu posterius** (dorsale) a **cornu anterius** (ventrale) a mezi nimi méně výrazné **cornu laterale** (zona intermedia)
- **cornu posterius** - alární ploténka, neurony aferentního systému
- **cornu anterius** - bazální ploténka, neurony eferentního systému
- v prostorovém uspořádání jsou struktury šedé hmoty označovány jako **columna anterior et posterior**

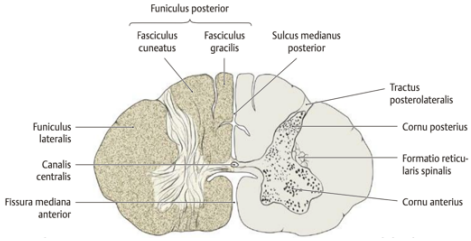

- **dura mater spinalis** - saccus durae matris spinalis, u S2 se sbíhá do filum terminale externum
- **spatium epidurale** - prostor mezi saccus durae matris a endorhachis (periost páteřního kanálu) - plexus venosi vertebrales interni
- **spatium subdurale** - fyziologicky pouze štěrbina mezi dura mater a arachnoideou , zvětšuje se při patologiích
- **arachnoidea spinalis** - přiložena na vnitřní stěnu saccus durae matris, obaluje míšní nervy, přechází do jejich obalů
- **spatium subarachnoideum** - mezi arachnoideou a pia mater, uvnitř je liquor cerebrospinalis, septum subarachnoideum je dorzální sagitální přepážka
- **pia mater spinalis** - obaluje povrch míchy i cévy
- **ligamenta denticulata** - závěsný aparát míchy, 20-23 vazivových výběžků, které spojují míchu s arachnoideou a s dura mater, udržují polohu míchy při pohybech páteře

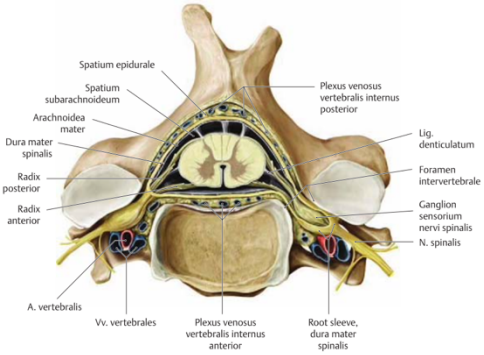

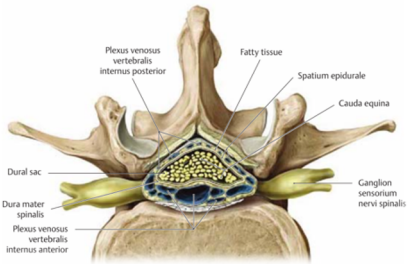

252. MEDULLA SPINALIS

ŠEDÁ HMOTA

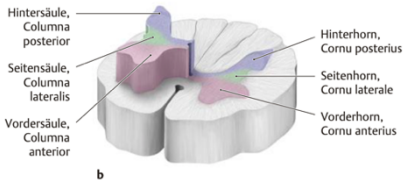

a) cornu posterius - somatosenzorika

- **nucleus apicalis** (posteromarginalis) et **substantia gelatinosa Rolandi** - malé interneurony, aferentní informace vstupující do míchy.
- **nucleus proprius** - informace o hrubé kožní citlivosti, teple a chladu, neurony vydávají kontralaterálně axony, které končí na neuronech thalamu (**tr. spinothalamicus**), retikulární formace (**tr. spinoreticularis**) a tekta v mesencefalu (**tr. spinotectalis**).
- **nucleus thoracicus** (Stillingovo-Clarkeovo jádro) - sloupec neuronů v rozsahu C8 - L2, na kterých končí silně myelinizované aferentní axony převádějící proprioceptivní informace z dolní končetiny a kaudální části trupu, axony jdou do mozečku (**tractus spinocerebellaris anterior et posterior)**

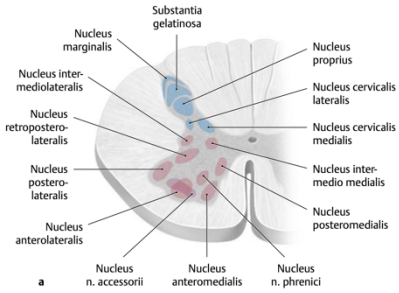

b) cornu laterale - viscerosenzorika

- **nucleus intermediomedialis** - aferentní axony, informace z viscerálnách orgánů (mechanické, bolest, teplo)

c) cornu laterale - visceromotorika

- **nucleus intermediolateralis** - Th1 - L2 vydávají preganglionová sympatická vlákna probíhající ve ventrálních kořenech spinálních nervů, pod L2 jsou zdrojem preganglionových pro sakrální parasymatikus

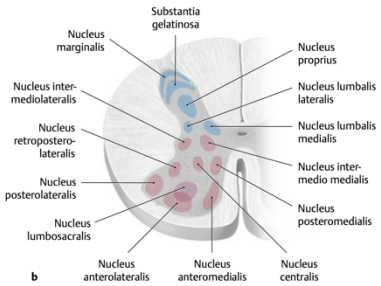

d) cornu anterius - somatomotorika

- **nuclei motorii** - motoneurony α a γ

- v rozsahu krčních spinálních segmentů nucleus phrenicus - nervus phrenicus a radix spinalis nervi accessorii

Rexedovy zóny

- I ncl. apicalis (ncl. posteromarginalis)
- II + III substantia gelatinosa Rolandi
- IV + V ncl. proprius
- VI ncl. thoracicus (Stillingovo-Clarkeovo jádro) C8-L3
- VII interneurony v cornu anterius
- VIII mediální skupina motoneuronů
- IX laterální skupina motoneuronů
- X zona centralis, šedá hmota kolem canalis centralis

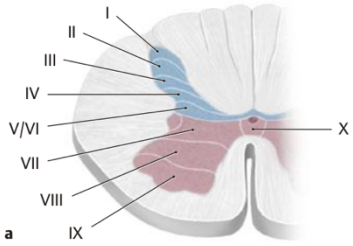

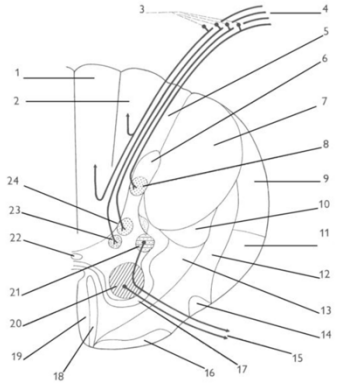

1 – fasciculus gracilis (tractus spinobulbaris)
2 – fasciculus cuneatus (tractus spinobulbaris)
3 – ganglion spinale
4 – radix dorsalis n. spinalis
5 – Lissauerova vstupní zóna (tractus dorsolateralis)
6 – apex columnae post.
7 – tractus corticospinalis lat.
8 – nucleus proprius
9 – tractus spinocereberallis post.
10 – tractus rubrospinalis
11 – tractus spinocereberallis ant.
12 – tractus spinothalamicus, tractus spinotectalis, tractus spinoreticularis
13 – tractus reticulospinalis
14 – tractus olivospinalis
15 – radix ventralis n. spinalis
16 – tractus vestibulospinalis
17 – tractus spinospinalis
18 – tractus corticospinalis ant.
19 – tractus tectospinalis
20 – nuclei motorii
21 – nucleus intermediolateralis
22 – canalis centralis
23 – nucleus intermediomededialis
24 – nucleus thoracicus (Stillingovo-Clarkeovo jádro)

253. MEDULLA SPINALIS

BÍLÁ HMOTA

- **funiculus posterior**

– sulcus medianus post., sulcus posterolateralis, dále rozděluje sulcus intermedius post. na mediální **fasciculus gracilis** (Gollův svazek) a laterální **fasciculus cuneatus** (Burdachův svazek) - epikritické čití (souhrnně tractus spinobulbaris)

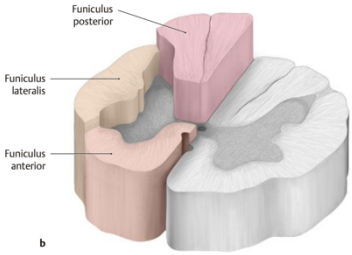

- **funiculus lateralis et anterior / anterolateralis -** ascendentní axony

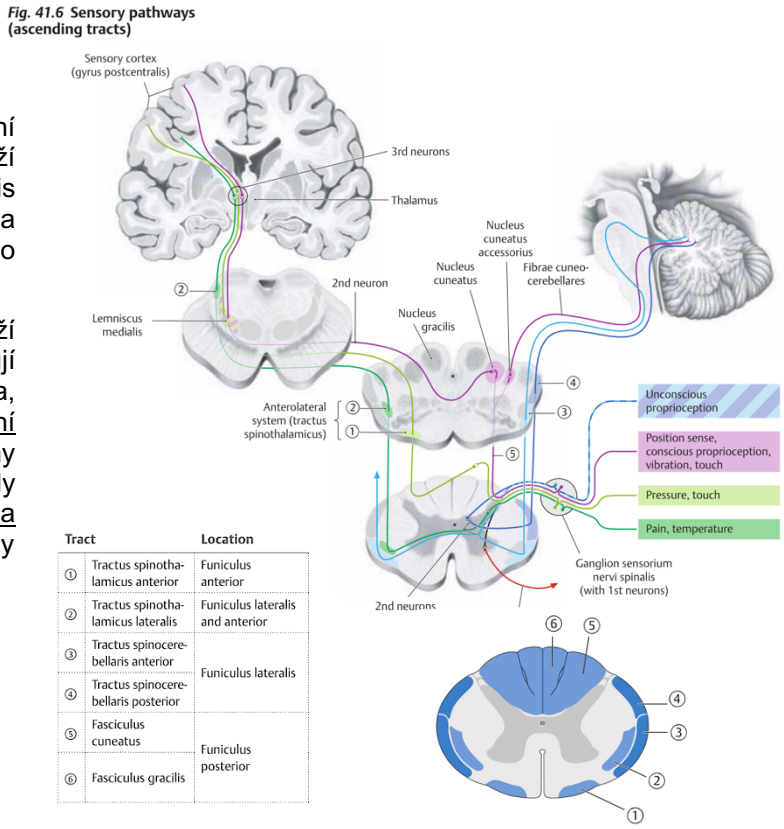

Fig. 41.6 **Sensory pathways (ascending tracts)**

	Tract	Location
①	Tractus spinothalamicus anterior	Funiculus anterior
②	Tractus spinothalamicus lateralis	Funiculus lateralis and anterior
③	Tractus spinocerebellaris anterior	Funiculus lateralis
④	Tractus spinocerebellaris posterior	
⑤	Fasciculus cuneatus	Funiculus posterior
⑥	Fasciculus gracilis	

– **tractus spinothalamicus** - ascendentní axony z nucleus proprius, axony kříží střední rovinu v commissura ventralis alba (ventrálně od canalis centralis) a míří do thalamu - převádí informace o "hrubém kožním čití", teple a bolesti

– **tractus spinotectalis** - axony kříží střední rovinu míchy a směřují ascendentně do tekta mesencefala, přenášejí taktilní a proprioceptivní informace do tekta, kde jsou integrovány se zrakovými vstupy, výsledné signály slouží ke koordinaci pohybu hlavy, očí a trupu na stranu odkud pocházejí stimuly

– **tractus spinoreticularis** - axony končí na neuronech retikulární formace, je obecně součástí tzv. ascendentního retikulárního aktivačního systému (ARAS) - hraje významnou úlohu v udržení vědomí a v modulaci aktivity kortexu telencephala, přenos viscerosenzorických a bolestivých informací

– **tractus spinoolivaris** - tvoří součást funkčních spojů mezi míchou a mozečkem přes nucleus olivae

– **tractus spinocerebellaris posterior** - lokalizován při povrchu míchy nad segmentem L2, axony jsou vysílány neurony nucleus thoracicus (Stillingovo-Clarkeovo jádro), do mozečku skrze pedunculus cerebellaris inferior, končí ipsilaterálně na vermis - převádí informace z proprioreceptorů DK

– **tractus spinocerebellaris anterior** - podobně jako u předchozího traktu vedou proprioceptivní informace z dolních končetin, do mozečku však vstupují cestou pedunculus cerebellaris superior a končí kontralaterálně na neuronech vermis

- **funiculus lateralis et anterior / anterolateralis -** descendentní axony

Fig. 41.7 **Motor pathways (descending tracts)**

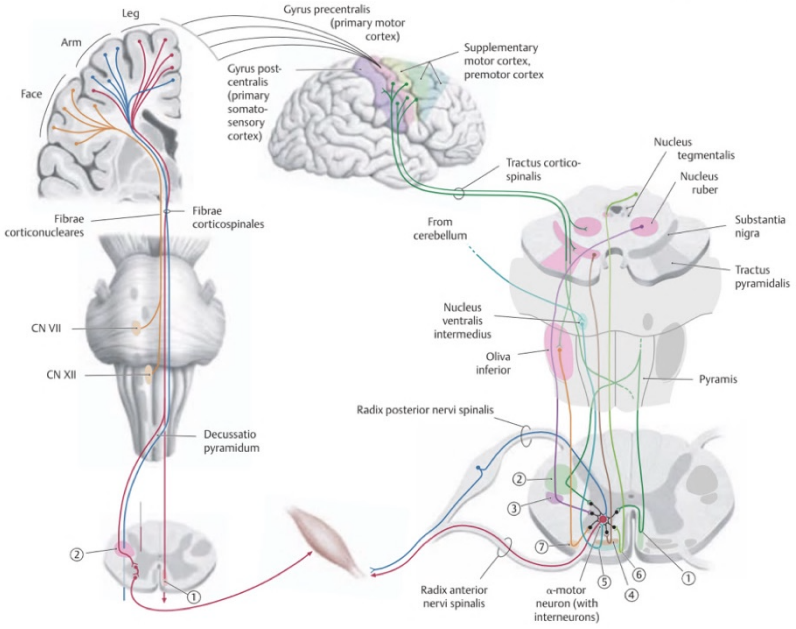

– **tractus corticospinalis lateralis et anterior**

– obsahuje axony z kortikálních neuronů ležících v kontralaterálním frontálním a parietálním laloku

– prochází přes capsula interna, pedunculi cerebri mesencephala, pons a koncentrují se do pyramid v medulla oblongata

– na hranici mezi medulla oblongata a hřbetní míchou většina vláken kříží střední rovinu (decussatio pyramidum) a sestupuje jako **tractus corticospinalis lateralis**

– menší část vláken nezkřížených v decussatio pyramidum tvoří **tractus corticospinalis anterior**

– ovlivňují míšní motoneurony, které inervují svaly trupu a proximálních částí končetin.

– **tractus tectospinalis**
- nucleus colliculi superioris (tectum mesencephali)

v úrovni prodloužené míchy je součástí fasciculus longitudinalis medialis (FLM), zabezpečuje reflexní posturální pohyby v odpovědi na zrakové a sluchové stimuly, kordinace pohybů hlavy a očí

- **tractus rubrospinalis** - axony z magnocelulární oblasti nucleus ruber, podílí se na aktivaci míšních motoneuronů pro flexory a inhibici motoneuronů, které inervují extenzory

- **tractus vestibulospinalis** - axony vznikají z neuronů vestibulárních jader a končí na míšních interneuronech a motoneuronech, větší vliv má na cervikální a lumbální míšní segmenty než na hrudní, spoje zabezpečují udržení našeho těžiště v rovině mezi chodidly kontrolou tonu zádového svalstva a extenzorů

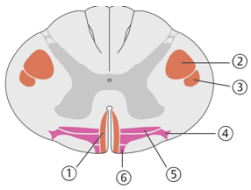

①	Tractus corticospinalis anterior
②	Tractus corticospinalis lateralis
③	Tractus rubrospinalis
④	Tractus reticulospinalis
⑤	Tractus vestibulospinalis
⑥	Tractus tectospinalis
⑦	Tractus olivospinalis

- **tractus reticulospinalis** - axony neuronů retikulární formace pontu a prodloužené míchy, které končí převážně na interneuronech míchy, má vliv na tonus tzv. antigravitačního svalstva (axiální svaly a extenzory), retikulární formace mozkového kmene je pod přímou kontrolou kortexu telencephala cestou tractus corticoreticularis, takže celou dráhu lze označit jako tr. cortico-reticulo-spinalis

- **tractus interstitiospinalis** - malý nezkřížený svazek axonů, který je míšní částí fasciculus longitudinalis medialis (FLM) mozkového kmene, většina vláken pochází z neuronů nucleus interstitialis (Cajalovo jádro), která končí zejména na interneuronech v krčních míšních segmentů, podílí se významně na kontrole šíjového svalstva v závislosti na vestibulárních a zrakových informacích

254. MEDULLA OBLONGATA

ZEVNÍ POPIS

- hranice: odstup 1. páru míšních nervů, decussatio pyramidum, foramen magnum
- fissura mediana ant. - foramen caecum
- **sulcus bulbopontinus** (n. abducens VI., n. facialis VII., n. vestibulochochleari VIII.)
- **sulcus anterolateralis** (n. hypoglossus XII.)
- **sulcus posterolateralis** (n. glossopharyngeus IX., n. vagus X., n. accessorius XI.)
- sulcus medianus post.
- **pyramis** et **oliva medullae oblongatae**
- fasciculus gracilis - clava, tuberculum nuclei gracilis
- fasciculus cuneatus - tuberculum cuneatum (nucleus cuneatus med. et lat.)
- **pedunculus cerebellaris inferior**
- taenia ventriculi quarti - tela choroidea ventriculi quarti (strop)
- **fossa rhomboidea** - spodina 4. komory mozkové, pars superior (mesencephalon), pars intermedia (pons Varoli), pars inferior (medulla oblongata)
  - striae medullares
  - sulcus medianus posterior, sulcus intermedius posterior
  - **sulci limitantes** (eminentia medialis, area vestibularis)
  - trigonum nervi hypoglossi
  - trigonum nervi vagi (fovea inferior)

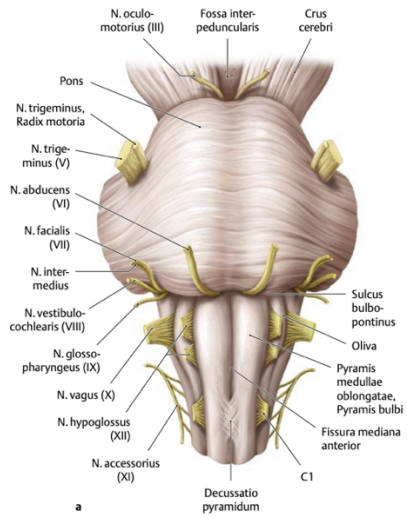

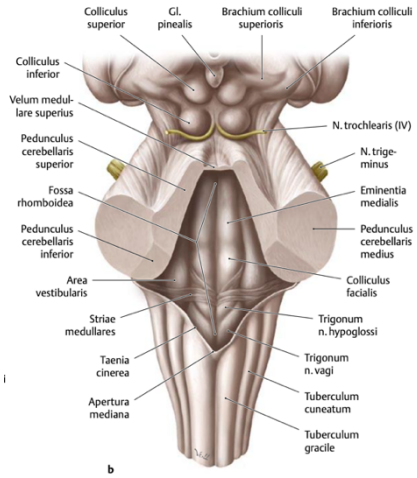

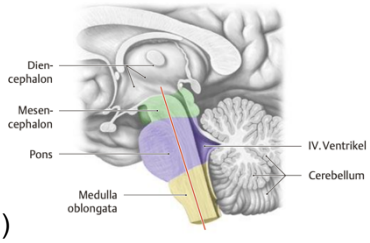

257. PONS VAROLI

ZEVNÍ POPIS

- **sulcus basilaris** (a. basilaris)
- sulcus bulbopontinus (HN VI., VII., VIII.)
- **pedunculi cerebellares medii** (HN V. - n. trigeminus)
- trigeminofaciální čára - hranice pontu a mozečku
- angulus pontocerebellaris (VII., VIII.)

– **colliculus facialis** (nucleus originis nervi abducentis) - genu internum nervi facialis
– area vestibularis, recessus laterialis
– tuberculum acusticum

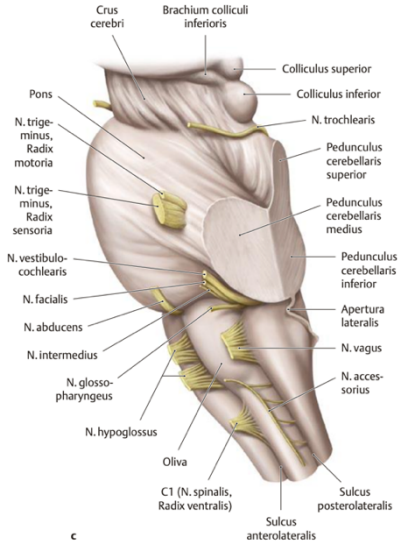

260. MESENCEPHALON

ZEVNÍ POPIS

– **crura cerebri, pedunculi cerebri**
– sulcus nervi oculomotorii (III.)
– **fossa interpeduncularis** - substantia perforata post. (aa. centrales posteriores)
– **corpora quadrigemina** (lamina tecta)
– **colliculi superiores** (opticko-motorické reflexy) - brachium colliculi superioris (zraková dráha)
– **colliculi inferiores** (akusticko-motorické reflexy) - brachium colliculi inferioris (sluchová dráha)
– **pedunculi cerebellares superiores**
– velum medullare superius, frenulum veli medullaris superioris (n. trochlearis - IV.)
– pars superior fossae rhomboideae - fovea superior, locus coeruleus

Pozn.
alární ploténka - somatosenzorika, viscerosenzorika
basální ploténka - somatomotorika (branchiomotorika - pro HN. a svaly, které vznikají ze žaberních oblouků), visceromotorika

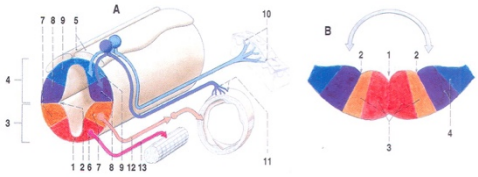

255. MEDULLA OBLONGATA

ŠEDÁ HMOTA, JÁDRA HLAVOVÝCH NERVŮ

somatomotorická zóna
– **ncl. motorius** (originis) **n. oculomotorii** (III.)
– **ncl. motorius n. trochlearis** (IV.) - m. obliquus bulbi sup.
– **ncl. motorius n. abducentis** (VI.) - m. rectus lat.
– **ncl. motorius n. hypoglossi** (XII.)

branchiomotorická zóna
– **ncl. motorius n. trigemini** (V.) seu **ncl. masticatorius** (n. mandibularis - žvýkací svaly)
– **ncl. motorius n. facialis** (VII.)
– **ncl. ambiguus** (IX., X., XI.)

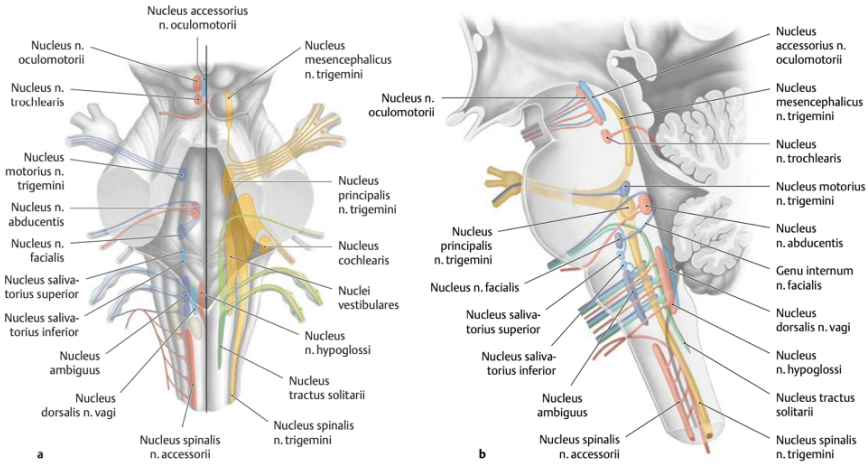

viscerosenzorická zóna (parasympatikus)
– **ncl. parasympaticus** (accessorius) n. oculomotorii (III.)
– **ncl. parasympaticus n. facialis** (VII.) - **ncl. salivatorius superior**
– **ncl. parasympaticus n. glossopharyngei** (IX.) - **ncl. salivatorius inferior** (gl. parotis)
– **ncl. parasympaticus n. vagi** (X.)

viscerosenzorická zóna
– **ncl. tractus solitarii - ncl. gustatorius** (VII., IX., X.)

somatosenzorická zóna
– **ncl. spinalis** (protopatické čití), **ncl. principalis** (epikritické čití), **ncl. mesencephalicus** (propriocepce) **n. trigemini** (V.) + VII., IX., X.
– **nuclei vestibulares** - superior, inferior, medialis, lateralis
– **nuclei cochleares** - ventralis, dorsalis

▪ **kaudální řez** - veden ve výši decussatio pyramidum a colliculus gracilis et cuneatus

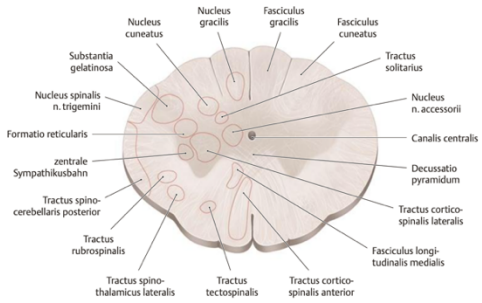

somatosenzorická zóna

- **ncl. gracilis, ncl. cuneatus med.** (epikritické čití) - sem vedou míšní nervy cestou fasciculus cuneatus et gracilis, odtud tractus bulbothalamicus
- **ncl. cuneatus lat.** (propriocepce HK) - odpovídá n. thoracicus v hřbetní míše (pouze k C8, plexus brachialis je C5-Th1), tractus cuneocerebellaris, aferentní dráha tractus spino-bulbo-thalamo-corticalis
- **ncl. tractus spinalis n. trigemini** - V., VII., IX., X. (protopatické čití) - úroveň n. proprius v míše

viscerosenzorická zóna

- **ncl. tractus solitarii** (ncl. gustatorius) - n. VII., IX., n. X, přes interneurony retikulární formace do thalamu

visceromotorická zóna

- **ncl. parasympaticus n. X.**

somatomotorická zóna

- **nucleus originis nervi hypoglossi** (n. XII.)

branchiomotorická zóna

- **nucleus ambiguus** - nervus accessorius (XI.), vagus (X.) et glossopharyngeus (IX.)

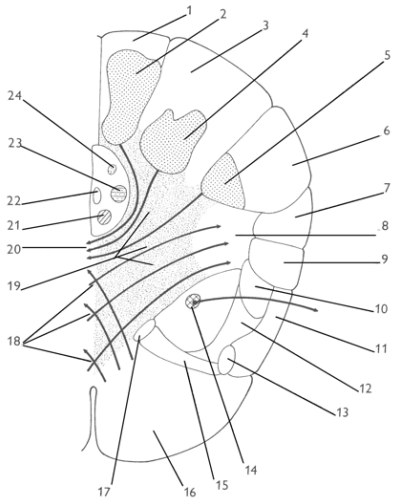

1 – fasciculus gracilis (tractus spinobulbaris)
2 – nucleus gracilis
3 – fasciculus cuneatus (tractus spinobulbaris
4 – nucleus cuneatus
5 – nucleus tractus spinalis n.V.
6 – tractus spinalis n.V.
7 – tractus spinocerebellaris post.
8 – tractus corticospinalis lat.
9 – tractus spinocerebellaris ant.
10 – tractus rubrospinalis
11 – tractus spinothalamicus
12 – tractus reticulospinalis
13 - tractus vestibulospinalis
14 – nucleus ambiguus (nucleus originis n.XI.)
15 - tractus tectospinalis
16 – tractus corticospinalis
17 – fasciculus longitudinalis medialis
18 – decussatio pyramidum
19 – formatio reticularis
20 – tractus bulbothalamicus (fibrae arcuae int.)
21 – nucleus originis n. XII.
22 – canalis ventralis
23 – nucleus parasympathicus n. X.
24 – nucleus tractus solitarii.

▪ **rostrální řez**

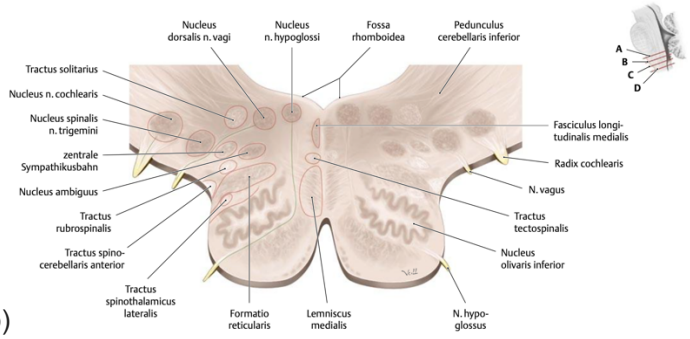

somatosenzorická zóna

- **nucleus spinalis n. V., nucleus cuneatus lateralis** - fasciculus cuneatus, tractus cuneocerebellaris (do mozečku skrze pedunculus cerebellaris inferior)

senzorická zóna

- **nucleus vestibularis lateralis** (Deitersovo jádro), **medialis** (Schwalbeho jádro), **superior** (Bechtěrevovo jádro) **et inferior** (Rollerovo jádro) - neurony těchto jader jsou zapojeny v přenosu vestibulárních informací
- **nucleus cochlearis dorsalis et ventralis** - přenos sluchových informací

viscerosenzorická zóna

- **nucleus solitarius, tractus solitarius** - nervus facialis (n.VII.), glossopharyngeus (n. IX.) a vagus (n. X.), horní část se nazývá jako ncl. gustatorius, protože n. VII přivádí chuťové vjemy z přední části jazyka a patra, n. IX ze zadní části jazyka a n. X z arcus palatoglossus, epiglottis atd.

visceromotorická zóna

- **nucleus parasympathicus nervi vagi**
- **nucleus parasympathicus nervi glossopharyngei** (nucleus salivatorius inferior), končí na postgangliových neuronech v ganglion oticum

somatomotorická zóna

- pokračování **nucleus originis nervi hypoglossi** - do sulcus praeolivaris

branchiomotorická zóna

- rostrální pokračování **nucleus ambiguus**
- interneurony: **ncll. olivares** - diferencované z RF, extrapyramidový systém, fibrae arcuatae ext.

1 – tela choroidea ventriculi IV.
2 – ventriculus IV.
3 – nucleus parasympathicus n.IX.
4 – nuclei vestibulares
5 – nucleus cuneatus lat.
6 – tractus bulbocerebellaris
7 – tractus vestibulocerebellaris
8 – nucleus tractus solitarii
9 – nucleus tractus spinalis n.V.
10 – tractus spinocerebellaris post.
12 – n. X.
13 – tractus spinocerebellaris post.
14 – tractus spinocerebellaris ant.
15 – tractus vestibulospinalis

16 – fibrae arcuatae externae ventrales
17 – nucleus olivae
18 – n. XII.
19 – tractus corticospinalis
20 – tractus olivocerebellaris
21 – lemniscus medialis
22 – nucleus ambiguus (nucleus originis n. X.)
23 – formatio reticularis
24 – tractus tectospinalis
25 – fasciculus longitudinalis medialis
26 – fasciculus longitudinalis dorsalis
27 – nucleus originis n.XII.

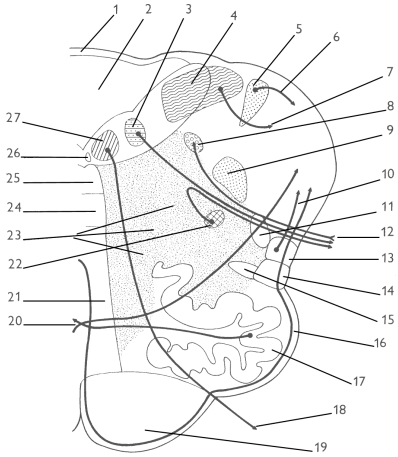

256. MEDULLA OBLONGATA

BÍLÁ HMOTA

- **kaudální řez** - veden ve výši decussatio pyramidum a colliculus gracilis et cuneatus

senzorická zóna

- **fasciculus gracilis, fasciculus cuneatus** - končí na nucleus gracilis et cuneatus, společně tvoří tractus spinobulbaris
- fibrae arcuatae internae - decussatio lemniscorum - lemniscus medialis
- připojuje se k němu ještě tractus spinothalamicus (nucleus proprius)
- **tractus trigeminothalamicus** (ncl. spinalis n. V.) - lemniscus trigeminalis
- **tractus solitarius** - viscerosenzorická zóna

motorická zóna

- **tractus corticospinalis** - pyramidová dráha, decussatio pyramidum, 80 % jde jako tractus corticospinalis lateralis, zbytek jde přímo jako tractus corticospinalis anterior
- **tractus rubrospinalis, reticulospinalis, vestibulospinalis, tectospinalis** - extrapyramidové dráhy, zautomatizované pohyby
- **fasciculus longitudinalis medialis** - propojení jader okohybných nervů, koordinace pohybů očí a hlavy při sledování pohybujícího se předmětu
- retikulární formace - propojuje různé etáže kmene mozkového

ascendentní axony

- tractus spinocerebellaris posterior et anterior - proprioceptivní informace z dolních končetin do mozečku.
- tractus spinothalamicus, spinotectalis et spinoreticularis, axony z nucleus proprius, končí na neuronech thalamu, tecta mezencefala a retikulární formace.

descendentní axony

- tractus corticospinalis lateralis vzniká z axonů kortikálních neuronů, které zkřížily střední rovinu v decussatio pyramidum a terminují na míšních motoneuronech, které inervují distální kosterní svaly horní končetiny, rovněž další sestupující axony spojují výše uložené neurony s motoneurony míchy a tvoří tractus reticulospinalis, rubrospinalis, olivospinalis.

funiculus anterior (ventralis)

- fasciculus longitudinalis medialis (FLM), tractus tectospinalis et vestibulospinalis představují fylogeneticky staré dráhy ovlivňující aktivitu míšních motoneuronů
- tractus tegmentalis centralis je tvořen zejména spoji retikulární formace.
- tractus corticospinalis anterior je naopak fylogeneticky mladé spojení kortikálních neuronů s motoneurony míchy. Axony tohoto traktu, na rozdíl od tractus corticospinalis lateralisse kříží až v příslušném míšním segmentu, kde končí na míšních neuronech inervujících axiální skeletální svaly a proximální svaly končetin.

- **rostrální řez**
  - **pedunculi cerebellares inferiores** - obsahují axony:
    - **tractus spinocerebellaris posterior** - nevnímaná propriocepce z dolních končetin a kaudální části trupu
    - **tractus bulbocerebellaris** (somatosenzorické informace pro zpracování v mozečku)
    - **tractus cuneocerebellaris** (nevnímaná propriocepce z horních končetin a kraniální části trupu)
    - **tractus olivocerebellaris et vestibulocerebellaris**

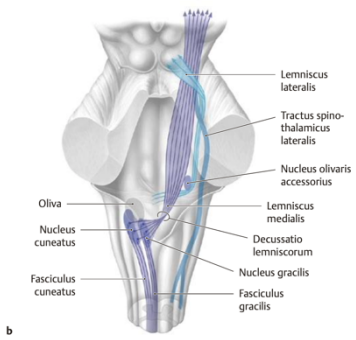

- **tractus spinocerebellaris anterior** - do mozečku přes pedunculi cerebellares superiores
- **lemniscus medialis** - přenos aferentních informací do thalamu, axony z nucleus gracilis a cuneatus, kříží střední rovinu (fibrae arcuatae internae) v místě označovaném jako **decussatio lemniscorum**, končí v thalamu - tractus bulbothalamicus.
- **motorické dráhy:** tractus vestibulospinalis (posturální svalstvo)
- tractus olivospinalis
- FLM
- fasciculus longitudinalis dorsalis - visceromotorika (z hypothalamu)
- tractus corticospinalis - volní hybnost
- tractus rubrospinalis - mimovolní hybnost
- tractus tectospinalis

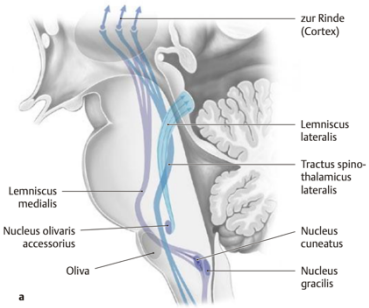

258. PONS VAROLI

ŠEDÁ HMOTA

- **kaudální řez** - je charakteristický přítomností průběhem axonů nervu facialis kolem motorického jádra nervus abducens

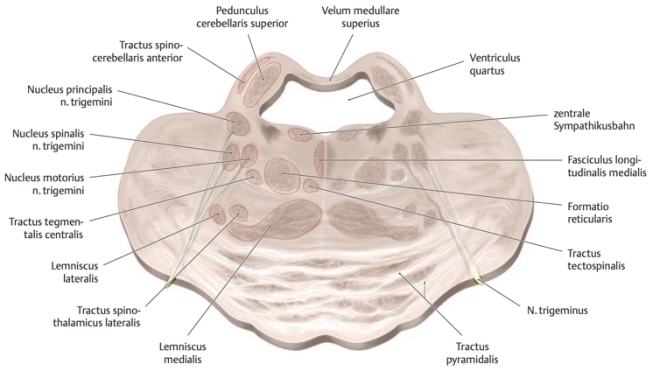

somatosenzorická zóna
- pokračování nucleus spinalis nervi trigemini a přiléhajícího sloupce bílé hmoty tractus spinalis nervi trigemini

senzorická zóna
- **nuclei vestibulares** a **nuclei cochleares** - axony nuclei cochleares běží bez přepojení nebo po interpolaci v nucleus olivaris superior a kontralaterálně tvoří lemniscus lateralis, na hranici mezi bílou a šedou hmotou tvoří tato vlákna corpus trapezoideum

viscerosenzorická zóna
- **nucleus solitarius** - centrální raménka aferentních axonů z nervus facialis (n.VII.), glossopharyngeus (n. IX.) a vagus (n. X.).

visceromotorická zóna
- **nucleus parasympathicus nervi facialis** (nucleus salivatorius superior) - pregangliové parasympatické neurony, axony probíhají v samostatném svazku nervus facialis, který je často popisován jako nervus intermedius.

somatomotorická zóna
- **nucleus originis nervi abducentis** (n. VI.) - m. rectus lateralis

branchiomotorická zóna
- **nucleus originis nervi facialis** (n. VII.) - genu internum n. VII.

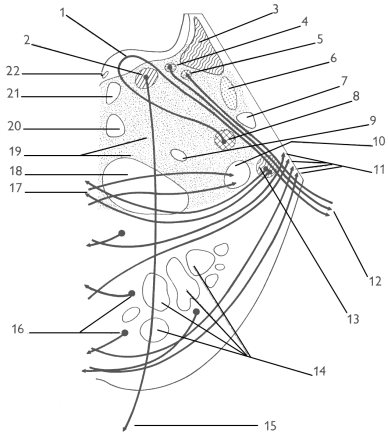

1 – genu internum n.VII.
2 – nucleus originis n.VI.
3 – nuclei vestibulares
4 – nucleus parasympathicus n.VII. (nucleus salivatorius sup.)
5 – nucleus tractus solitarii (nucleus gustatorius)
6 – nucleus tractus spinalis n.V.
7 – tractus spinocerebellaris ant.
8 – nucleus originis n.VII.
9 – tractus rubrospinalis
10 – lemniscus lateralis
11 – tracti pontocerebellares
12 – nucleus cochlearis ventralis
14 – tractus corticospinalis
15 – n. VI.
16 – nuclei pontis
17 – corpus trapezoideum
18 – lemniscus medialis
19 – formatio reticularis
20 – tractus tectospinalis
21 – fasciculus longitudinalis medialis
22 – fasciculus longitudinalis dorsalis

- **rostrální řez**

somatosenzorická zóna
- **nucleus principalis nervi trigemini** (n.V.) - diskriminačním čití z obličejové části hlavy
- **nucleus mesencephalicus nervi trigemini** (n.V.) - proprioceptivní informace ze tžvýkacích svalů, pouzdra temporomandibulárního kloubu a závěsného aparátu zubů

branchiomotorická zóna
- **nucleus originis nervi trigemini** (nucleus masticatorius)

1 – pedunculus cerebellaris sup.
2 – nucleus tractus mesencephalici n.V.
3 – nucleus motorius n.V.
4 – nucleus sensorius principalis n.V.
5 – tractus spinocerebellaris ant.
6 – lemniscus lateralis
7 – lemniscus medialis
8 – n.V.
9 – peduncullus cerebellaris medius
10 – tractus corticospinalis
11 – nuclei pontis
12 – tracti pontocerebellares
13 – tractus corticobulbaris
14 – tractus rubrospinalis
15 – formatio reticularis
16 – tractus tectospinalis
17 – fasciculus longitudinalis medialis
18 – fasciculus longitudinalis dorsalis
19 – ventriculus IV.

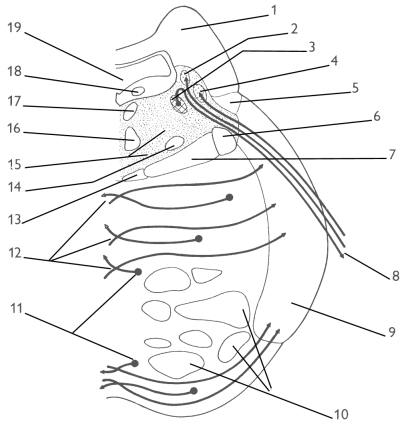

259. PONS VAROLI

BÍLÁ HMOTA

- **nuclei pontis** - zde končí descendentní axony tractus corticopontinus, nuclei pontis vysílají tractus pontocerebellaris - pedunculus cerebellaris medius
- **tractus corticospinalis** - rostrálně kompaktní tractus corticospinalis je v průběhu mostem rozvlákněn na menší svazky, mezi kterými probíhají axony tractus pontocerebellaris
- na hranici retikulární formace a bílé hmoty ventrálního pontu probíhají axony a jsou zde rozptýlená jádra sluchové dráhy (corpus trapezoideum) - **lemniscus lateralis**

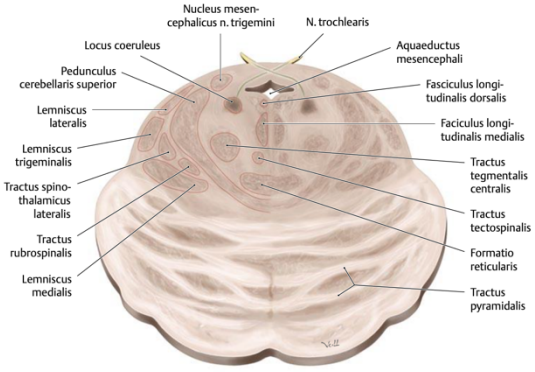

261. MESENCEPHALON

ŠEDÁ HMOTA

- středním mozkem prochází **aquaeductus mesencephali** (Sylvii) spojující třetí a čtvrtou mozkovou komoru. Kolem aquaeductus mesencephali je uložena rozsáhlá šedá hmota **substantia grisea centralis**, která má strukturální charakter retikulární formace, další neurony jader jsou zdrojem vláken, která dávají vznik III. a IV. hlavovému nervu (n. oculomotorius a trochlearis).

- **kaudální řez** veden mezencefalem ve výši colliculi inferiores, která obsahují velká, kompaktní jádra zapojena do přenosu sluchových informací.

somatosenzorická zóna

- **nucleus mesencephalicus n.V.** pokračuje z pontu do laterální oblasti substantia grisea centralis, proprioceptivních informace ze žvýkacích svalů.

senzorická zóna

- **nucleus colliculi inferioris** - přenosu sluchových informací, přijímají vlákna cestou lemniscus lateralis a descendentní vlákna z corpus geniculatum mediale, vydávají brachium colliculi inferioris, končí na neuronech corpus geniculatum mediale, část axonů tohoto jádra jde descendentně cestou lemniscus lateralis a končí na neuronech nuclei cochleares.

somatomotorická zóna

- **nucleus originis nervi trochlearis** (nucleus originis n. IV.) - motorické jádro pro inervaci musculus obliquus superior cestou n. trochlearis, který jako jediný hlavový nerv odstupuje na dorzální straně mozkového kmene.

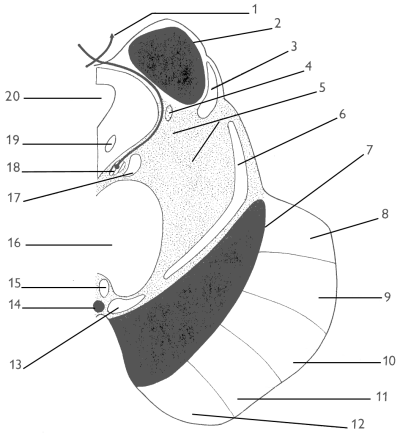

1 – n. IV.
2 – nucleus colliculi inferioris
3 – lemniscus lateralis
4 – nucleus mesencephalicus n.V.
5 – formatio reticularis
6 – lemniscus medialis
7 – substantia nigra
8 – tractus occipito-, parieto-, temporo-pontinus
9 – tractus corticonuclearis
10 – tractus corticospinalis
11 – tractus corticonuclearis
12 – tractus frontopontinus
13 – tractus rubrospinalis
14 – nucleus interpeduncularis
15 – tractus tectospinalis
16 – decussatio pedunculorum cerebellarium superiorum
17 – fasciculus longitudinalis medialis
18 – nucleus originis n.V.
19 – fasciculus longitudinalis dorsalis
20 – aquaeductus cerebri

- **rostrální řez**



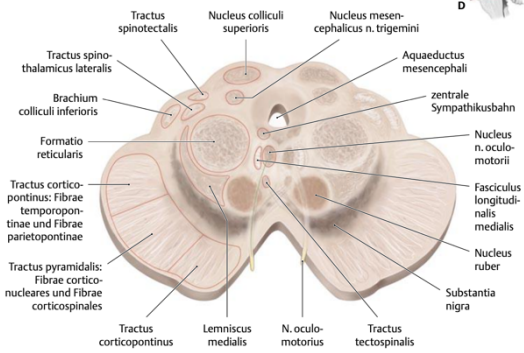

senzorická zóna

– **nucleus colliculi superioris** je uspořádán v sedmi vzájemně se střídajících vrstvách šedé a bílé hmoty, povrchové vrstvy přijímají přímou aferentaci z retiny a ze zrakového kortexu, hluboké vrstvy dostávají aferentní informace ze sluchového a somatosenzorického systému,má významnou úlohu při udržení polohy hlavy a orientace očí směrem ke zrakovým stimulům.
– **brachium colliculi superioris** obsahuje zejména ipsilaterální nervová vlákna jdoucí z kortexu do nuclei colliculi superioris - tractus tectospinalis

somatosenzorická zóna

– **nucleus mesencephalicus n.V.** pokračuje z kaudálního řezu.

visceromotorická zóna

– **nucleus parasympathicus nervi oculomotorii** (Edinger-Westphalovo jádro) je zdrojem preganglionových parasympatických vláken, která jdou cestou nervus oculomotorius a jsou přepojována na neurony ganglion ciliare.

somatomotorická zóna

– **nucleus originis nervi oculomotorii** (n. III) je tvořeno neurony jejichž axony inervují většinu extraokulárních svalů (m. levator palpebrae superioris, m. rectus superior, m. rectus inferior, m. rectus medialis, m. obliquus inferior).

další struktury šedé hmoty:

– **area praetectalis** je skupina asi čtyř malých jader, které se nacházejí před laterálním okrajem colliculus superior, přijímají nervová vlákna z retiny cestou tractus opticus a brachium colliculi superioris ve formě kolaterál z axonů, která hlavně směřují do nucleus corporis geniculati lateralis, axony běží do Edinger-Westphalova jádra, pupilární reflex
– **nucleus ruber** - výrazné jádro v tegmentu rostrální části mezencefala, podílející se svými spoji na řízení motorických funkcí, nachází se v rozsahu kaudálně od colliculus superior až k nucleus subthalamicus v diencefalu, kaudální oblast jádra je fylogeneticky stará a obsahuje velké neurony (pars magnocellularis), rostrální část jádra, která je velmi dobře vytvořena v lidském mozku, obsahuje malé neurony (pars parvocellularis).

– **substantia nigra** - rozsáhlé jádro tmavé barvy nacházející se na rozhraní tegmenta a crura cerebri, je rozdělena na:
  – pars compacta - neurony obsahují granula vyplněná melaninem, syntéza dopaminu který se axonálním transportem dostává do neostriata (nucleus caudatus a putamen), přísun dopaminu tzv. nigrostriatální dráhou má velký význam pro normální funkci bazálních ganglií, nedostatek dopaminu v bazálních gangliích se klinicky projevují jako Parkinsonova choroba
  – pars reticularis
– nucleus interpeduncularis - slouží k přepojení informací z čichového systému a limbického předního mozku na jádra autonomního nervového systému v mozkovém kmeni a míše.
– nuclei oculomotorii accessorii

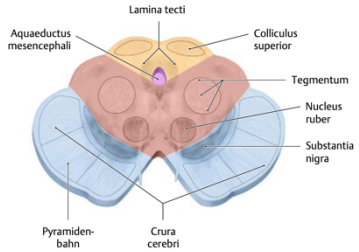

1 – nucleus colliculi superioris
2 – lemniscus lateralis
3 – lemniscus medialis
4 – nucleus ruber
5 – substantia nigra
6 – crus cerebri
7 – n. III.
8 – tractus rubrospinalis
9 – tractus tectospinalis
10 – formatio reticularis
11 – nucleus originis n.III.
12 – nucleus parasympathicus n.III.
13 – fasciculus longitudinalis dorsalis
14 – aquaeductus cerebri

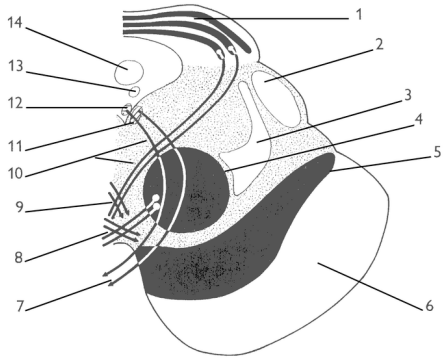

262. MESENCEPHALON

BÍLÁ HMOTA

– lemniscus medialis, lemniscus lateralis, tractus mesencephalicus n. V., tractus trigeminothalamicus anterior et posterior (axony z ipsilaterálního nucleus principalis), a (axony z kontralaterálního nucleus spinalis et principalis nervi trigemini), fasciculus longitudinalis medialis a fasciculus longitudinalis dorsalis.
– **crus cerebri** - descendentní kortikofugální nervová vlákna z kortexu telencefala
– **tractus corticospinalis** a **tractus corticonuclearis**

- **tractus corticopontinus** je tvořen sestupujícími axony kortikálních neuronů z různých laloků telencefala, které terminují na nuclei pontis. Při mediálním okraji crus cerebri jsou uloženy axony kortikálních neuronů frontálního laloku (**tractus frontopontinus**)
- **tractus parieto-, temporo- et occipitopontinus** při laterálním okraji crus cerebri vzniká z axonů, které vysílají neurony kortexu lobus parietalis, temporalis et occipitalis.
- **spoje nucleus ruber**
  - aferentní informace přicházejí z cerebella a kortexu telencefala, nervová vlákna z mozečkových jader vstupují do mezencefala přes pedunculi cerebellares superiores, sestupující axony z neuronů kortexu telencefala tvoří tractus corticorubralis
  - eferentní spoje z nucleus ruber kříží střední rovinu v decussatio tegmentalis ventralis a vedou zejména na motoneurony míchy jako tractus rubrospinalis, další eferentní spoje tohoto jádra, tractus rubronuclearis, tractus rubroolivaris (do nucleus olivaris inferior) a tractus rubroreticularis sestupují společně v tractus tegmentalis centralis
- **fasciculus longitudinalis medialis** je svazek bílé hmoty, která běží od rostrálního mezencefala, prochází mozkovým kmenem a v míše je lokalizován ve funiculus anterior, obsahuje vzestupná i sestupná nervová vlákna, která vzájemně propojují jádra hlavových nervů inervujících extraokulární svaly, vestibulární jádra a nucleus interstitialis et Darkschewitschi.
- **fasciculus longitudinalis dorsalis** (Schützi) je svazek procházející v substantia grisea centralis, obsahuje axony vysílané neurony mediálního hypothalamu, které končí na parasympatických jádrech hlavových nervů.
- **tractus tegmentalis centralis** obsahuje ascendentní spoje retikulární formace s nuclei intralaminares thalami.

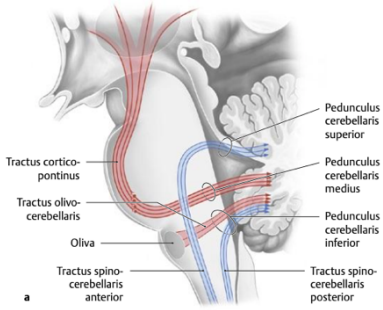

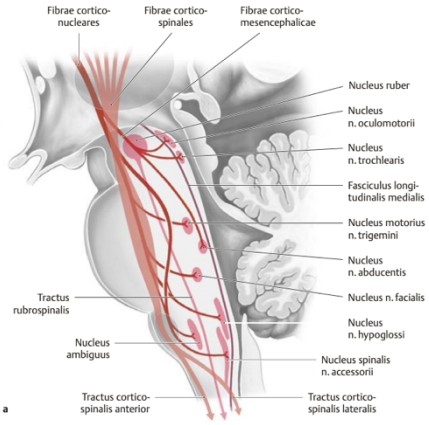

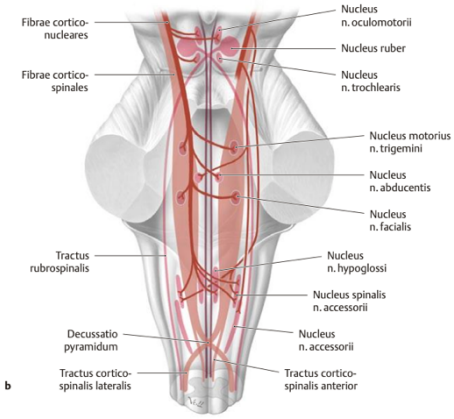

263. RETIKULÁRNÍ FORMACE MOZKOVÉHO KMENE

- retikulární formace (RF) je fylogeneticky stará síť vzájemně propojených neuronů
- prostupuje mozkovým kmenem, pokračuje do thalamu a hypothalamu, kaudálně navazuje na propriospinální míšní síť
- funkce : senzitivní, motorická a autonomní funkce, složité reflexy
- centrum řízení dýchání, kardiovaskulární soustavy, vazomotoriky, spánku, bdění
- **ARAS** - ascendentní retikulární aktivační systém - udržení stavu bdění, cirkadiánní cyklus
- retikulospinální systém - motorické funkce
- 3 hlavní zóny jader : nuclei raphes, mediální oblast, laterální oblast
- **nuclei raphes** - podél střední čáry mozkového kmene, různé druhy - produkují neurotransmitery jako serotonin, GABA, glycin...
- **mediální oblast jader** - zdroj eferentních drah - efektorová část
- **laterální oblast jader** - aferentní vlákna, senzitivní část z míchy, rhombencepala, jáder hlavových nervů, mezimozku, kůry koncového mozku, bazálních ganglií
- je to strašně random, víc radši neřeš zatím, nevytáhneš si to

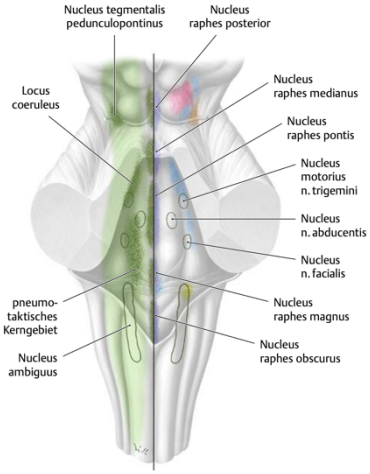

264. CEREBELLUM

ZEVNÍ POPIS, PRINCIP STRUKTURÁLNÍHO USPOŘÁDÁNÍ

- uložení ve fossa cranii posterior, fossae cerebellares ossis occipitalis
- váží 135-150 g, což je asi 10 % hmotnosti celého mozku, ale obsahuje více než 50 % neuronů CNS
- vzniká z alární ploténky mozkového kmene
- pod duplikaturou dura mater - **tentorium cerebelli**
- od telencephala jej odděluje **fissura transversa cerebri**
- **falx cerebelli** - zezadu vsunutá sagitální řasa dura mater
- **vermis** - střední nepárová část, oddělená od hemisfér hlubokými zářezy
- **hemispheria cerebelli** - hemisféry mozečku
- margo anterior et posterior, incisura cerebelli anterior et posterior
- **pedunculus cerebellaris inferior** - corpus restiforme, spoj s oblongatou
- **pedunculus cerebellaris medius** - brachium pontis, spoj s pontem
- **pedunculus cerebellaris superior** - brachium conjuctivum, spoj s mesencephalem
- pedunculi jsou tvořeny výhradně bílou hmotou
- laterálně od pedunculi cerebellares inferiores vybíhá **pedunculus flocculi**, laterálně se rozlišuje v **flocculus**
- mezi velum medullare superius, velum medullare inferius a mozečkovými stopkami je ventrální plocha mozečku prohloubena v jámu jehlanovitého tvaru - **fastigium seu vallecula cerebelli**, která je stropem čtvrté komory mozkové (tegmen ventriculi quarti).
- **folia cerebelli** - příčně orientované závity, mezi nimi sulci cerebelli
- **fissurae cerebelli** - hlubší zářezy, rozdělují mozeček na lobi cerebelli
- **fissura prima, fissura horizontalis, fissura posterior superior, fissura posterolateralis**
- **lobus centralis, lobus flocculonodularis, lobus anterior** (rostrálně od fissura prima) a **lobus posterior**
- **lingula** - rostrální zakončení vermis, naléhá na velum medullare sup., lobus anterior
- **nodulus** - naléhá na velum medullare inf., lobus posterior
- **tonsilla** - při otoku mozku může herniovat do foramen magnum = occipitální conus, dojde k útlaku mozkového kmene a poruše center vitálních funkcí

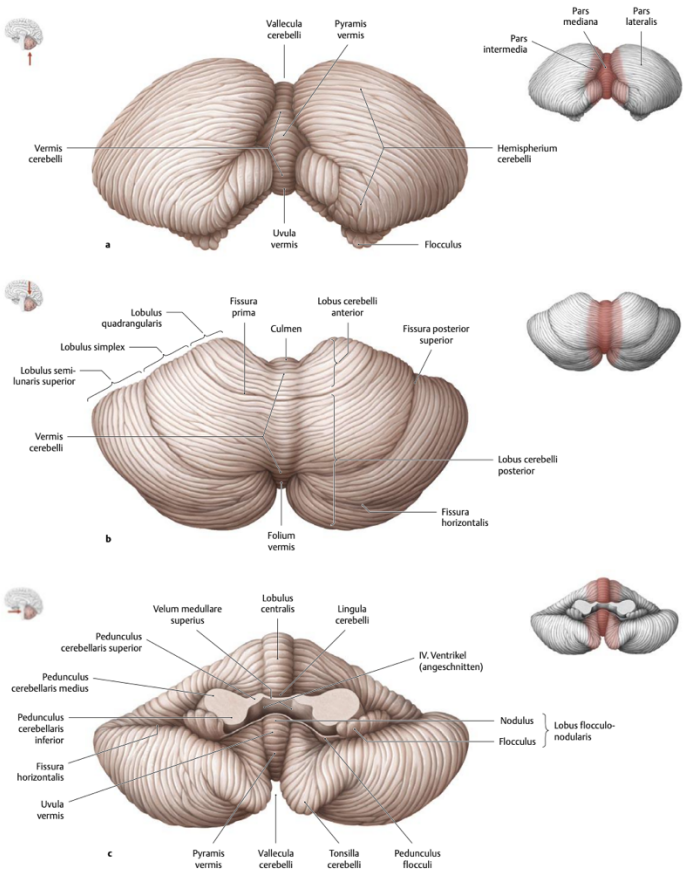

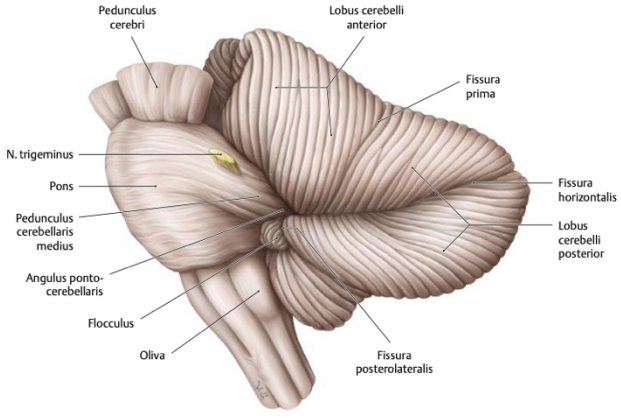

265. CEREBELLUM

ZÁKLADNÍ SPOJE

- šedá hmota je na povrchu mozečku, kde tvoří kůru mozečku (cortex cerebelli) a uvnitř ve formě jader
- **nuclei cerebelli** – ncll. fastigii, ncl. globosi, ncl. emboliformis, ncl. dentatus
- bílá hmota je mezi kortexem a jádry mozečku, tvoří tzv. **arbor vitae** (strom života), dále tvoří také pedunculi cerebellares inf., med., sup.

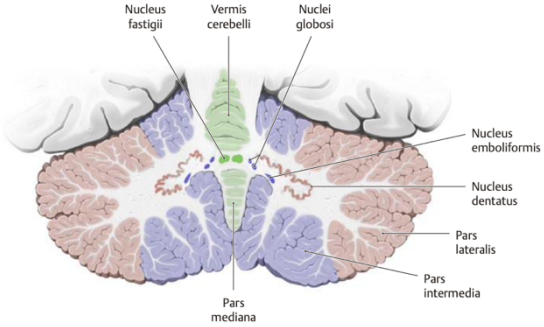

- vývojově nejstarší částí mozečku je tzv. **vestibulární mozeček** - **archicerebellum**, který představuje lobus flocculonodularis a lingula
- mladší částí mozečku je tzv. **spinální mozeček** - **paleocerebellum**, kterému odpovídá oblast vermis předního laloku a zadní části laloku zadního, ncll. fastigii, ncll. globosi, ncl. emboliformis a mediální část ncl. dentatus
- nejmladší část mozečku je **cerebrální mozeček** - **neocerebellum** s. pontocerebellum, který je představován převážnou částí obou hemisfér a zbývajícími částmi vermis, laterální část ncl. dentatus

VESTIBULÁRNÍ MOZEČEK

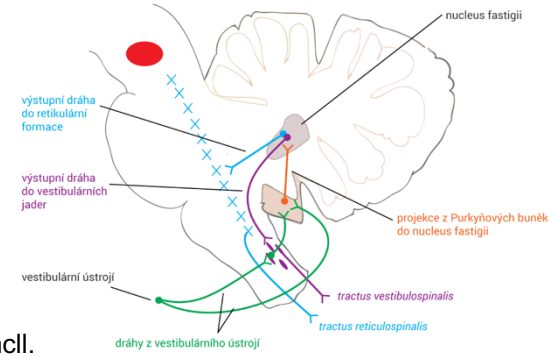

- funkce: udržování rovnováhy, prostorová orientace, koordinace pohybů očí
- aferentace přímo z vestibulárního aparátu vnitřního ucha, nepřímo přes vestibulární jádra
- eferentní informace vystupují z ncl. fastigii a jdou dvěma směry:
  - zpět na vestibulární jádra, z nich jako **tr. vestibulospinalis** na **ncll. motorii** předních rohů míšních (na jádra, která řídí posturální svaly a zabezpečují vzpřímený postoj)
  - do RF a jako **tr. reticulospinalis** se dostává na ncll. motorii míchy, tato část se podílí na řízení svalového napětí
- vestibulární jádra jsou také prostřednictvím fasciculus longitudinalis medialis propojena s okohybnými nervy
- mozeček se podílí na regulaci pohybů očí v závislosti na poloze hlavy, nezbytné pro udržení rovnováhy

SPINÁLNÍ MOZEČEK

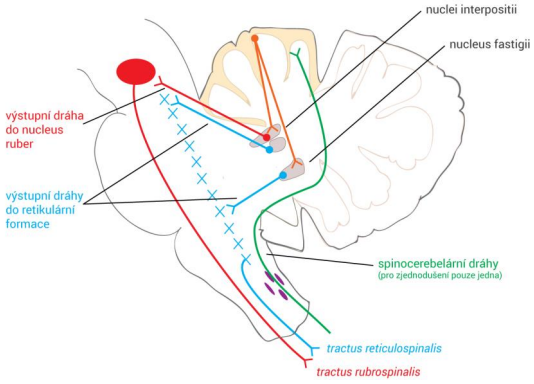

- zpracovává informace z pohybového aparátu, řídí svalové napětí, pomáhá koordinaci pohybů
- propriocepce:
  - **tr. spinocerebellaris ant. et post.** - informace z DK a trupu, 1. neuron je pseudounipolární neuron spin. ganglia, jeho centrální raménko jde zadními kořeny míšními do CNS, končí u ncl. thoracicus, ze kterého jde tr. spinocerebellaris ant. et post. (ant. jde horními stopkami mozečku, post. dolními stopkami)
  - **tr. cuneocerebellaris** - ve většině krčních segmentů ncl. thoracicus není (začíná od C_8), informace z HK,1. neuron je opět pseudounipolární neuron spinálního ganglia, centrální raménko se přikládá k fasciculus cuneatus a jde do prodloužené míchy k ncl. cuneatus lat., kde je 2. neuron dráhy, odtud jdou axony jako tr. cuneocerebellaris do mozečku
  - **tr. trigeminocerebellaris** - informace ze svalů inervovaných hlavovými nervy, 1. neuron je v ncl. mesencephalicus n. V (ganglion vtažené do CNS, obsahuje pseudounipolární neurony), 2. neuron v ncl. pontinus, axony tvoří **tr. trigeminocerebellaris**, který končí v mozečku jako tzv. mechová vlákna
- eferentní dráhy: přes ncl. fastifii do RF, poté pokračuje **tr. reticulospinalis** na alfa-motoneurony předních rohů míšních, regulace svalového tonu, přes ncll. interpositii do ncl. ruber, poté **tr. rubrospinalis**, koordinuje svaly horní končetiny

CEREBRÁLNÍ MOZEČEK

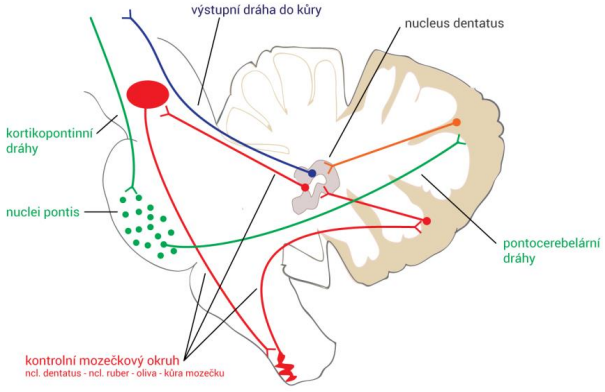

- koordinace pohybů, svalové napětí
- silná aferentace z kůry mozkové, tato vlákna jsou přepojována na jádrech v pontu, dráha se proto nazývá **tr. cortico-ponto-cerebellaris**, informuje mozeček o pohybech z kůry mozkové
- eferentace: výstupním jádrem je ncl. dentatus, z něj vede projekce jako **tr. cerebellothalamicus** do thalamu a poté do motorické kůry mozkové,
- **tr. cerebellorubralis** do ncl. ruber, odtud směřují vlákna jako **tr. rubroolivaris** do olivy a zpět do mozečku → kontrolní mozečkový okruh

266. DIENCEPHALON

ZEVNÍ POPIS

– vzniká z prosencephala společně s telencephalem, ten se ale mohutně rozvíjí a překrývá diencephalon
– naléhá na spodinu lebeční v rozsahu sella turcica, je krytý mozkovými hemisférami, je vidět pouze ventrální plocha
– **thalamencephalon** = dorsálně, vznikl z alární ploténky, senzorická část, patří sem thalamus, epithalamus, metathalamus
– **hypothalamus** = ventrální (bazální) část
– hranicí mezi oběma částmi je **sulcus hypothalamicus (sulcus limitans)**, který probíhá po laterální stěně třetí komory mozkové (ventriculus tertius)

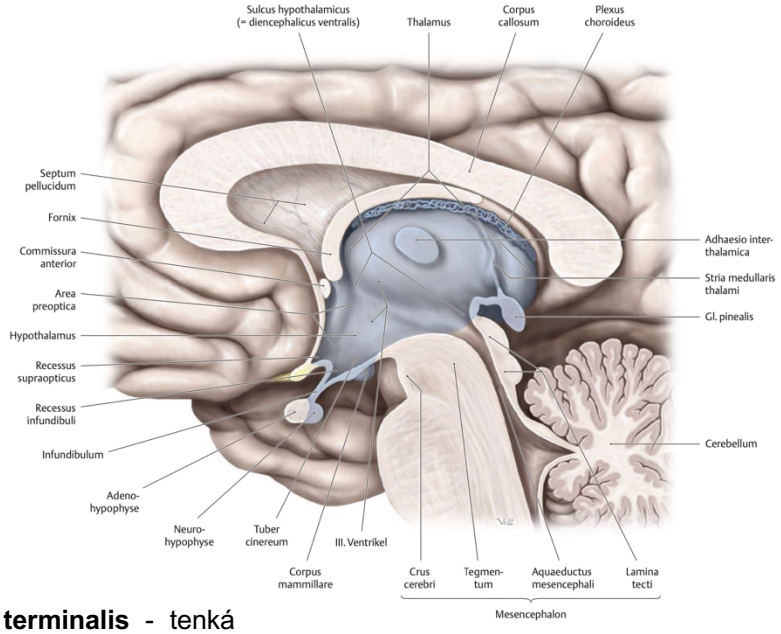

– rostrální (přední) ohraničení: **lamina terminalis** - tenká ploténka bílé hmoty, navazuje na **rostrum corporis callosi**, je mezi **comissura anterior** (spojka mezi mozkovými hemisférami) a **chiasma opticum** (překřížení zrakových nervů)
– bazální ohraničení: **chiasma opticum, infundibulum** (stopka s hypofýzou), **tuber cinereum** (hrbolek na zadní straně podvěsku mozkového), **corpora mamillaria** (párové bradavčité výběžky)

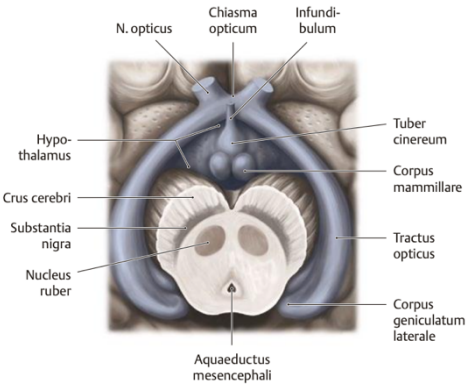

▪ **dorsální strana diencephala:**
– vepředu **tuberculum anterius thalami**, vzadu rozšíření **pulvinar thalami**
– laterálně je **stria terminalis** (probíhá mezi thalamem a ncl. caudatus - jedno z bazálních ganglií), vedle ní leží vrstva bílé hmoty **lamina affixa** (dorzálně se zužuje)
– **taenia choroidea** (upíná se na ni **tela choroidea ventriculi lateralis** = stěna postranní komory mozkové), **v. thalamostriata**
– na mediální straně thalamu je **stria medullaris thalami** (běží z hypothalamu k ncll. habenulares), na ni se upíná tela choroidea ventriculi tertii (strop III. komory mozkové)
– **epithalamus - corpus pineale** (gl. pinealis, epiphysis)
– **stria medullaris thalami**, která se rozšiřuje v **trigona habenularum**, která jsou propojena prostřednictvím **comissura habenularum**, souběžně běží comissura posterior

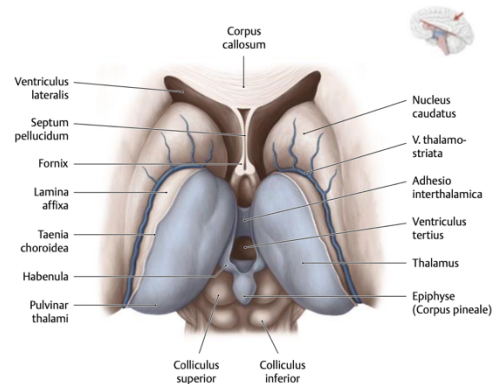

▪ **posterolaterální strana**
– **metathalamus**
– **corpus geniculatum mediale** - prostřednictvím brachium colliculi inf. je propojeno s colliculi inf., součást sluchové dráhy
– **corpus geniculatum laterale** - navazuje prostřednictvím brachium colliculi sup. na colliculus sup., součást zrakové dráhy, jeho pokračováním je tr. opticus
▪ **mediální strana** - stěna štěrbiny v horní části diencephala
– laterální strana III. komory mozkové
– sulcus hypothalamicus
– adhesio interthalamica
▪ **laterální strana**
– srůstá se strukturami telencephala
– capsula interna, která odděluje thalamus od ostatních útvarů (bílá hmota, ascendentní a descendentní dráhy)

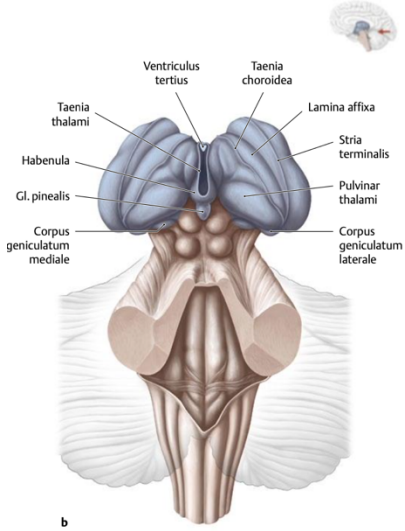

- **subthalamus**
- tvořen jádry a bílou hmotou, které jsou uložené ventrokaudálně od thalamu a laterálně od hypothalamu
- vznikly z bazální ploténky → motorika
- vytváří čočkovitý útvar **ncl. subthalamicus** (Luysiovo jádro) a malý šedý proužek **zona incerta** (funkce: zpracování motorických okruhů, je napojen na bazální ganglia)

267. THALAMUS

VNITŘNÍ STRUKTURA, JÁDRA

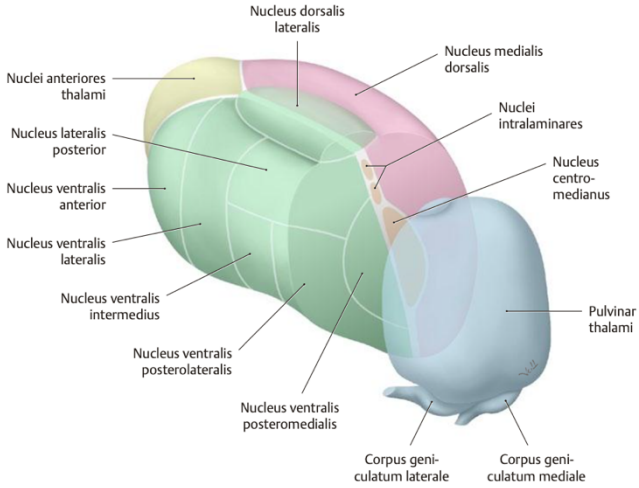

- párový útvar vejčitého tvaru tvořený šedou hmotou
- oba thalamy jsou propojeny pomocí **adhesio interthalamica**
- přední zúžený konec vybíhá v **tuberculum anterius**, zadní rozšířený konec **pulvinar thalami**
- pomocí **stria terminalis** je laterálně oddělen od ncl. caudatus (součást telencephala), v tomto místě probíhá v**. thalamostriata**
- mediální okraj ohraničuje **stria medullaris thalami**
- thalamická jádra jsou rozdělena ploténkou bílé hmoty **lamina medullaris interna**, která odděluje mediální a laterální jadernou skupinu, směrem dopředu se vidlicovitě rozštěpuje a odděluje **ncll. anteriores**
- mediální a laterální pruhy jsou ještě příčně rozděleny na dorsální a ventrální jaderné skupiny
- vzadu jsou ncll. pulvinares (ncll. thalamici post.)
- uvnitř lamina interna se nachází **ncll. intralaminares**
- podél stěny III. mozkové komory jsou **ncll. paraventriculares**
- někdy je k thalamu počítán i ncl. reticularis

SPECIFICKÁ JÁDRA THALAMU

- informace o specifické kvalitě, přesné somatotopické (retinotopické, tonotopické) uspořádání – každá část těla má vymezený svůj specifický oddíl, jsou v laterální jaderné skupině

▪ **somatosenzorická jádra**

- **VPL (ncl. ventralis posterolateralis)** - přichází sem lemniscus medialis - svazek senzorických drah, základem je tr. bulbothalamicus, vystupuje z ncl. gracilis a ncl. cuneatus med., jemná kožní citlivost, diskriminační, epikritické čití; vlákna fibrae arcuatae internae se kříží při střední rovině (decussatio lemniscorum) a tvoří lemniscus med., k němu se přidává ještě tr. spinothalamicus (jde z ncl. proprius, hrubá kožní citlivost), také vlákna tr. trigeminothalamicus (jde z ncl. tractus spinalis n. V)
- **VPM (ncl. ventralis posteromedialis)** - přichází sem lemniscus trigeminalis (vlákna, která vystupují z ncl. sensorius principalis n. V., vedou jemnou kožní citlivost, diskriminační čití, z oblasti inervovaných hlavovými nervy)
- z těchto dvou jader jde **tr. thalamocorticalis** do senzorické kůry mozkové

▪ **senzorická jádra** - funkčně je řadíme k thalamu, ale nachází se v metathalamu

- **ncl. corporis geniculati medialis** - přepojuje se tu sluchová dráha, axony pokračují jako **radiatio acustica** (spojuje corpus geniculatum mediale s gyri temporales transversi)
- **ncl. corporis geniculati lateralis** - přepojuje se tu zraková dráha, odtud jdou axony jako **radiatio optica** do týlního laloku (do primární zrakové korové části – area 17, 18, 19)

▪ **motorické zpětnovazebné okruhy**

- **VA (ncl. ventralis anterior)** - jdou sem informace z extrapyramidových drah (bazální ganglia, substantia nigra..), přepojují se tu a jdou do kůry mozkové (premotorické a motorické)
- **VL (ncl. ventralis lateralis)** - přichází sem informace z mozečku, jdou do mozkové kůry (premotorické a motorické) -

NESPECIFICKÁ JÁDRA THALAMU

- patří sem hlavně interneurony, které mají podobnou funkci jako RF (působí jako facilitační a inhibiční systém pro specifická jádra = ARAS, propojují jednotlivá jádra mezi sebou a ovlivňují vedení)
- **ncll. intralaminares** = vloženy do lamina medullaris interna, největší je **ncl. CM (centromedianus)**

- **ncll. paraventriculares** = při stěně III. komory mozkové (mediální okraj thalamu)
- **ncl. reticularis** = někdy řazeno k jádrům thalamu, někdy subthalamu (má topografickou souvislost na zona incerta, funkčně spíše nespecifická jádra thalamu, protože se tu děje integrace aktivity všech thalamických jader), má silnou aferentaci z kůry mozkové

ASOCIAČNÍ A INTEGRAČNÍ JÁDRA THALAMU

- jádra, která propojují kůru mozkovou z jedné části přes thalamus do druhé části
- **ncll. anteriores -** slouží limbickému systému, cestou tr. mamillothalamicus sem přichází informace z corpora mamillaria z hypothalamu
- **ncl. dorsomedialis (MD)** - slouží limbickému systému, přichází sem informace z čichového mozku, odsud je aferentace do premotorické a motorické kůry (výstup limbického systému do kůry mozkové)
- **ncl. dorsolateralis (LD), ncl. lateralis post. (LP)** a ncll. pulvinares vzájemně propojují jednotlivé části kůry mozkové (přes thalamus)

268. HYPOTHALAMUS

JÁDRA PŘEDNÍHO HYPOTHALAMU

- vznikl z VM zóny bazální ploténky
- řídí viscerální reakce spolu s limbickým systémem tzv. **viscerální mozek**
- vyhodnocuje četné aferentní viscerální informace, které přicházejí po interneuronech
- obsahuje jádra nadřazená sympatiku a parasympatiku
- k nižším etážím jdou visceromotorické informace po interneuronech (výjimkou je fasciculus longitudinalis dorsalis a tr. tegmentalis centralis)

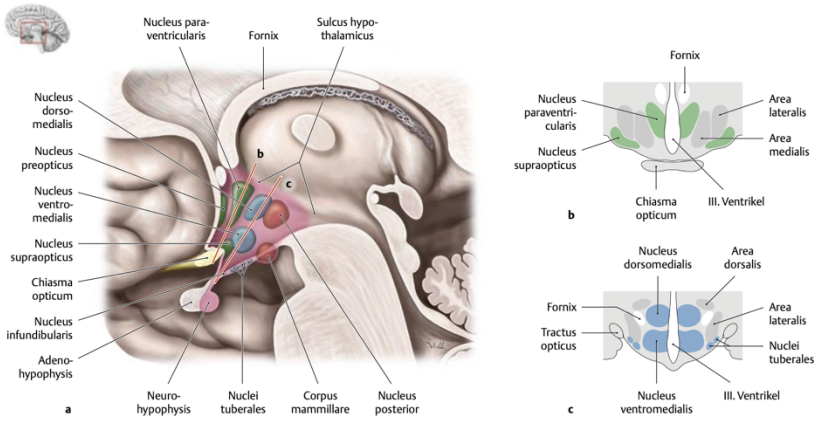

- činnost hypothalamu je ovlivněna také chemickým složení, tlakem a teplotou krve; hypothalamus udržuje homeostázu, tělesnou teplotu, krevní tlak a biorytmy
- koordinuje nervové a humorální řízení (**hypothalamo-hypofyzární systém**), hypofýza má schopnost neurosekrece, je nadřazená ostatním žlázám s vnitřní sekrecí
- velké množství jader je rozloženo kolem stěny III. komory mozkové

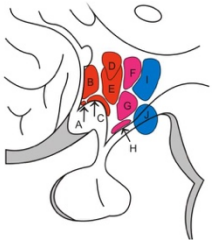

- A: **ncl. praechiasmaticus** - řídí cirkadiální rytmy, končí tu tr. retinohypothalamicus, který je součástí zrakové dráhy a přivádí informace ze sítnice, toto jádro je propojeno s epifýzou (také ovlivňuje cirkadiální rytmy a bdělost)
- B: **ncl. praeopticus** (resp. area preoptica - je jich víc) - je nad předchozím jádrem, ovlivňuje sexuální chování, ovlivňuje mateřské pudy a homeostázu, složení se liší u mužů a u žen, centrální termostat v těle (horečka, termoregulace)
- C: **ncl. supraopticus** - těsně nad chiasma opticum, sekreční jádro, produkuje ADH (antidiuretický hormon), který se dostává axonálním prouděním jako tr. hypothalamohypophysialis do zadního laloku hypofýzy (neurohypofýzy)
- D: **ncl. paraventricularis** - magnocelulární část s většími neurony = produkuje oxytocin (hormon, který se skrz tr. hypothalamohypophysialis dostává do neurohypofýzy, kde je shromažďován), parvocelulární část - produkce statinů a liberinů, ty se axonálním prouděním dostávají na eminentia medialis (žlaznatý parenchym vytváří hrbolek na přední straně infundibula)
- E: **ncll. anteriores** - ovlivňují podobné funkce jako ncl. praeopticus, biorytmy, jsou nadřazeny parasympatiku

JÁDRA STŘEDNÍHO A ZADNÍHO HYPOTHALAMU

- F: **ncl. dorsomedialis**
- G: **ncl. ventromedialis** - obě jádra příjmu potravy, jsou nadřazena sympatiku
- H: **ncl. arcuatus/infundibularis** - v oblasti infundibula, produkuje statiny a liberiny → EM
- I: **ncl. posterior** - napojení na RF
- J: **ncll. mamillares** - jádra začleněna do limbického systému

269. SEKRETORICKÝ APARÁT DIENCEFALA

TRACTUS HYPOTHALAMO-HYPOPHYSIALIS

- **hypophysis cerebri** (hypofýza, podvěsek mozkový)
  - žláza s vnitřní sekrecí
  - je zavěšena na stopce **infundibulum**, leží v sella turcica klínové kosti
  - na stopce je vyvýšenina **eminentia mediana**, která obsahuje žlaznatý parenchym
  - **lobus anterior (adenohypophysis)** - žlaznatý parenchym, vytváří celou řadu hormonů (STH, TSH, ACTH, LH, FSH, PRL)
  - **pars intermedia (septum)**
  - **lobus posterior (neurohypophysis)** - neprodukuje, pouze shromažďuje hormony
- **tractus hypothalamohypophysialis**
  - v ncl. supraopticus a ncl. paraventricularis jsou produkovány oxytocin a ADH (vazopresin), ty se axonálním prouděním dostávají do zadního laloku hypofýzy – neurohypofýzy, oddtud jsou poté vstřebávány do krevního oběhu

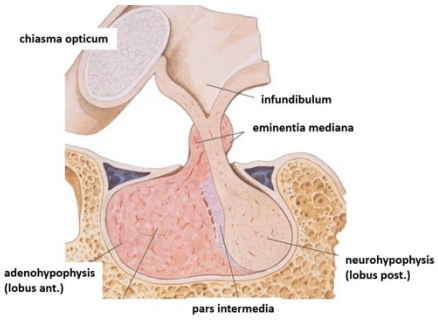

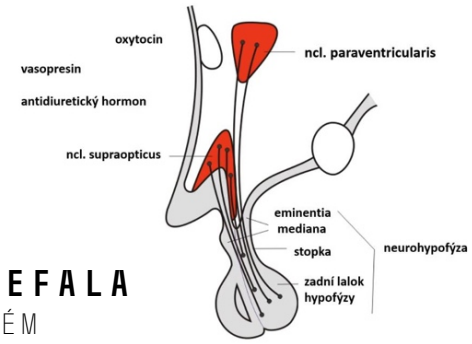

270. SEKRETORICKÝ APARÁT DIENCEFALA

HYPOTHALAMO-HYPOFYZIÁLNÍ PORTÁLNÍ SYSTÉM

- **ncl. preopticus, ncl. paraventricularis, ncl. arcuatus a ncll. tuberales** produkují statiny a liberiny
- tyto hormony se axiálním prouděním dostávají na hrbolek v oblasti infundibula (eminentia mediana), zde jsou vstřebávány do primární kapilární sítě, ze které se poté vytváří **portální žíla**
- portální žilou se dostávají do adenohypofýzy, tam jsou uvolňovány do žlaznatého parenchymu a ovlivňují sekreci hormonů, které ovlivňují činnost ostatních žláz s vnitřní sekrecí
- hormony, které vznikají v adenohypofýze jsou poté zpětně vstřebávány a odváděny žilním systémem do **sinus cavernosus**

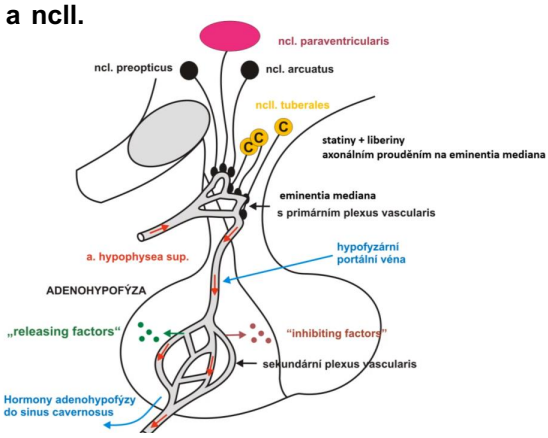

SUBTHALAMUS

- vzniká z bazální ploténky motorické → všechny struktury slouží motorickým systémům
- z**ona incerta** - motorika, regulace příjmu tekutin
- **ncl. subthalamicus (Luysi)** - zpracovává motorické funkce, četné spoje s basálními ganglii, substantia nigra a ncl. ruber
- **Forelovo pole H1 (fasciculus thalamicus)** - vrstva bílé hmoty, spoje z globus pallidus
- **Forelovo pole H2 (fasciculus lenticularis)** - z globus pallidus do thalamu mezi zona incerta a ncl. Luisi
- někdy je sem počítán i **ncl. reticularis** kvůli jeho poloze, probíhá zde integrace aktivity jader z thalamu, silná aferentace z kůry mozkové

EPITHALAMUS

- **epiphysis (corpus pineale**, šišinka) - jedna z vývojově nejstarších části diencephala, u nižších živočichů slouží jako fotosenzitivní ploténka, tzv. „parietální oko"
- v dospělosti kumuluje vápník a fosfor, vzniká zde mozkový písek (acervulus cerebri)
- podukuje melatonin, jeho produkce je tlumena světlem; melatonin reguluje cirkadiánní rytmy v závislosti na osvětlení, ovlivňuje funkci hypofýzy, gonád (při nádoru vzniká pubertas praecox), pigmentaci, sekreci dopaminu a serotoninu, zvyšuje sekreci STH
- s hypothalamem je propojena prostřednictvím stria medullaris thalami, což je proužek bílé hmoty, který se táhne kolem taenia choroidea; přichází ke trigonum habenulae, pod kterým se nachází ncll. habenulares (tato jádra jsou zapojena do eferentních drah limbického systému, jedná se o spojení limbického systému s mesencephalem – tr. habenulointerpeduncularis)
- pod comissura habenularum běží comissura posterior, které spojuje areae praetectales, toto spojení umožňuje synchronizaci pupilárního reflexu

271. TELENCEPHALON

ZEVNÍ POPIS HEMISFÉR A KŮRY MOZKOVÉ

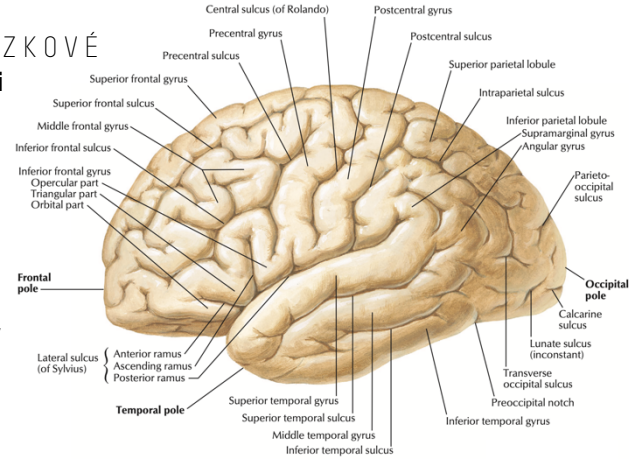

- skládá se ze 2 polokoulí – **hemisphaeria cerebri** (tvar čtvrtiny koule)
- mezi hemisférami je **fissura longitudinalis cerebri**, ve které je uložena duplikatura tvrdé pleny mozkové – **falx cerebri**
- mozek má 3 póly - **polus frontalis, occipitalis, temporalis**
- tři plochy - **facies superolateralis** (convexa), **facies medialis** (vidíme na řezu), **facies inferior** (zespodu)
- **margo superior** mezi facies convexa a medialis
- **margo inferio**r mezi facies convexa a inferior
- **margo medialis** mezi facies medialis a inferior
- na povrchu je šedá hmota mozková – **cortex cerebri**, která je zvrásněna nepravidelnými žlábky **sulci cerebri**, které od sebe oddělují laloky (**lobi cerebri**) a závity (**gyri cerebri**)
- **sulcus centralis** - jde z margo superior na facies convexa
- **sulcus lateralis** - má ramus anterior, ascendens, posterior
- **sulcus perietooccipitalis** - na mediální ploše, zasahuje na facies convexa, malý rozsah
- **incisura praeoccipitalis** (impressio petrosa) - tvoří hranici mezi occipitálním a temporálním lalokem

▪ **lobus frontalis** - před sulcus centralis, nad sulcus lateralis
▪ **lobus parietalis** - za sulcus centralis, před sulcus parietooccipitalis
▪ **lobus occipitalis** - za spojnicí incisura praeoccipitalis a sulcus parietooccipitalis
▪ **lobus temporalis** - pod sulcus lateralis
▪ **lobus insulae** - není vidět na povrchu mozku, je v hloubce, musíme odklopit operculum frontale, parietale et temporale (víčka jednotlivých laloků)

FACIES SUPEROLATERALIS CEREBRI

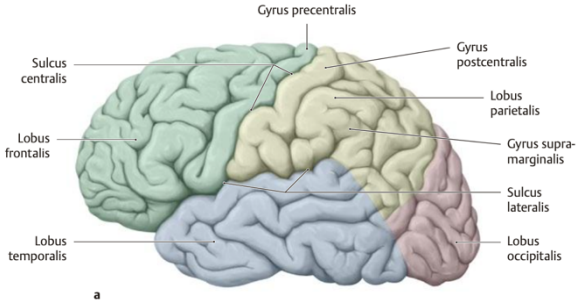

▪ **lobus frontalis**
- **sulcus frontalis sup. a inf.**, které od sebe oddělují **gyrus frontalis sup., medius, inf**.
- gyrus inf. je pomocí ramus anterior a ramus ascendens (ze sulcus lateralis) rozdělen na **pars orbitalis, triangularis et opercularis**
- zbývající část sulcus lateralis je označována jako ramus posterior
- před sulcus centralis je uložen **gyrus precentralis** oddělený rýhou sulcus precentralis

▪ **lobus parietalis**
- paralelně za sulcus centralis probíhá gyrus postcentralis oddělený rýhou **sulcus postcentralis**
- dále rozdělen pomocí sulcus interparietalis na **lobulus parietalis sup. et inf.**
- kolem sulcus temporalis sup. je vytvořen **gyrus angularis**
- **gyrus supramarginalis** obloukovitě ohraničuje zadní část sulcus lateralis

▪ **lobus temporalis**
- pomocí sulcus temporalis sup. et inf. je rozdělen na **gyrus temporalis sup., medius, inf**.
- gyrus temporalis sup. je dále rozdělen na **gyri temporales transversi** (Heschlovy závity) = kůra, která analyzuje sluchové informace (primární sluchové centrum)
- gyrus temporalis inf. přechází na facies inferior, kde hraničí přes **sulcus occipitotemporalis** s gyrus occipitotemporalis lateralis z lobus occipitalis

▪ **lobus occipitalis**
- nepravidelné sulci occipitales ohraničují **gyri occipitales**

FACIES INFERIOR CEREBRI

▪ **lobus frontalis**
- nachází se zde **sulcus olfactorius**, ve kterém leží čichový mozek (**rhinencephalon**)
- v přední části leží **bulbus olfactorius**, který naléhá na lamina cribrosa ossis ethmoidalis, přes její otvory vstupují do bulbus olfactorius vlákna čichových buněk (fila olfactoria), která tvoří nn. olfactorii (nn. I.)
- směrem dozadu přechází bulbus olfactorius do tenkého proužku nervové hmoty **tractus**

olfactorius, ten se dále rozšiřuje na **trigonum olfactorium**, za ním leží dírkovaná ploténka **substantia perforata anterior**, kterou do mozku vnikají drobné cévy (aa. centrales anteriores)

– zadní část tractus olfactorius se rozděluje do 3 proužků – **stria olfactoria med., intermedia, lat**.
  – med. na mediální plochu hemisféry do **area subcallosa** a **gyrus paraterminalis**
  – intermedia do substantia perforata ant., přepojuje se a jde do **uncus gyri parahippocampalis** (nebo **corpus amygdaloideum**)
  – lat. jde přímo do **uncus gyri parahippocampalis** a **ncl. amygdaloideum**

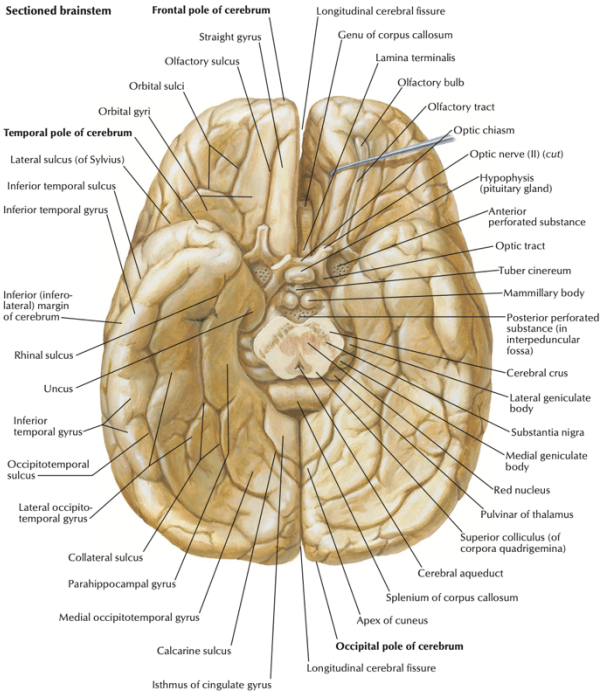

– mediálně je uložen **gyrus rectus**, laterálně **gyri orbitales**

▪ **lobus temporalis**

– z lobus occipitalis sem přichází **gyrus occipitotemporalis medialis**, který rostrálně pokračuje jako **gyrus parahippocampalis**
– **uncus gyri hippocampi** - hákovité zahnutí závitu dopředu
– na přechodu těchto závitů může být vytvořen **gyrus lingualis**
– mezi gyrus occipitotemporalis med. a lat. je **sulcus collateralis**

▪ **lobus occipitalis**

– pokračují sem **gyrus occipitotemporalis med. et lat.**
– **sulcus calcarinus a sulcus temporalis inferior** už nepatří na facies inf., ale vidíme je kvůli oblým okrajům

FACIES MEDIALIS CEREBRI

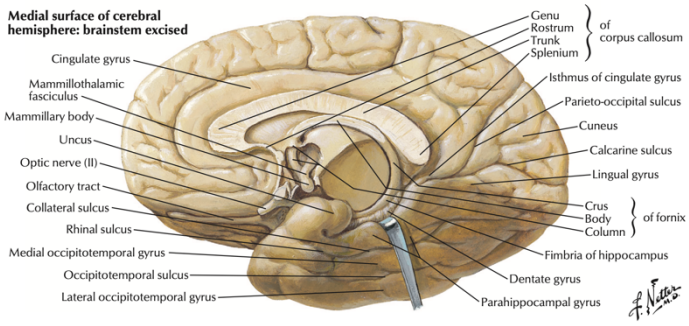

– nachází se zde **corpus callosum** (bílé těleso) - vlákna propojující hemisféry, nejrozsáhlejší comissura, podél corpus callosum běží **sulcus corporis callosi**, podél něj beží **gyrus cinguli**, kopíruje podkovovitý tvar corpus callosum, dorzálně se zužuje na **isthmus gyri cinguli** a přechází do **gyrus parahippocampalis** na temporálním laloku
– sulcus cinguli odděluje gyrus cinguli od okolních struktur
– zasahuje sem **gyrus frontali sup.**
– **lamina terminalis** je ploténka bílé hmoty, navazuje na corpus callosum, klade se na commissura ant. a jde ke chiasma opticum, ventrální hranice diencephala
– před **lamina terminalis** je uložen **gyrus paraterminalis**, před ním je vytvořeno pole **area subcalosa**
– kolem sulcus centralis, který sem zasahuje ze superolaterální plochy je vytvořen **gyrus paracentralis**
– **cuneus** - trojúhelníkovité políčko mezi sulcus parietooccipitalis a sulcus calcarinus
– **praecuneus** - kortex na mediální ploše parietálního laloku

LOBUS INSULAE

– najdeme ho po odklopení 3 víček – operculum frontale, parietale, temporale
– ohraničuje ho rýha **sulcus circularis insulae**, chybí v místě limen insulae
– **limen insulae** - místo, kde insula přechází do substantia perforata ant.
– **gyrus longus insulae, gyri breves insulae**

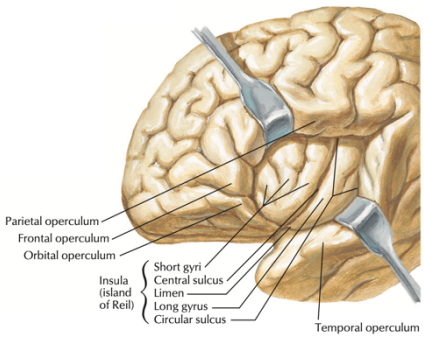

272. TELENCEPHALON

ZÁKLADNÍ KORTIKÁLNÍ OBLASTI

- šedá hmota je uložena na povrchu mozkových hemisfér jako kůra mozková (**cortex cerebri**) a uvnitř jako **bazální ganglia** (podkorová jádra uvnitř mozkových polokoulí)
- bílá hmota vyplňuje prostor mezi šedou hmotou na povrchu a uvnitř hemisfér
- kortex se vývojově dělí na:
  - **paleokortex** - nejstarší, nachází se na spodní ploše hemisfér - čichový mozek
  - **archikortex** - je uložen na mediální ploše hemisfér ve formě kortikální pásky (cornu ammonis)
  - **neokortex** - nejmladší a největší
  - v paleokortexu a archikortexu jsou neurony uspořádány do 3-5 vrstev, neokortex má 6 vrstev neuronů (navíc jsou zde organizovány do funkčních jednotek ve tvaru sloupců)
- cytoarchitektonické mapy telencephala dělí (neo)cortex na části podle různých vlastností (tloušťka, stavba neuronů, zastoupení gliových buněk, neurotransmitery...)

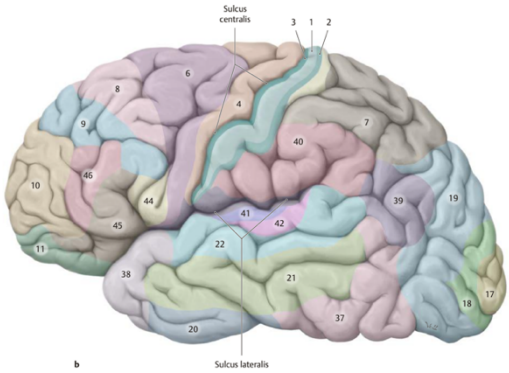

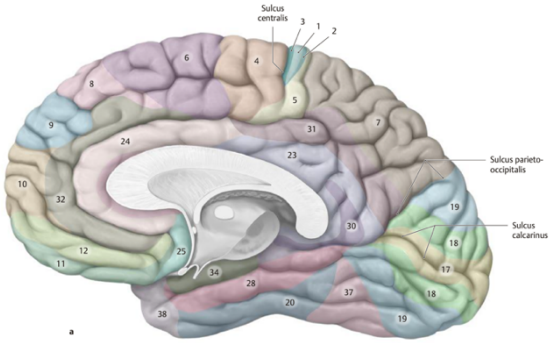

Brodmannova area	Kortikální oblast	Funkční zapojení
area 3, 2, 1	gyrus postcentralis	primární somatosenzorický kortex
area 4	gyrus praecentralis	primární motorický kortex
area 6	gyrus frontalis sup. na mediální ploše	sekundární motorický kortex
area 41, 42	gyri temporales transversi (Heschlovy závity)	primární a sekundární sluchový kortex
area 17	kůra paralelně se sulcus calcarinus	primární zrakový kortex
area 18, 19	kůra paralelně s a17	sekundární zrakový kortex
area 43	kaudální část gyrus postcentralis	chuťový kortex

- **řečová centra**
- **Brokovo motorické centrum** - a44, 45 (korové oblasti gyrus frontalis inf.) - motorické centrum, podle doc. Vargové bývá v méně dominantní hemisféře (u praváků vlevo), při poruše člověk vnímá a rozumí řeči, sám mluvit nedokáže (zdroje se liší)
- **Wenickeovo senzorické centrum** - a22, 39, 40, bývá v dominantní hemisféře, při poruše člověk zvládá tvořit řeč, ale nerozumí jí

- **somatotopické uspořádání:**
- motorika (červeně) - hlava nad sulcus lateralis, DK na mediální ploše, části s jemnou motorikou mají větší oblasti - obličej, ruka
- senzorika (modře) - nad sulcus lateralis area 43 chuť, hlava, ruka, erotogenní zóna

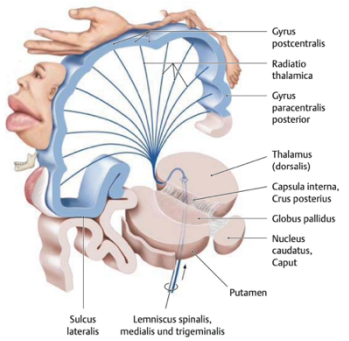

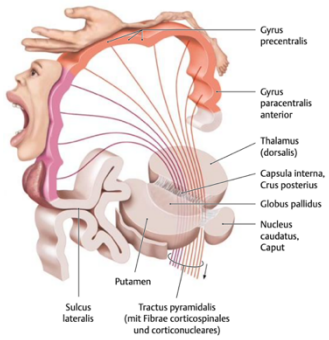

273. TELENCEPHALON

HIPPOCAMPUS, FORNIX

- **septum pellucidum** je tvořeno dvěma ploténkami (laminae septi pellucidi) uloženými rostrálně mezi corpus callosum a columnae fornicis
- mezi laminae septi pellucidi je sagitálně orientovaný štěrbinovitý prostor **cavum septi pellucidi**
- **gyrus parahippocampalis** uložený na povrchu lobus temporalis se vyklenuje dovnitř do prostoru laterální komory jako hipppocampus

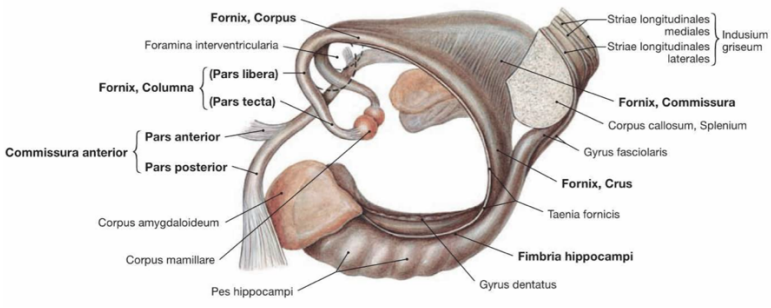

- rostrálně je hippocampus rozšířen v útvar připomínající nohu s prsty (**pes hippocampi**)
- na povrch hippokampu se přikládají fimbria hippocampi a mediálně od ní je vidět úzký zoubkovaný **gyrus dentatus**, který je často fimbria hippocampi úplně zakrytý
- na rostrálně vytvořený uncus přechází gyrus dentatus ve formě příčného pruhu **taenia Giacomini**
- zbytek poskládat z ostatních otázek a doufat...

FORNIX

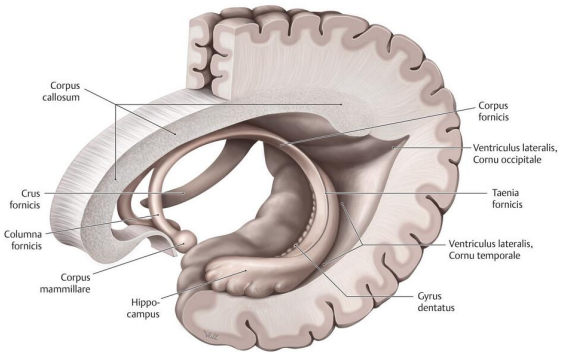

- slouží limbickému systému (spojuje hipokampovou formaci s ostatními strukturami limbického systému a pravý a levý hippocampus navzájem)
- začíná u corpora mamillaria jako dva sloupce **columnae fornicis**, ty jdou ve stěně 3. komory mozkové
- první úsek (**pars tecta**) běží mezi mediální a laterální skupinou jader hypothalamu, potom pokračuje jako **pars libera** před foramen interventriculare, dorzálně od comissura anterior
- columnae se spojují v **corpus fornicis**, který běží pod corpus callosum nad stropem 3. komory mozkové
- dělí se na dvě **crura fornicis**, ta se od sebe vzdalují, jdou do postranní komory mozkové a kladou se na hippocampus jako **fimbria hippocampi** (soubor vláken, končí na pes hippocampi jako proužek bílé hmoty - **alveus**)
- prostor mezi crura fornicis vyplňuje tenká vrstva bílé hmoty – **comissura fornicis**

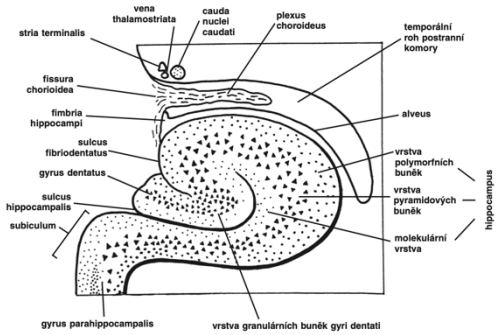

274. TELENCEPHALON

BAZÁLNÍ GANGLIA

- nuclei basales - jádra šedé hmoty v hloubce telencephala
- z vývojového hlediska se dělí na paleostriatum, archistriatum, neostriatum

▪ **paleostriatum**
- **globus pallidus** - světlejší mediální část **ncl. lentiformis** je rozděleno na pars lateralis (externa) a medialis (interna)
- ventrální paleostriatum - globus pallidus pars med., ncl. subthalamicus, substantia nigra
- dorzální paleostriatum - globus pallidus pars lat.

▪ **archistriatum**
- **corpus amygaloideum** (amygdala, mandlové jádro) - soubor jader uložený v temporálním laloku při polus temporalis před cornu temporale ventriculi lateralis
- řídí funkce související s řízením emočních projevů chování (příjem potravy, strach, úzkost, sexuální chování)

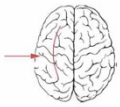

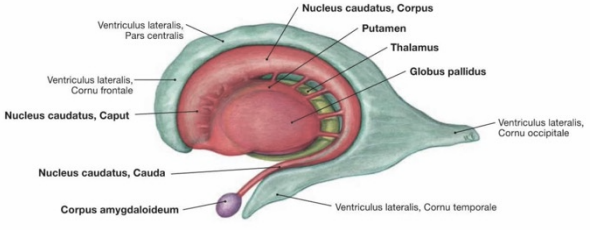

▪ **neostriatum**
- ventrální neostriatum - ncl. accumbens septi
- dorzální neostriatum - ncl. caudatus, putamen, claustrum
- **ncl. caudatus** (ocasaté jádro) - největší, tvar písmene C, tři části (caput, corpus, cauda), je uloženo dorzolaterálně, obkružuje thalamus
- **putamen** - tmavší laterálnější část **ncl. lentiformis**
- **claustrum** - tenká vrstva šedé hmoty, uložena sagitálně pod kůrou insuly (laterálně od putamen), funkce je nejasná

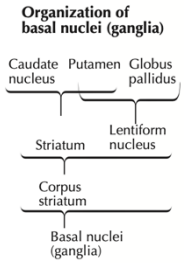

▪ **struktury bazálního předního mozku**
- patří sem nezřetelné shluky neuronů nacházející se pod comissura anterior a ncl. lentiformis:
- rozptýlená šedá hmota (pod thalamem a ncl. lentiformis) - **substantia innominata** (Raicherti)
- **ncl. accumbens** (septi) - spojuje ncl. caudatus a putamen, jádro touhy a závislostí

– **ncl. basalis** (Meynerti)
– septální area - pars precomissuralis, ncll. septales, pars supracomissuralis
– ncl. Meynerti a ncll. septales produkují acetylcholin, ten je potřebný pro správnou funkci mozku, pokud je ho málo, vzniká Alzheimer

– **funkce bazálních ganglií** - spoje s extrapyramidovými motorickými drahami a limbickým systémem, vytváří okruhy (např. kortiko-striato-pallido-thalamo-kortikální okruh pro doladění plánu volního pohybu před jeho provedením), spoje s RF pro svalový tonus atd.



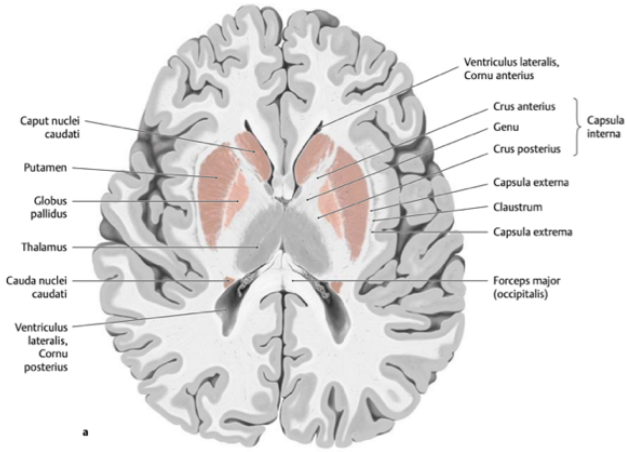

275. TELENCEPHALON

LIMBICKÝ SYSTÉM

– nachází se na facies medialis cerebri, jako límec obkružuje corpus callosum
– pomocí Papezova okruhu je napojen na další struktury CNS (hypothalamus, thalamus...)

▪ **korové struktury:**
– archicortex → area subcallosa, gyrus cinguli, gyrus parahippocampalis
– periarchicortex → gyrus paraterminalis, indusium griseum, striae longitudinales corporis callosi, hippocampální formace
– paleocortex (čichový mozek), lobus insulae, frontální lalok (a6 – premotorická kůra)

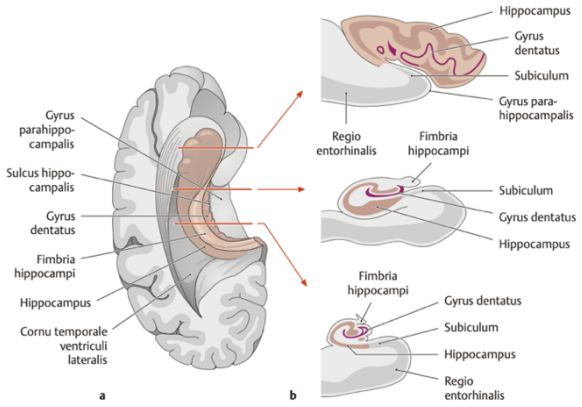

▪ **podkorové struktury:**
– amygdálární komplex, hypothalamus (corpora mamillaria), ncl. thalamici ant., septum, část epithalamu (ncl. habenulae), fornix, claustrum (není to jisté)

– **hippocampální formace** se skládá z vlastního hippocampu (synonymum cornu Ammonis, vypadá jako mořský koník údajně), gyrus dentatus a subiculum (= podložka, část gyrus parahippocampalis ve styku s gyrus dentatus

Funkce limbického systému:
– reakce spojené s přežitím – vyhledání potravy, obrana před nebezpečím (útok, útěk...)
– reakce spojené s rozmnožováním– hledání partnera, sexuální chování, péče o mláďata
– řízení emocí – změny a projevy při emocích (somatovegetativní reakce)
– spolu s hypothalamem řídí viscerální funkce („viscerální mozek“)
– paměť (hlavně hippocampus), orientace v prostoru

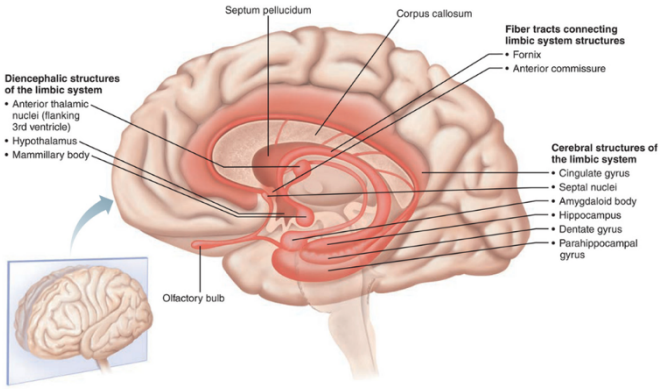

Figure 12.17 The limbic system. Medial view of the cerebrum and diencephalon illustrating the structures of the limbic system, the emotional-visceral brain.

AMYGDALÁRNÍ KOMPLEX

– lokalizace: u polus temporalis, před cornu inf. ventriculi lateralis
  – aferentace - příjem a modulace vstupních informací skrz amygdalární komplex do ostatních částí limbického systému

  - eferentace - spojení s ostatními bazálními ganglii, thalamem, hypothalamem, kmenem mozkovým (PAG, periaqueduktální šeď ovlivňuje chování při stresu)
- dělení jader:
- kortikomediální skupina - fylogeneticky starší, spojení s paleokortexem, přichází sem čichové informace z čichového mozku
- bazolaterální skupina - fylogeneticky mladší, spojení s korovými analyzátory (zrak, sluch...)
- ncl. centralis - eferentní dráhy (např. cestou stria terminalis do habenulárních jader)

PAPEZŮV OKRUH

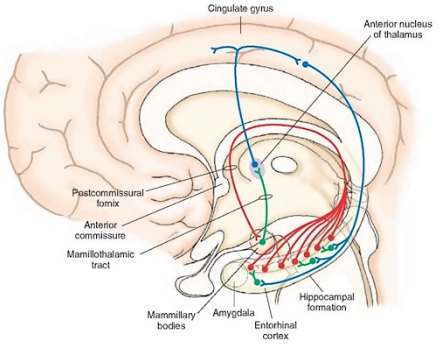

- původní představa o hlavním propojení struktur limbického systému
- hlavní limbická kůra je gyrus cinguli, odtud to jde přes isthmus do gyrus parahippocampalis a na hippocampus, odtud skrze crura a corpus fornicis na corpora mamillaria, odtud vede tr. mamillothalamicus do předních jader thalamu, odtud tr. thalamocorticalis zpět do kůry mozkové, která náleží limbickému systému → gyrus cinguli
- z Papezova okruhu odstupují některé eferentní dráhy:
- spojení s hypothalamem
  - vliv na jádra nadřazená sympatiku a parasympatiku (např. viscerální projevy emocí)
  - ovlivnění sekrečních jader (vliv na žlázy s vnitřní sekrecí) afferentace do kůry mozkové (tr. mamillothalamicus, thalamocorticalis), např. ukládání poznatků do paměti
- spojení s ncll. habenulares cestou stria medullaris
  - z habenulárních jader vystupuje tr. habenulointerpeduncularis, který jde do mesencephala na ncl. interpeduncularis, odtud přes RF do thalamu a kůry (koordinace senzorických vjemů)
- spojení s bazálními ganglii
  - spoje s ncl. accumbens, globus pallidus, substantia nigra mesencephala
  - odtud pokračují přes thalamus do premotorické kůry frontálního laloku, odtud je řízena motorika → motorické projevy emocí (smích, projevy agrese, třes...)

- **přední limbický mozek** = limbický systém + bazální ganglia + thalamus + premotorická kůra

276. TELENCEPHALON

BÍLÁ HMOTA 1.

- nachází se mezi kortikální šedou hmotou a nuclei basales

- **dráhy asociační**
- propojují různé korové oblasti hemisfér, umožňují součinnost různých okrsků kůry
- krátké asociační dráhy - těsně pod kortexem, propojují kortikální oblasti v jednom závitu nebo v sousedních závitech, obloukovitý průběh → jsou označovány jako fibrae arcuatae
- dlouhé asociační dráhy - propojují vzdálenější místa kůry v různých lalocích, tvoří kompaktní svazky, které lze vypreparovat
- **fasciculus longitudinalis sup.** - spojuje kůru frontálního, parietálního, temporálního a occipit. laloku
- **fasciculus longitudinalis inf.** - spojuje kůru temporálního a occipitálního laloku
- **fasciculus occipitofrontalis sup.** - v blízkosti corpus callosum, propojuje kůru frontálního laloku s kůrou parietálního a occipitálního laloku
- **fasciculus occipitofrontalis inf.** - leží pod předchozím svazkem, spojuje kůru frontálního laloku s kůrou insuly, temporálního a occipitálního laloku
- **fasciculus uncinatus -** obloukovitě spojuje spodní plochu frontálního laloku s kůrou temporálního laloku
- **fasciculi occipitales verticales** - spojují kůru occipitálního laloku s kůrou parietálního laloku
- **cingulum** - výrazný svazek v gyrus cinguli, spojuje kůru frontálního, parietálního a temporálního laloku s gyrus hippocampi v rámci spojů tzv. limbického předního mozku

- **dráhy projekční**
- spojují kůru telencephala s níže uloženými strukturami (v obou směrech!)
- krátké projekční dráhy - spojují kůru s bazálními gangliemi nebo thalamem
- dlouhé projekční dráhy - jsou obsažené v **capsula interna**
- bílá hmota mezi ncl. caudatus, ncl. lentiformis a thalamem
- v prostoru má podle prof. Dubového tvar liliového květu, na horizontálním řezu tvar písmene V – rozlišujeme na něm crus anterius, genu, crus posterius

- **crus anterius** (mezi ncl. caudatus a ncl. lentiformis) obsahuje vlákna tr. thalamocorticalis ant. a tr. frontopontinus
- v **genu** probíhají vlákna tr. corticonuclearis, které spojují motorickou kůru (area 4) s ncll. motorii hlavových nervů
- **crus posterius** tvoří bílou hmotu mezi thalamem a ncl. lentiformis, obsahuje tr. corticospinalis, tr. corticoreticularis, tr. corticorubralis, tr. corticothalamicus, tr. thalamocorticalis post. a tr. parieto-, tempor- a occipito-pontinus
- **radiatio optica** je tvořena axony zrakové dráhy pocházející z corpus geniculatum lat., které jdou do primární zrakové kůry
- **radiatio acustica** obsahuje vlákna neuronů z corpus geniculatum med., jdou do primární sluchové korové oblasti (do Heschelových závitů)

▪ **dráhy komisurální**

- spojují kůru mozkovou stejných oblastí pravé a levé hemisféry
- **corpus callosum** - největší komisura, 200 mil. vláken, forceps minor (propojuje frontální laloky), forceps major (propojuje occipitální laloky)
- **commissura anterior** - je ve přední části mozku, naléhá na ni lamina terminalis, má 2 části:
  - pars anterior - komisura paleocortexu, starší
  - pars posterior - komisura neocortexu

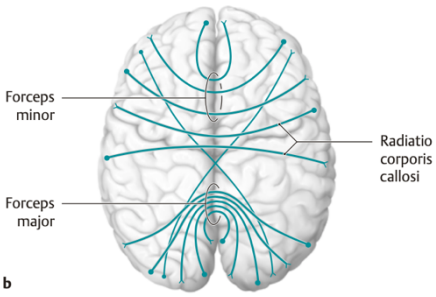

- **commissura fornicis** - trojúhelníkovitá ploténka bílé hmoty, leží mezi crura fornicis, jedná se o komisuru archicortexu
- komisurální dráhy jsou i v nižších etážích CNS – commissura posterior, habenularum, adhaesio interthalamica

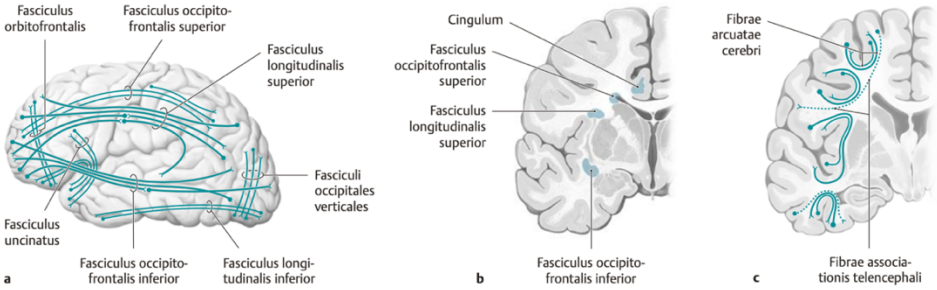

277. TELENCEPHALON

BÍLÁ HMOTA 2.

CORPUS CALLOSUM

- největší komisura telencephala
- propojuje odpovídající místa obou hemisfér, vlákna vytvářejí v hemisférách **radiationes corporis callosi** (vějířovitě se rozbíhají)
- **rostrum corporis callosi** - navazuje na lamina terminalis
- **genu corporis callosi** - ohyb, pod kterým je area subcallosa
- **truncus corporis callosi** + zadní rozšířená část **splenium corporis callosi**
- na horizontálním řezu se průběh vláken popisuje jako **forceps major et forceps minor**
- **indusium griseum** - tenká vrstva („poprašek“) šedé hmoty (archikortexu) na povrchu corpus callosum
- **striae longitudinales med., lat.** - u splenia přecházejí v **gyrus fasciolaris** (tvar proužku), pak přechází do **gyrus dentatus** (zubatý tvar), klade se na mediální stranu hippocampu (leží mezi ním a gyrus parahippocampalis), končí při **uncus gyri parahippocampalis** jako šikmý proužek **taenia Giacomini**

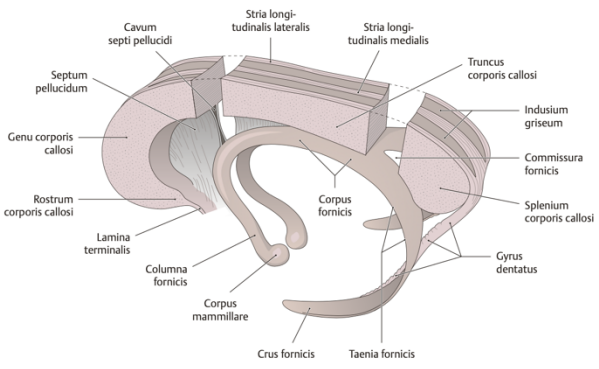

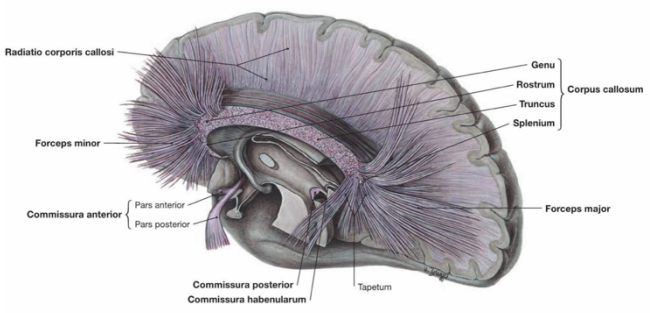

CAPSULA INTERNA

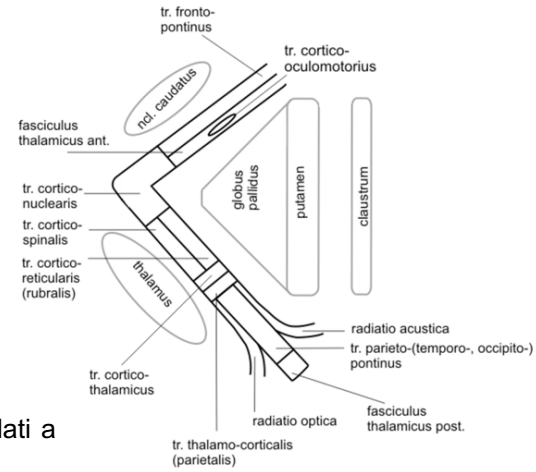

- capsula interna sestupuje z **centrum semiovale** (rozsáhlá kompaktní plocha tvořená bílou hmotou mozkovou na horizontáním řezu mozkovou hemisférou vedeným pod hranicí šedé hmoty na temeni hlavy, pojem někdy označuje subkortikální bílou hmotu obecně) mezi thalamus a bazální ganglia.
- vede většinu korových centripetálních a centrifugálních vláken
- v horizontálním řezu má tvar zevně otevřeného V – mezi rameny se nachází **ncl. lentiformis** (putamen + globus pallidus)
- **crus anterius** – přední raménko mezi caput nuclei caudati a ncl. lentiformis – probíhá tr. fronto-pontinus
- **genu** – kolínko – tractus corticonuclearis (pro svaly obličeje)
- **crus posterius** – zadní raménko mezi thalamem a ncl. lentiformis – tractus corticospinalis (pro svaly končetin a trupu), tr. cortico-rubralis, tr. cortico-reticularis
- **pars retrolenticularis** – rozšířená část dorzálně od ncl. lentiformis – tr. parieto-occipito-pontinus, radiatio optica a acustica (konec dráhy zrakové a sluchové)
- v crus anterius + genu + crus posterius probíhají vlákna spojující thalamus a kůru – **radiatio thalami anterior**, superior et posterior
- z capsula interna vybíhají **capsula externa** (mezi putamen a claustrum) a **capsula extrema** (mezi claustrum a insulární kůru)

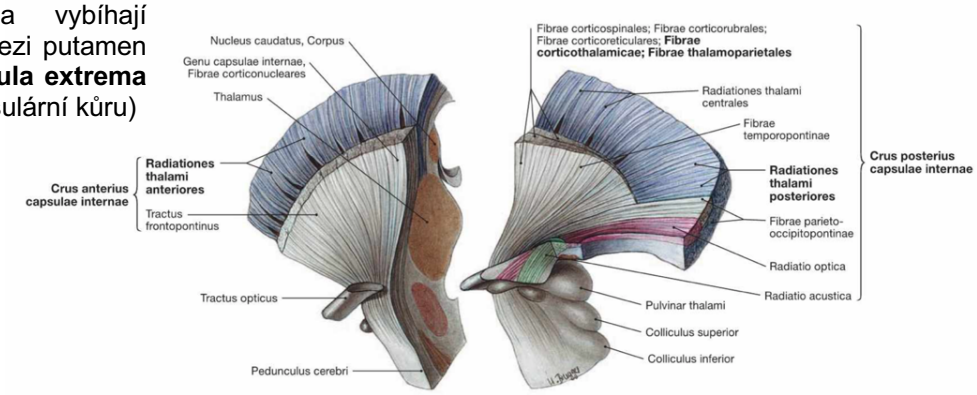

278. CÉVNÍ ZÁSOBENÍ CNS

- **a. carotis interna** - v oblasti trigonum caroticum vzniká z a. carotis communis, na krku nevydává větve, přes canalis caroticus se dostává do lebky, kde se větví
- **a. vertebralis** - větev a. subclavia, vstupuje do foramen proc. transversi C6, skrz foramina transversaria krčních obratlů se dostává k bazi lební, kde proráží membrana atlantooccipitalis posterior a klade se na atlas (sulcus a. vertebralis), skrz foramen magnum vstupuje do lebky

A. CAROTIS INTERNA

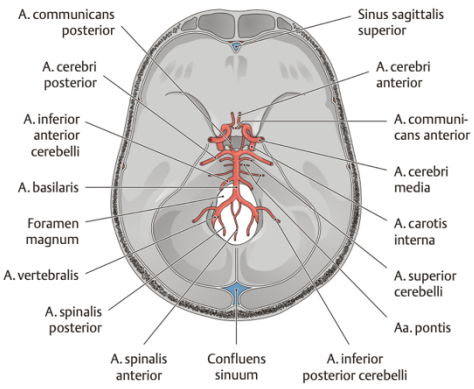

- **a. ophthalmica** - vstupuje skrz canalis n. optici (spolu s n. opticus) do očnice, kde se větví k oční kouli a dalším útvarům očnice
- **a. choroidea ant.** - odstupuje buď z a. carotis interna nebo z a. cerebri media, běží podél tractus opticus do tela choroidea ventriculi lateralis (vstupuje do cornu inferius)
- **a. communicans post**. - běží dorzálně podél infundibula, spojuje se s a. cerebri posterior → circulus arteriosus cerebri
- **a. cerebri media** - dostává se do fossa cerebri lateralis (vstupuje do sulcus lateralis), vějířovitě se větví do jednotlivých opercul, do substantia perforata ant., vyživuje bazální ganglia a capsulu internu, jedna větvička běží po zevní straně putamen (a. haemorrhagica – často způsobuje krvácení do mozku)
- **a. cerebri anterior** - běží do fissura longitudinalis cerebri, klade se na corpus callosum, vyživuje frontální lalok a mediální stranu parietálního laloku, vydává a. communicans ant., která uzavírá circulus arteriosus cerebri, vydává aa. centrales do substantia perforata ant. (dosahují až k thalamu a hypothalamu)

A. VERTEBRALIS

- v průběhu skrze foramina transversaria vydává **rr. spinales** pro výživu míchy
- **a. cerebelli inferior** posterior pro dolní plochu mozečku
- **aa. vertebrales** se spojí a tvoří **a. basilaris**, která se klade do **sulcus basilaris** na pontu
- **a. cerebelli posterior anterior**, které se kladou do fissura transversa cerebri a vyživují plexus choroideus ventriculi lat. (a. choroidea post.), dolní část temporálního laloku a celý týlní lalok
- pro mozkový kmen **rr. ad medullam oblongatam et rr. ad pontem**
- **a. cerebelli sup**.
- v oblasti mesencephala vydává konečné větve **aa. cerebri posteriores**

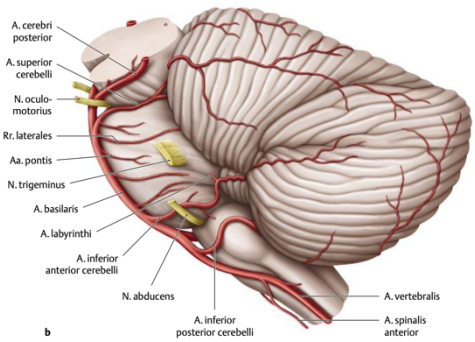

CIRCULUS ARTERIOSUS CEREBRI

- Willisův okruh
- obkružuje hypofýzu, chiasma opticum a corpora mamillaria
- **aa. cerebri anteriores** směřují do fissura longitudinalis cerebri, jsou propojeny **a. communicans anterior** - výživa: mediální plocha čelního laloku, parietální lalok
- do fossa cerebri lateralis běží **aa. cerebri mediae**, které jsou propojeny **a. communicans posterior,** vyživují všechna 3 opercula
- **aa. cerebri posteriores** - occipitální lalok
- Willisův okruh propojuje všechny arterie vyživující mozek = prevence před úplnou ischemií mozkové tkáně při ucpání nebo poranění některé z nich

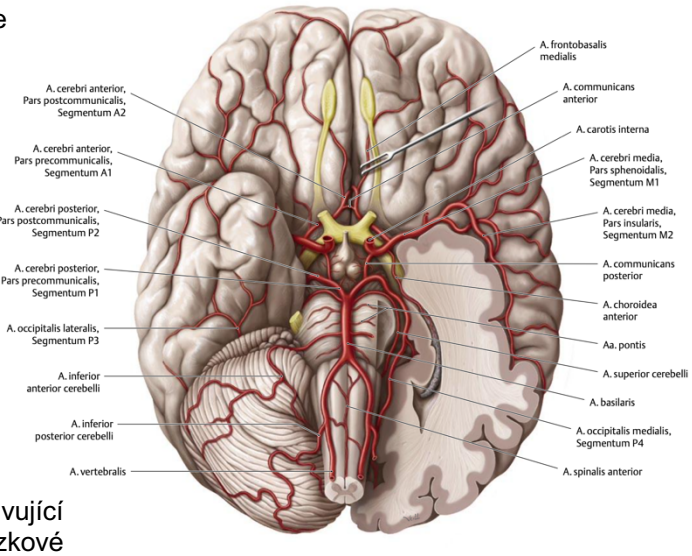

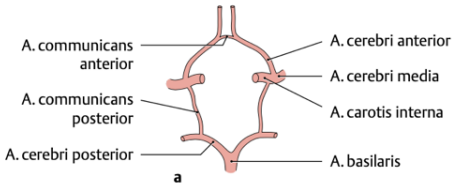

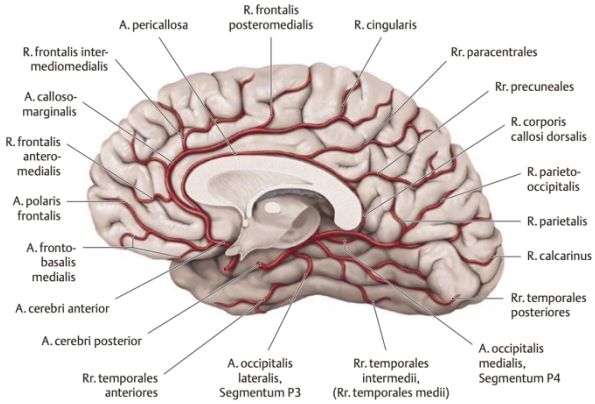

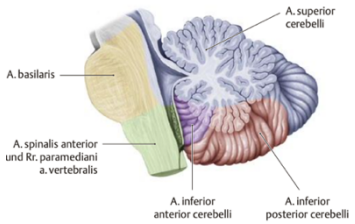

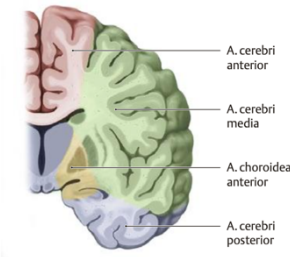

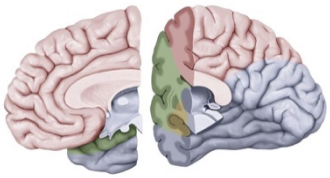



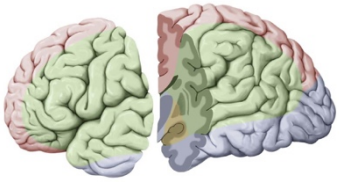

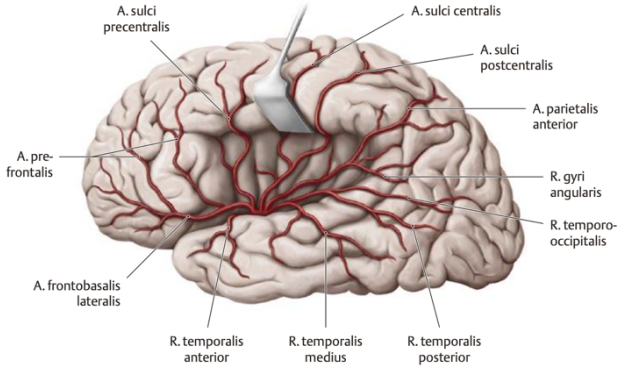

TEPNY SPINÁLNÍ MÍCHY

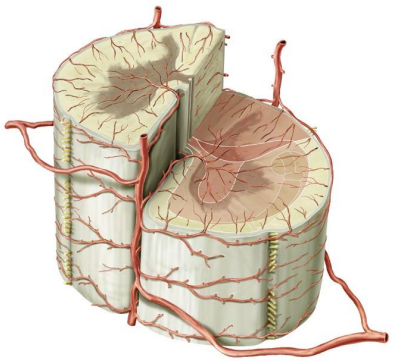

- **rr. spinales** (aa. vertebrales, aa. cervicales asc., aa. cervicales prof., aa. intercostales supremae, aa. intercostales, aa. lumbales, aa. iliolumbales, aa. sacrales laterales, a. sacralis mediana) mohou vydávat aa. radiculares ant. a post. kolem míšních kořenů
- **aa. radiculares ant.** ve fissura mediana anterior tvoří **a. spinalis anterior**, z ní do míchy odstupují **aa. sulcocommisurales**, které vydávají větve pro šedou a bílou hmotu (hlavně columnae anteriores)
- **aa. radiculares post.** tvoří dvě **aa. spinales post**., které běží v sulcus posterolateralis, také vydávají větvičky pro šedou a bílou hmotu (hlavně columnae posteriores)
- tepny spolu vytváří kolem míchy spojky – **vasocorona**

SINUS DURAE MATRIS

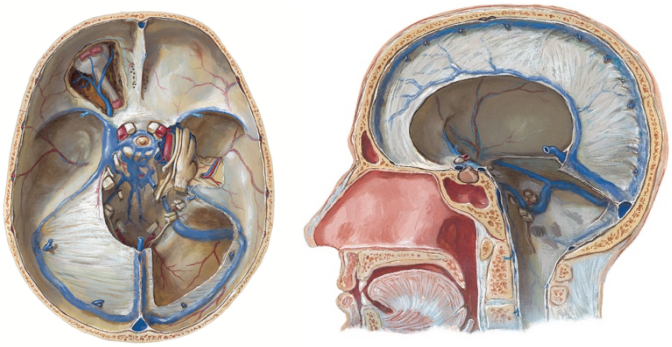

- odvádí žilní krev z dutiny lební, jsou uloženy mezi oběma listy **dura mater encephali** (mezi původním ektomeninx a periostem)
- **sinus sagittalis sup**. - leží ve falx cerebri, jde od crista galli po protuberantia occipitalis interna, kde je soutok žilních splavů - **confluens sinuum**
- **sinus sagittalis inf.** - běží v dolním okraji falx cerebri
- **sinus occipitalis** - podél crista occipitalis
- **sinus rectus** - v místě, kde se stýká falx cerebri a tentorium cerebelli
- **sinus transversus** - běží transversálně od confluens sinuum, pokračuje v sinus sigmoideus, který směruje k foramen jugulare (pod foramen jugulare ve fossa jugularis vzniká v. jugularis int., sinus sigmoideus je jejím hlavním přítokem)
- **sinus petrosus sup.** - nachází se na hrotu pyramidy
- **sinus petrosus inf.** - při dolním okraji pyramidy
- **sinus cavernosus** - jde podél sulcus caroticus a po stranách sella turcica, vepředu i vzadu ho propojují sinus intercavernosi (ant., post.), do nich přitéká shora podél malých křídel shora sinus sphenoparietalis
- **plexus basilaris** - podél foramen magnum

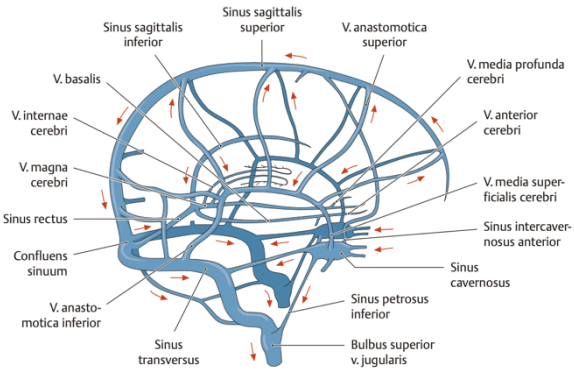

HLUBOKÉ ŽÍLY MOZKU

- **v. thalamostriata + v. choroidea** (z plexus choroidei ventriculi lat. + ventriculi tertii) + **v. septi pellucidi -** tyto tři žíly se spojují do párové **v. cerebri interna**, které se spojují, přidá se k nim ještě **v. basalis** (krev z oblasti circulus arteriosus cerebri) → **v. cerebri magna** → hlavní přítok sinus rectus

POVRCHOVÉ ŽÍLY MOZKU

- **vv. cerebri superiores** - tečou do sinus sagittalis superior
- **v. cerebri media spf**. - sbírá krev z oblasti opercul
- **v. cerebri media prof.** - sbírá krev z oblasti insuly, teče do v. basalis
- **vv. cerebri inferiores** - tečou do sinus transversus nebo v. cerebri magna

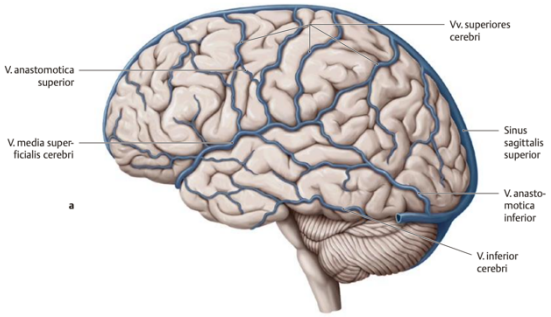

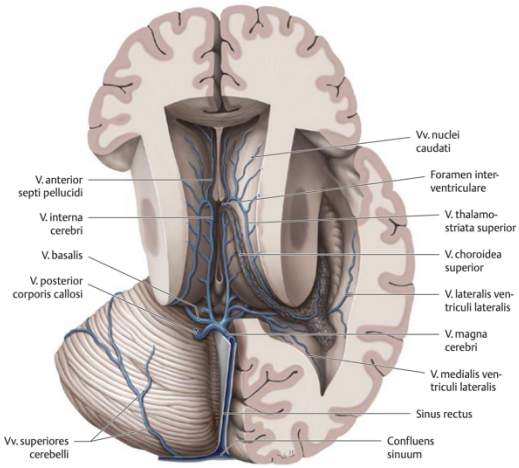

ŽÍLY MÍCHY

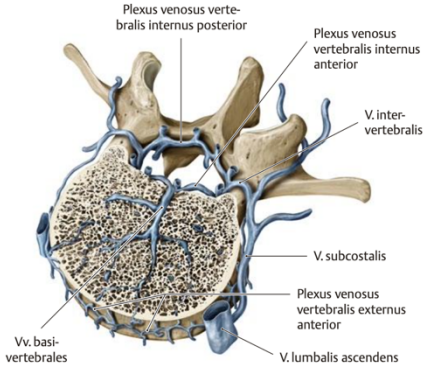

- **plexus venosi vertebrales interni** - uvnitř páteřního kanálu, přibírají žíly z míchy (**vv. spinales**) a obratlových těl (**vv. basivertebrales**), tato krev poté teče do **vv. vertebrales** a do **plexus venosi intervebrales externi** - rozloženy kolem páteře, vzadu silnější, poté přechází do suboccipitální pleteně
- z těchto pletení teče krev do všech okolních žil → vv. sacrales lat., vv. lumbales, vv. intercostales, vv. cervicales spf. et prof., vv. vertebrales, plexus venosus suboccipitalis - mají mezi sebou anastomosy

Pozn.

Hematoencefalická bariéra (v užším slova smyslu) vytváří přechod mezi mozkovými kapilárami a mozkovou tkání. Morfologickým podkladem hematoencefalické bariéry je z krevní strany souvislá vrstva endotelu mozkových kapilár, bazální membrána a z mozkové strany vrstva astrocytů.

279. VENTRICULI CEREBRI, PLEXUS CHOROIDEUS

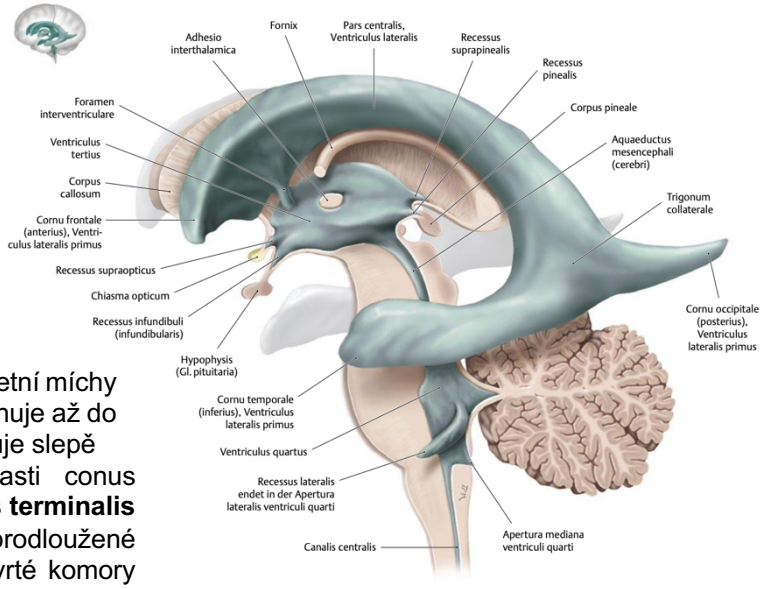

- při vývoji nervové trubice a jejích mozkových váčků se původní centrální kanál zachoval pouze v oblasti medulla spinalis (**canalis centralis**)
- v oblasti mozkového kmene a předního mozku jsou **ventriculi** a spojovací **aqueductus mesencephali**
- dutiny centrálního nervového systému jsou vyplněny mozkomíšním mokem (**liquor cerebrospinalis**)
- **canalis centralis** probíhá osou celé hřbetní míchy jako velmi úzký kanálek, kaudálně zasahuje až do začátku filum terminale, kde se zakončuje slepě
- část centrálního kanálku se v oblasti conus medullaris mírně rozšiřuje - **ventriculus terminalis**
- kraniálně přechází canalis centralis do prodloužené míchy a navazuje na kaudální část čtvrté komory mozkové

280. VENTRICULUS QUARTUS

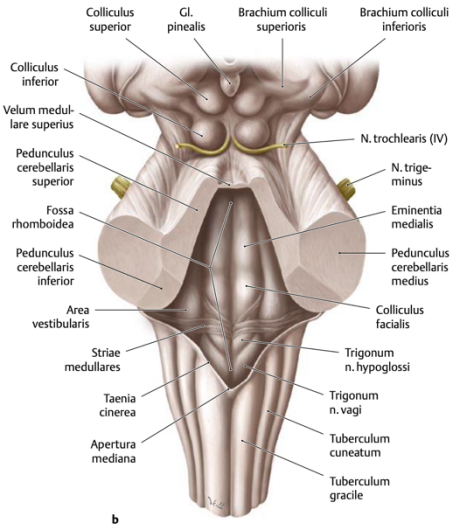

- mezi kmenem mozkovým a mozečkem
- spodinu tvoří **fossa rhomboidea**
- jáma rhombického tvaru (kosočtverec), shora ohraničena **pedunculi cerebellares sup., medii., inf.**
- **sulcus medianus, sulci limitantes, eminentia medialis**
- **pars superior** (patří mesencephalu) – **fovea superior, locus coeruleus**
- **pars intermedia** (patří pontu) – **stria medullaris, recessus lateralis, colliculus facialis, area vestibularis, tuberculum acusticum**
- **pars inferior** (patří prodloužené míše) – **trigonum n. hypoglossi, trigonum n. vagi**
- na druhé straně se nachází mozeček, který tvoří strop – **tegmen ventriculi quarti**
- mezi pedunculi cerebellares sup. je nataženo **velum medullare superius**
- ve střední části je zobáčkovitý zářez do mozečku **fastigium**
- mezi pedunculi cerebellares inf. je **velum medullare inferius**
- na velum medullare inf. se přikládá **pia mater**, která obsahuje cévní pleteň **plexus choroideus ventriculi IV.**

– v dolním oddílu tegmen ventriculi quarti je **apertura mediana ventriculi IV.** (foramen Magendie) - spojení se subarachnoideálním prostorem a **aperturae laterales ventriculi IV.** (foramina Luschae) → důležité pro proudění mozkomíšního moku

281. VENTRICULUS TERTIUS

– prostor mezi oběma hemisférami
– laterální stěna: mediální stěna thalamu, **adhaesio interthalamica**, **sulcus hypothalamicus** (sulcus limitans, jde od **foramen interventriculare** (mezi III. a postranní komorou) do aqueductus mesencephali)
– bazální stěna: hypothalamus, je zde **recessus opticus** (před chiasma opticum) a **recessus infundibularis** (do oblasti infundibula)
– přední (rostrální) stěna: **lamina terminalis, commissura anterior, pars libera columnae fornicis**

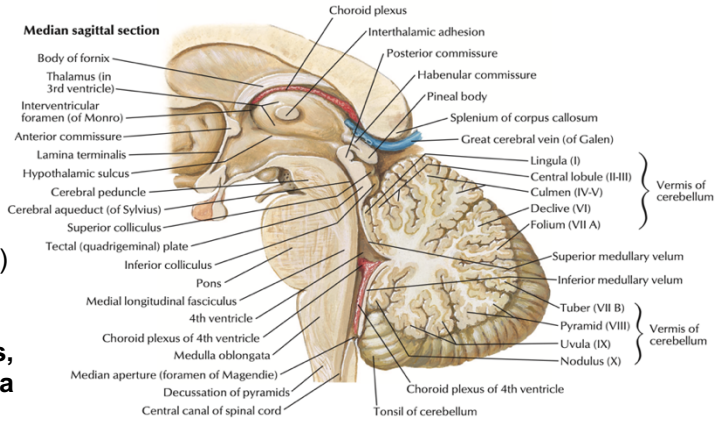

– zadní stěna: **recessus suprapinealis** (výběžek stropu), **commissura habenularum, recessus pinealis** (do corpus pineale), **commissura posterior, aqueductus cerebri**
– strop: **tela choroidea ventriculi tertii** (ependym + pia mater, obsahuje cévní pleteně), upíná se na thalamus
– na **taenia thalami** (běží souběžně se stria medullaris), vytváří rezervní řasu nad corpus pineale a recessus pinealis

282. VENTRICULUS LATERALIS

– párová mozková komora, tvar podkovy (konvexita dozadu)
– přední část cornu anterius (frontale) zasahuje do čelního laloku, střední část pars centralis (zasahuje do parietálního laloku), zadní část cornu posterius (occipitale) zasahuje do occipitálního laloku, dolní výběžek cornu inferius (temporale) zasahuje do temporálního laloku

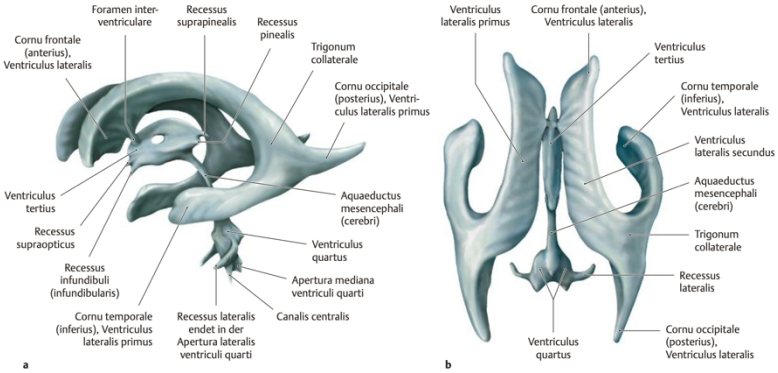

– **cornu anterius** (frontale) - mediální stěnu tvoří **septum pellucidum**, horní stěnu vytváří **corpus callosum**, laterálním ohraničením je **ncl. caudatus**
– **pars centralis** leží v parietálním laloku nad thalamy, shora ji ohraničuje corpus callosum, laterálně ncl. caudatus, **stria terminalis**, **lamina affixa thalami, tela choroidea ventriculi lat. a fornix**
– **cornu posterius** jde do occipitálního laloku, ze všech stran je ohraničena corpus callosum (strop **tapetum**, mediálně **calcar avis**, na spodině **trigonum collaterale**
– **cornu inferius** dosahuje skoro k **polus temporalis**, shora ho ohraničuje corpus callosum, cauda ncl. caudati, stria terminalis (splývá s taenia choroidea), **fimbria hippocampi, hippocampus, eminentia collateralis** (podmíněna sulcus collateralis)

283. LIQUOR CEREBROSPINALIS

– mozkomíšní mok
– čirá, bezbarvá tekutina obsahující velmi malé množství buněk (méně než 4/ml)
– normální složení mozkomíšního moku odpovídá přibližně složení krevního séra, pouze koncentrace proteinů, K^+ a Ca^{2+} iontů vázaných na bílkoviny je nižší
– změny ve složení likvoru mají při některých onemocněních CNS značný diagnostický význam.
– je tvořena zejména v **plexus choroideus ventriculi lateralis (glomus choroideum)**, menší množství vzniká v **plexus choroideus III. a IV. komory**
– z laterálních komor teče do III. komory skrze **foramina interventricularia** (Monroi)
– cestou **aqaueductus cerebri** se dostává z III. do IV. komory, ze které teče skrze **apertura mediana ventriculi quarti** (foramen Magendie) a **aperturae laterales ventriculi quarti** (foramina Luschkae) do subarachnoideového prostoru (**cisterna magna seu cerebellomedullaris**)

- mozkomíšní mok v subarachnoideovém prostoru mozku proudí nahoru do oblasti sinus sagittalis superior, kde se vstřebává v **granulationes arachnoideales** (villi arachnoideales) do venózní krve
- také se vstřebává do **venae radiculares** v blízkosti kořenů spinálních nervů
- celkový objem mozkomíšního moku v komorovém a subarachnoideovém prostoru se pohybuje od 80 do 150 ml, samotný objem komorového moku však dosahuje pouze 15-40 ml, během 24 hodin se vytvoří cca 500-800 ml mozkomíšního moku
- nadměrná produkce vede k hydrocephalu
- **funkce:**
  - mechanická – obklopuje mozek a míchu ze všech stran a tím je chrání před otřesy, změnami tlaku a teploty
  - homeostatická – zajišťuje optimální prostředí pro buňky CNS (stálé složení iontů, pH a osmolarity)
  - metabolická – zajišťuje odsun produktů katabolismu (např. laktát, CO_2) a dodává mozkovým buňkám různé bioaktivní látky
  - ochranná – podílí se na ochraně před patogenními mikroorganismy

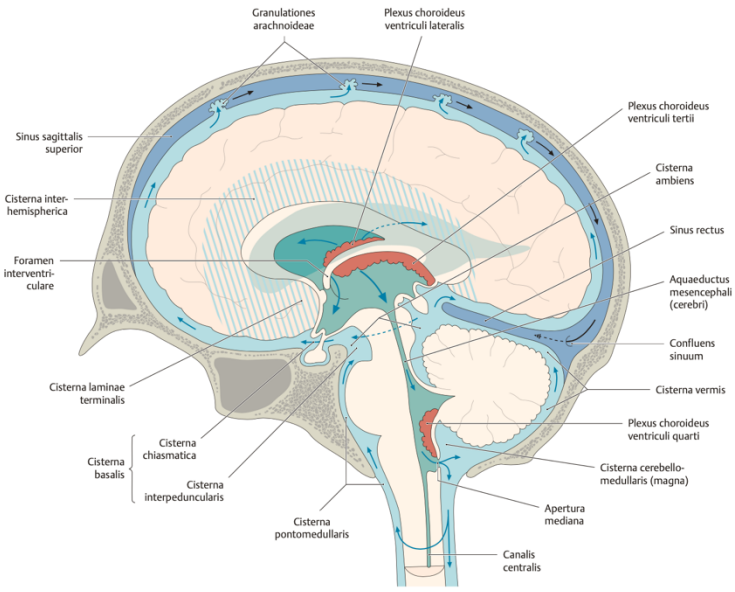

284. MENINGES, DURA MATER

- vyvíjely se v době embryonálního vývoje z blány **meninx primitiva**, ta se diferencovala na: **ektomeninx** (základ pro dura mater) a **endomeninx** (vznikla z něj arachnoidea a pia mater)
- původní ektomeninx zde splývá s periostem
- dura mater encephali je tedy tvořena 2 listy (periostem a ektomeninxem), které jsou k sobě pevně připojené, vzdalují se jen v místech žilních splavů
- neexistuje zde epidurální prostor mezi periostem a dura mater (o tomto prostoru hovoříme pouze, pokud tam dochází ke krvácení)
- mezi tvrdou plenou mozkovou a měkkými plenami je subdurální prostor, měkké pleny tu tvoří pavučnici (arachnoidea), pod ní je subarachnoidální prostor (spatium subarachnoidale) vyplněný mozkomíšním mokem (liquor cerebrospinalis)

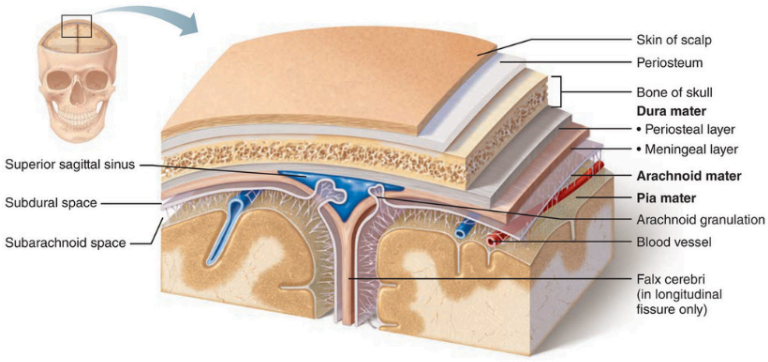

DURA MATER ENCEPHALI

- skládá se ze 2 listů (periosteum a ektomeninx), které se od sebe odlepují jen v místech žilních splavů
- vystýlá dutinu lební a vytváří duplikatury:
- **falx cerebri** - řasa srpkovitého tvaru, začíná u crista galli, upíná se na crista frontalis podél sulcus sinus sagittalis sup. až k protuberantia occipitalis interna, dosahuje až ke corpus callosum a zasouvá se mezi obě hemisféry mozku
- **falx cerebelli** - pokračování falx cerebri (od protuberantia occipitalis int. k foramen magnum), zasouvá se mezi hemisféry mozečku
- **tentorium cerebelli** - příčně orientovaná řasa, upíná se podél sulcus sinus transversus, na hrot pyramidy až k sella turcica, zasouvá se do fissura transversa cerebri (mezi týlními laloky a horní plochou mozečku)
- **diaphragma sellae** - přepážka v oblasti sella turcica, je perforovaná pro průchod infundibulum hypofýzy
- **vagina nervi optici** - obal kolem n. opticus a a. ophthalmica
- na hrotu pyramidy vytváří **cavum trigeminale** - dutinka, ve které je uloženo ganglion trigeminale

DURA MATER SPINALIS

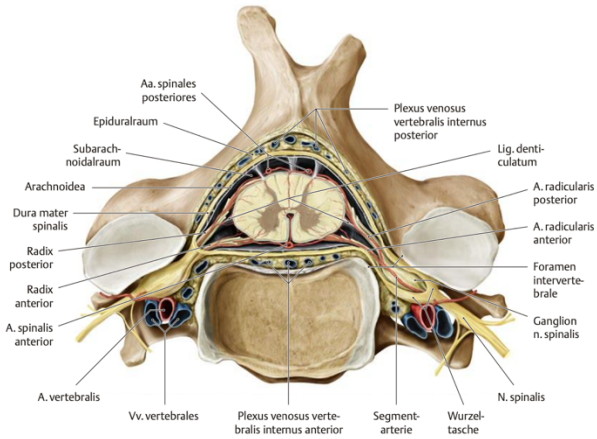

- liší se od dura mater ecephali – nesplývá s periostem páteřního kanálu (**endorhachis**), mezi oběma listy je široký epidurální prostor (**spatium epidurale**) s četnými žilními pleteněmi (**plexus venosi vertebrales int.**)
- **sinus durae matris** vytváří vak, ve kterém je uložena mícha – **saccus durae matris**, sahá dál než mícha (až k obratům S2-S3)
- přechází i na **filum terminale**, kde vytváří **filum durae matris spinale**, končí v periostu kostrče
- u výstupu spinálních nervů sahá dura mater až k foramen intervertebrale
- do epidurálního prostoru páteře lze vpravit anestetikum a tím se dosáhne analgesie spinálních nervů (epidurální anestézie), nejčastěji se dává mezi L3, L4

285. ARACHNOIDEA, PIA MATER

ARACHNOIDEA ENCEPHALI

- podobá se pavoučí síti, bezcévá, volně položena na povrchu mozku, nezabíhá do jeho závitů
- mezi arachnoideou a durou mater je subdurální prostor (**spatium subdurale**), mezi arachnoideou a pia mater je subarachnoidální prostor s mozkomíšním mokem (liquor cerebellospinalis)
- arachnoidea vybíhá v klkovité výběžky **granulationes arachnoidales**, kde se vstřebává mozkomíšní mok do žilního systému → podmiňují **foveolae granulares** na kalvě (u starších lidí)
- k oddělení pavučnice a tvrdé pleny dochází pouze po vytvoření subdurálního hematomu krvácením z povrchových cerebrálních žil, které se vlévají převážně do sinus sagittalis superior
- subarachnoideální krvácení vzniká nejčastěji po prasknutí cévní výdutě (aneuryzmatu) na cévách procházejících subarachnoideovým prostorem, což má za následek přítomnost krve v likvoru

PIA MATER ENCEPHALI

- tenká blána přiložená přímo na mozek, zabíhá i do jeho závitů
- obsahuje hodně cév, které vytvářejí pleteně plexus choroidei - tyto pleteně produkují mozkomíšní mok, který se dostává do komor a do subarachnoideálního prostoru (mezi pia mater a arachnoideou)
- na některých místech jsou od sebe arachnoidea a pia mater vzdálené (jinak na sebe naléhají) → v těchto místech jsou **cisternae subarachnoidales**
- **cisterna cerebellomedullaris** (magna) - mezi facies inf. cerebelli a medulla oblongata, může se zde provádět odběr mozkomíšního moku
- **cisterna fossae lateralis cerebri** - zevně od insuly
- **cisterna interpeduncularis** - mezi pedunculi cerebri
- **cisterna chiasmatis** - kolem chiasma opticum
- **cisterna ambiens** - mezi horní plochou mozečku a kmenem mozkovým, laterálně od crura cerebri, párová, dorzálně přechází do cisterna v. magnae
- **cisterna lumbalis** - pod zakončením míchy (cca L2) v saccus durae matris, klinicky významná

ARACHNOIDEA ET PIA MATER SPINALIS

- arachnoidea spinalis volně položena na míše, na míšních nervech dosahuje až do foramen intervertebrale, nejsou v ní cévy
- pia mater spinalis naléhá přímo na míchu, je silně prokrvená, zabíhá do jednotlivých zářezů na míše
- mezi předním a zadním kořenem míšních nervů z ní vystupuje z ní soubor 20-30 vazů – **ligg. denticulata**, která prostupují skrz arachnoideu až k dura mater, fixují míchu
- mezi pia mater a arachnoideou je **spatium subarachnoidale** vyplněné mozkomíšním mokem
- v kaudální části (L2-S2) se rozšiřuje na **cisterna lumbalis**, odtud se nejčastěji odebírá mozkomíšní mok lumbální punkcí (v páteřním kanále už není mícha, ale pouze cauda equina - svazek nervů, ty punkční jehle uhnou)

pozn. **Intrakraniální krvácení** (USMLE)

- epidurální krvácení - mezi durou a lebkou - typicky při kraniotraumatu s poraněním a. meningea media
- subdurální krvácení - mezi durou mater a arachnoideou - povrchové mozkové vény/tepny
- subarachnoidální krvácení - mezi piou mater a arachnoideou - typicky ruptura aneurysmatu, např. v oblasti Willisova okruhu

286. ÚSTROJÍ ČICHOVÉ A CHUŤOVÉ

- čich a chuť jsou fylogeneticky staré chemické smysly, registrujeme kvalitu okolí (čich) nebo přijímané stravy a tekutin (čich, chuť)
- patří mezi chemosenzory

ORGANUM OLFACTUS

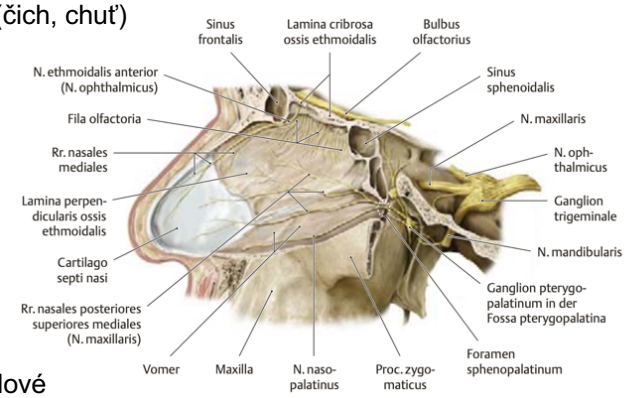

- drážděno molekulami plynu ve vdechovaném vzduchu
- regio olfactoria tunicae mucosae nasi
- malá část sliznice v dutině nosní (jen 2,5 cm^2) - strop, přilehlé části přepážky a laterální stěny (v rozsahu concha nasalis sup.)
- oproti regio respiratoria má nažloutlou barvu a slabší prokrvení
- jsou tu smyslové buňky čichové (primární smyslové buňky) + buňky podpůrné + bazální
- na povrchu čichového epitelu je vrstva sekretu produkované Bowmanovými žlázkami (**glandulae olfactoriae**)
- čichové buňky jsou bipolární buňky, mají čivý výběžek (vystupuje nad úroveň sliznice) a výběžek vodivý, vodivé výběžky buněk se spojují do **nn. olfactorii / fila olfactoria** (první neuron čichové dráhy) → otvory v **lamina cribrosa ossis ethmoidalis** → **bulbus olfactorius** čichového mozku
- v bulbu jsou mitrální buňky, jejichž axony pokračují jako tractus olfactorius
- čichové dráhy z bulbu jdou do různých oblastí – piriformní korová oblast
- část vláken jde do entorhinální kůry a také do amygdaly
- ty oblasti kůry, které dostávají přímá vlákna z tractu = primární čichová kůra, z primární korové čichové oblasti dále do hippocampu, hypothalamu, septum verum.

ORGANUM GUSTUS

- je uloženo v podobě chuťových pohárků (**caliculi gustatorii**) ve sliznici dutiny ústní
- jsou v chuťových pohárcích (papillae vallatae, foliatae, filiformes, fungiformes), ve sliznici patra (tvrdého i měkkého), epiglottis a hltanu (horní třetina)
- chuťový pohárek je tvořen chuťovými buňkami (sekundární smyslové buňky), jejich čivé výběžky jdou skrz porus gustatorius do dutiny ústní
- životnost chuťové buňky je 200-300 hodin (vznikají nové ze slizničního epitelu)
- inervace: okolo báze chuťové buňky jsou omotány aferentní axony, které probíhají v n. facialis, n. glossopharyngeus, n. vagus (jeden aferentní axon inervuje několik chuť. buněk)

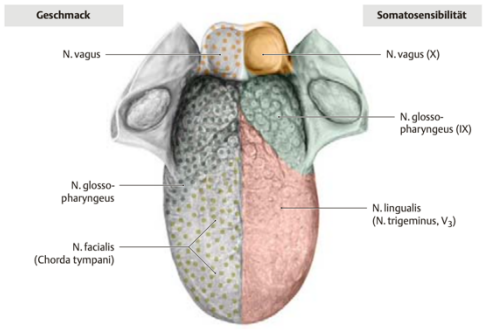

- informace z chuťových pohárků předních 2/3 jazyka jsou vedeny cestou **n. lingualis** a **chorda tympani** do **n. facialis**
- zadní 1/3 jazyka je inervována pseudounipolárními neurony, jejichž těla leží v **ggl. inferius n. glossopharyngei**
- chuťové pohárky ve sliznici patra jsou inervovány cestou **n. palatinus major a nn. palatini minores**
- chuťové pohárky ve sliznici epiglottis a hltanu jsou inervovány pseudounipolárními neurony, jejichž těla leží v **ggl. inferius n. vagi**
- centrální raménka aferentních axonů po vstupu do mozkového kmene končí na **ncl. gustatorius**
- čtyři základní chutě nebo jejich kombinace - slaná, sladká, kyselá, hořká (+ umami)
- děti mají víc chuťových pohárků (s věkem jejich počet klesá) a silnější chuťové vjemy
- ztráta čichu vede ke změnám vnímání chuti (je to propojené)
- **papillae filiformes** (nitkovité) jsou po celém povrchu dorsum linguae
- **papillae fungiformes** (houbovité) po celém povrchu dorsum linguae
- **papillae foliatae** (listovité) jsou po stranách jazyka (na úrovni sulcus terminalis)
- **papillae vallatae** (hrazené) jsou v počtu 7-12 před sulcus terminalis, chuťové pohárky jsou uloženy v rýze kolem hrazených papil

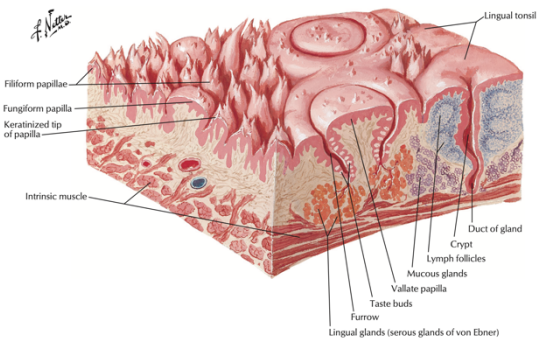

287. BULBUS OCULI

TUNICA FIBROSA BULBI

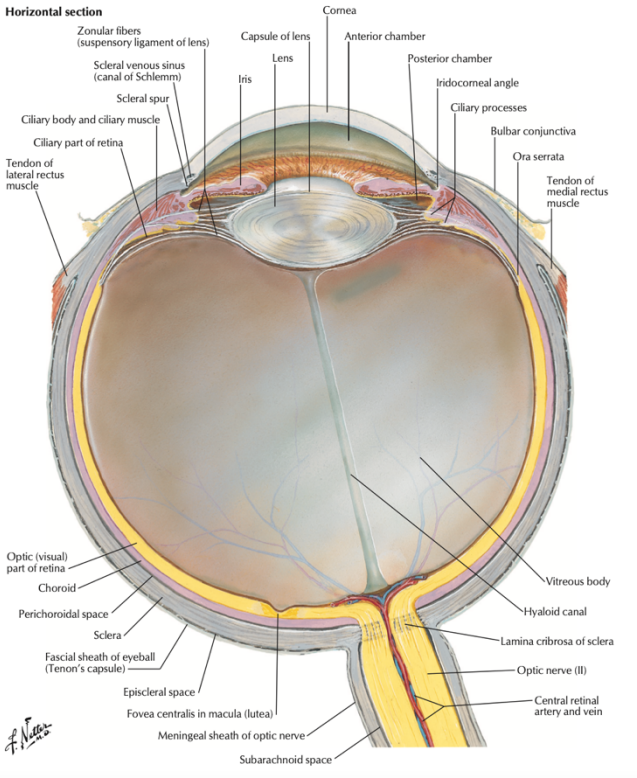

- tvar koule, průměr cca 25 mm
- **polus anterior** - vrchol konvexity směřující dopředu
- **polus posterior** - protilehlý pól
- **n. opticus** - mediálně od polus posterior
- mezi oběma póly probíhají poledníky (meridiány), které slouží k orientaci na očním bulbu, v jejich směru probíhají na bulbu cévy a jsou tak orientovány úpony extraokulárních svalů
- mezi polus anterior a polus posterior (největší kolmý rozměr na meridiány) leží rovník (**equator**)
- **axis bulbi** (osa oka) - pomyslná spojnice obou pólů
- **fovea centralis retinae** - místo nejostřejšího vidění
- **linea visus** (zorná osa oka) - spojnice pozorovaného bodu a středu fovea centralis retinae
- stěna oční koule je tvořena 3 vrstvami:
- **tunica fibrosa** - tvořená bělimou (**sclera**) a směrem dopředu přechází v rohovku (**cornea**), funkce: mechanická, ochranná, do bělimy se upínají šlachy okohybných svalů (před equator šlachy přímých svalů, za něj šlachy šikmých svalů)
- **tunica vasculosa** - tvořená cévnatkou (**choroidea**), směrem dopředu přechází v řasnaté tělísko (**corpus ciliare**) a duhovku (**iris**)
- **tunica interna** - tvořená sítnicí (**retinou**), **pars optica a pars caeca**
- obsah oční koule: čočka (**lens**), sklivec (**corpus vitreum**), oční komory (**camerae bulbi**)

SCLERA bělima

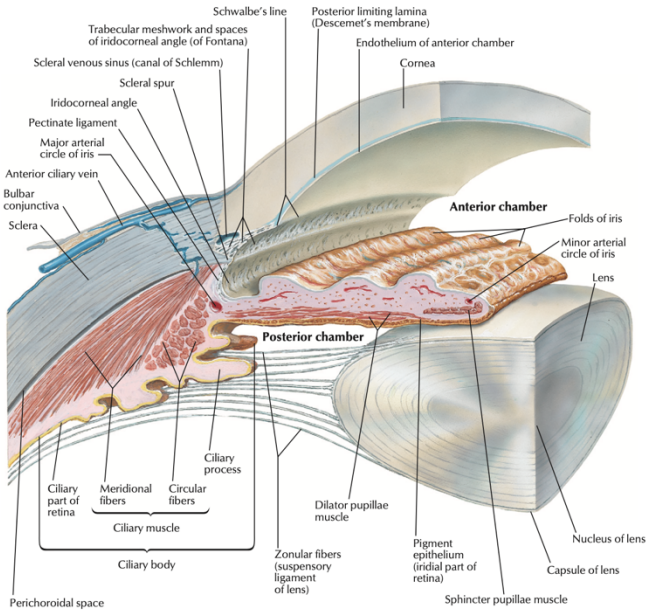

- neprůhledná vazivová vrstva (je tvořená kolagenními a malým množstvím elastických fibril), bílá barva (u novorozenců namodrá, ve stáří zešedlá), bezcévná
- zevní povrch se přikládá k **fascia bulbi** (Tenoni), je mezi nimi **spatium episclerale** (v něm řídké vazivo s četnými štěrbinami a tkáňovou tekutinou)
- vnitřní strana bělimy je oddělené od cévnatky prostorem **spatium perichoroideum** (jsou tu pigmentové buňky cévnatky – **lamina fusca sclerae**)
- v místě výstupu n. opticus je perforovaná v rozsahu **lamina cribrosa sclerae**, kolem ní se nachází další otvůrky pro cévy a nervy (**vasa et nervi ciliares posteriores**)

CORNEA rohovka

- průhledná, bezcévná, konvexní předním směrem, vybíhá ve vrchol **vertex corneae**
- **facies anterior** má poloměr zakřivení 7,7 mm, facies posterior jen 6,6 mm
- **facies posterior** se obrací do **camera bulbi anterior**
- zevní okraj (**limbus corneae**) přechází do okraje skléry ve sclerocorneálním spojení, kde je na zevním povrchu vytvořen malý žlábek **sulcus sclerae** (při pohybu víčka není dostatečně očišťován a častěji tu vzniká infekce)
- uvnitř sclerocorneálního spojení je žilní splav **sinus venosus sclerae** (**canalis Schlemmi**), který převádí prosakující mok z camera bulbi ant. do žilního oběhu
- vertikální a horizontální zakřivení rohovky není stejné - fyziologický astigmatismus (do 0,5 D), nad 0,5 D už to není fyziologické, na sítnici dopadá rozostřený obraz a je nutná korekce cylindrickými skly

288. BULBUS OCULI

TUNICA VASCULOSA BULBI

– tvořena (zezadu) cévnatkou (**choroidea**), řasnatým tělískem (**corpus ciliare**) a duhovkou (**iris**)

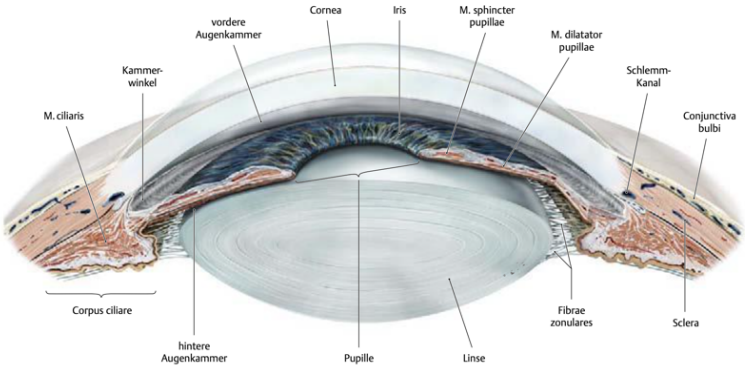

CHOROIDEA cévnatka

– tenká vrstva, bohatě prokrvená
– **spatium perichoroideum** - prostor mezi sclerou a choroideou
– obsahuje melanocyty, které produkují melanin → tmavě hnědá barva
– vyživuje hluboké vrstvy sítnice a úponem na corpus ciliare ho táhne dozadu, čímž pomáhá udržet zaostření oka na dálku
– cévy pro výživu smyslových buněk sítnice – **aa. ciliares ant., aa. ciliares post. breves, aa. ciliares post. longi**

CORPUS CILIARE řasnaté těleso

– obsahuje vazivové stroma a svazky hladké svaloviny **m. ciliaris** (svazky radiálně jako **fibrae meridionales** a cirkulárně jako **fibrae circulares**), který se podílí na akomodaci čočky a je inervován parasympatikem z **ggl. ciliare**
– při pohledu zepředu má tvar mezikruží, na příčném řezu tvar trojúhelníku
– **orbiculus ciliaris** - při zevním okraji, sousedí s cévnatkou, hladká část bez řas
– **corona ciliaris** - soubor 70-80 paprsčitých výběžků **proc. ciliares**, mezi nimi kratší řasy **plicae ciliares**

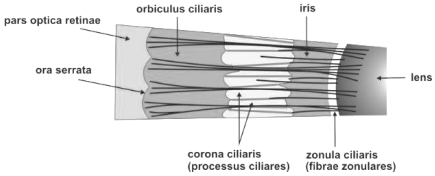

– **fibrae zonulares** - vlákna závěsného aparátu čočky, vystupují z rýh mezi proc. ciliares
– **zonula ciliaris (Zinni)** - závěsný aparát čočky, je tvořený fibrae zonulares, která jsou ukotvena do corona ciliaris a do pouzdra čočky v blízkosti jejího ekvátoru
– zadní povrch corpus ciliare pokrývá **pars ciliaris retinae** - buňky tvoří komorový mok - **humor aquosus**

IRIS duhovka

– kruhový terčík vložený před čočkou jako clona, mediálně od corpus ciliare
– uprostřed je otvor **pupilla** (proměnlivý průměr)
– **margo pupillaris** (vnitřní okraj) - obrací se do zornice
– **margo ciliaris** (vnější okraj) - sousedí s corpus ciliare
– duhovka rozděluje prostor mezi čočkou a rohovkou na přední a zadní komoru
– **facies anterior** - obrací se do **camera bulbi anterior**, podle množství melaninu má
– variabilní barvu i kresbu

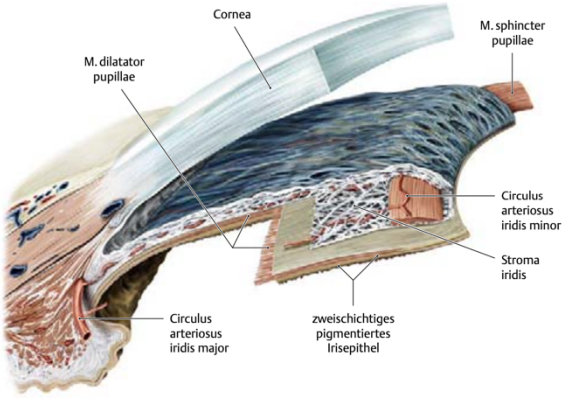

– **facies posterior** - obrací se do **camera bulbi posterior**, je pokryta pigmentovým epitelem sítnice (**pars iridica retinae**)
– dva nestejné prstence – **anulus iridis major** (vnější), **anulus iridis minor** (vnitřní)
– duhovka je tvořená vazivovým stromatem (**stroma iridis**), kde je hladká svalovina



– **m. sphincter pupillae** - cirkulární vlákna kolem zornice, inervovaný parasympatikem z n. oculomotorius, vyvolává miózu (zúžení)
– **m. dilatator pupillae** je inervovaný sympatikem, vyvolává mydriázu (rozšíření)
– duhovka má schopnost zvětšovat a změnšovat pupillu, čímž reguluje množství paprsku, které dopadají do oka (adaptace na světlo nebo na tmu)
– při albinismu pigment v duhovce chybí, tito lidé mají červené oči (prosvítají cévy)
– tepenné prstence kolem duhovky: **circulus arteriosus iridis major** (kolem margo ciliaris), **circulus arteriosus iridis minor** (kolem margo pupillaris)

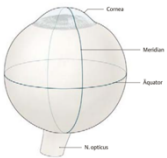

289. BULBUS OCULI
TUNICA INTERNA BULBI

RETINA sítnice
- sahá až k zornicovému okraji duhovky
- **pars optica** - dorzální část se světločivnými elementy
- **pars caeca** („slepá sítnice") - ventrální část, pokrývá zadní stranu řasnatého tělesa (pars ciliaris) a zadní stranu duhovky (pars iridica), neobsahuje světločivné elementy
- hranice mezi pars optica a pars caeca je **ora serrata** (zubatá čára)
- pars optica obsahuje vlastní smyslové buňky (fotoreceptory) a neurony, které sbírají informace z fotoreceptorů a odvádějí je skrz n. opticus do mozku
- složité mikroskopické uspořádání (dáno vývojem), vzniká jako vychlípenina mesencephala
- fotoreceptory:
  - tyčinky (bacilli) - registrují množství světla, vidění za šera, 130 mil.
  - čípky (coni) - registrují barvy, vidění za světla, 7 mil., nejvíc jich je v **macula lutea**
- **discus n. optici** - místo na sítnici mediálně od polus posterior, sbíhají se tu axony multipolárních neuronů tvořících ganglion n. optici, discus je mírně vyvýšený jako **papilla n. optici**, uprostřed které se objevuje **a. centralis retinae**
- v jamce **excavatio disci**, v oblasti discus n. optici chybí v sítnici tyčinky a čípky → **macula caeca** (slepá skvrna)
- laterálně od osy oka leží **macula lutea** (žlutá skvrna), ve které jsou přítomny hlavně čípky a jedná se o místo nejostřejšího vidění, uprostřed je vkleslina **fovea centralis** (probíhá tudy zorná osa oka)
- **stratum pigmentosum** - pigmentový epitel sítnice, zajišťuje bodové působení paprsků (paprsky se o tuto vrstvu zastaví a ta předá informaci bipolárním gangliovým buňkám, z nich na multipolární neurony, z jejichž vláken vzniká n. opticus)
- **stratum neuroepitheliale** - vrstva tyčinek a čípků
- **stratum ganglionare retinae** - těla bipolárních neuronů
- **stratum ganglionare n. optici** - multipolární neurony, jejichž axony tvoří n. opticus

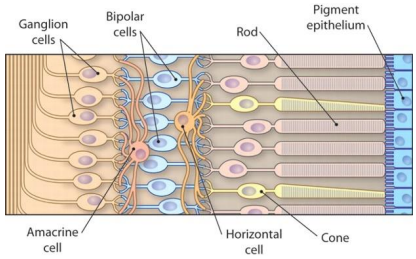

- na anatomii stačí tyto čtyři, na histologii má retina 10 vrstev :)
- světelný paprsek dopadá na sítnici a musí projít všemi vrstvami, než se dostane ke světločivným buňkám

290. N. OPTICUS
- zraková dráha - viz otázka 306.
- začíná na sítnici (první tři neurony)
- 1. neuron - **stratum neuroepitheliale**, tyčinky a čípky
- 2. neuron - **stratum ganglionare retinae**, bipolární neurony
- 3. neuron - **stratum ganglionare n. optici**, multipolární neurony
- n. opticus vzniká z vláken multipolárních neuronů. začíná na **discus n. optici**, proráží skléru (bělimu) v oblasti lamina cribrosa a směřuje mírně mediálně do canalis opticus
- za svého průběhu je obalem všemi mozkovými plenami
- dostává se do střední jámy lební, kde se (částečně) kříží v sulcus praechiasmaticus → **chiasma opticum**

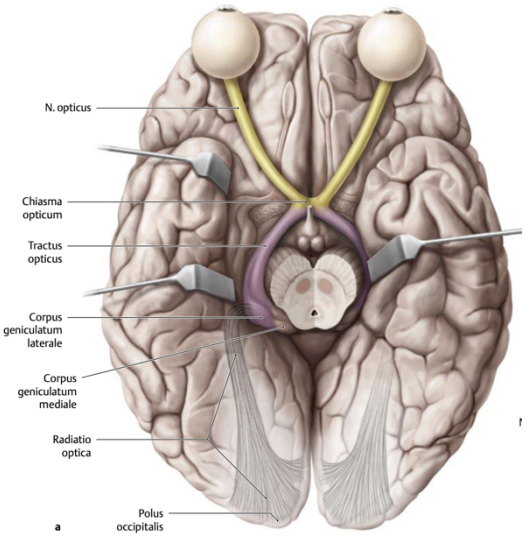

- kříží se pouze vlákna z nasální poloviny (jdou kontralaterálně), vlákna z temporální poloviny se nekříží, do corpus gen. lat. se tak dostávají neurity z jedné temporální oblasti a z jedné nasální oblasti (např. v pravém corpus gen. lat. jsou vlákna z temporální poloviny pravého oka a vlákna z nasální poloviny levého oka)
- po překřížení pokračuje jako **tractus opticus**, které je součástí diencephala a končí v **corpus gen. laterale**
- 4. neuron je v **ncl. corporis geniculati lat.**
- z ncl. corporis geniculati lateralis potom pokračuje přes **radiatio optica** a zakončuje se v okolí sulcus calcarinus v occipitálním telencephalu (**area 17, 18, 19)**

291. CAMERAE BULBI

- štěrbinovité prostory před a za duhovkou, komunikují spolu přes zornici
- uvnitř je komorový mok (humor aquosus) - čirá tekutina produkovaná řasami corpus ciliare a pars caeca retinae, vzniká z krevní plazmy
- camera bulbi anterior - leží mezi zadní plochou rohovky a přední plochou duhovky, obě stěny se setkávají v ostrém úhlu **angulus iridocornealis**, který je překlenut vazivovými trámečky **lig. pectinatum anguli iridocornearis**, mezi kterými jsou úzké štěrbiny spatia **anguli iridocornealis**
- štěrbiny se otevírají do **sinus venosus sclerae** → touto cestou je z přední komory odváděný komorový mok do žil
- **camera bulbi posterior** - mezi zadní stranou duhovky a přední stranou čočky, jejím závěsným aparátem a řasnatým tělesem, camera vitrea je spojena skrz štěrbiny mezi fibrae zonulares (spatia zonularia)
- tok moku - je produkován řasami corpus ciliare (z krevní plazmy), přes spatia zonularia se dostává do camera bulbi post., odtud přes pupillu proniká do camera bulbi ant. a přes spatium iridocornealis je odváděn do sinus venosus sclerae, odtud je odváděn komorovými žilami (**venulae aquosae**) do episklerálních žil
- při poruše odtoku moku dochází ke zvýšení nitroočního tlaku, může vznikat zelený zákal (glaucoma)

292. ČOČKA

LENS CRYSTALINA

- tvar bikonvexní čočky (spojky), rozměry se mění při akomodaci
- **facies anterior** - méně zakřivená (poloměr zakřivení 9-10 mm), obrací se do zadní komory
- **polus anterior** - místo nejvíc vyklenuté dopředu
- **facies posterior** - více zakřivená (poloměr zakřivení 5-6 mm), obrací se ke corpus vitreum
- **polus posterior** - místo nejvíc vyklenuté dozadu
- **axis lensis** (osa čočky) je spojnicí obou pólů, je dlouhá cca 4 mm
- obě plochy v sebe přechází zaobleným okrajem **equator lentis** - připojují se na něj vlákna závěsného aparátu čočky **(fibrae zonulares)**
- při kontrakci cirkulární části m. ciliaris se tah závěsného aparátu zmenší, čočka se vyklene, zvětší se její optická mohutnost a přizpůsobí se tak vidění do blízka
- při kontrakci radiální části m. ciliaris je závěsný aparát napjat, čočka je oploštělá a její mohutnost klesá, čímž je přizpůsobena vidění do dálky
- optická mohutnost čočky je +20 D
- na povrchu je elastické pouzdro **capsula lentis** (dá se sloupnout)
- přední plocha je pod pouzdrem kryta vrstvou plochých epiteliálních buněk **epithelium lentis**, epiteliální buňky se v oblasti ekvátoru prodlužují a mění se na tenká dlouhá vlákna **fibrae lentis**, která zasahují do hlubších vrstev čočky a tvoří **substantia lentis**

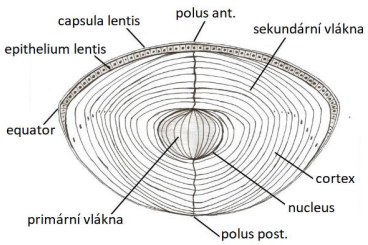

- **cortex lentis** - měkká povrchová vrstva
- uvnitř je tuhé jádro **nucleus lentis**
- cataracta (šedý zákal) - shlukování proteinů uvnitř čočky, dochází k jejímu zamlžení, neostré a zamlžené vidění, řešení chirurgicky odstraněním čočky a nahrazením umělou čočkou

293. CORPUS VITREUM, CÉVNÍ ZÁSOBENÍ OKA

CORPUS VITREUM

- měkká průhledná světlolomná hmota, vyplňuje camera vitrea bulbi (prostor za čočkou a corpus ciliare)
- je tvořen pletení kolagenních vláken stroma vitreum, mezi kterými jsou roztroušeny hyalocyty a jsou prostoupeny rosolovitou tekutinou humor vitreus
- vepředu je povrch sklivce zahuštěn do **membrana vitrea**
- na přední straně sklivce je jamka **fossa hyaloidea**, do které je vložena čočka
- za vývoje probíhá sklivcem **a. hyaloidea** (větev z a. centralis retinae) pro vyvíjející se
- čočku, mizí ale ještě před narozením a ve sklivci po ní zůstává **canalis hyaloideus**
- s přibývajícím věkem se mohou ve sklivci tvořit zahuštěné úseky (vločky), ty překážejí procházejícím paprskům

A. OPHTALMICA

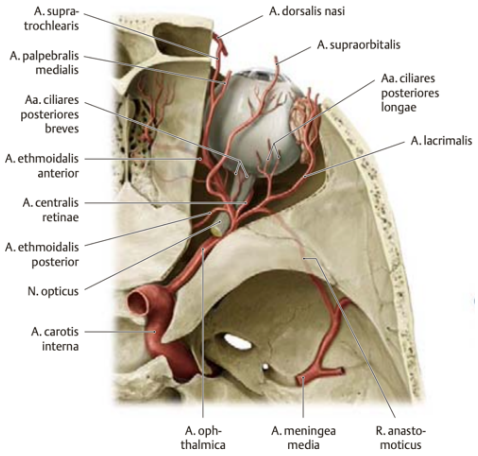

- větev a. carotis interna (odstupuje v sinus cavernosus), spolu s n. opticus proniká do očnice, leží na jeho laterální straně, potom ho kříží a jde k vnitřnímu koutku
- **a. centralis retinae** - vstupuje do n. opticus a dostává se do sítnice, vydává větve pro sítnici (**arteriolae temporales retinae sup. et inf., arteriolae nasales retinae sup. et inf.)**, vyživuje sítnici kromě tyčinek a čípků (ty jsou vyživovány z cévnatky)
- **a. hyaloidea** - jen za vývoje, jde přes sklivec k čočce - canalis hyaloideus
- **a. lacrimalis** - vyživuje gl. lacrimalis a okolní spojivku
- **rr. musculares** pro okohybné svaly
- **aa. ciliares post. breves** - prostupují sklérou a větví se v cévnatce, vyživují tyčinky a čípky
- **aa. ciliares post. longae nasalis et temporalis** - prostupují sklérou, vyživují řasnaté tělísko a duhovku (**tvoří circulus arteriosus iridis major et minor**)
- **a. supraorbitalis** - jde pod periorbitou (periost orbity), poté se dělí na větve do incisura supraorbitalis a incisura frontalis
- **a. ethmoidalis ant.** - jde do foramen ethmoidale ant., dostává se do střední jámy lební a přes lamina cribrosa se dostává do dutiny nosní, vyživuje sinus frontalis a cellulae ethmoidales anteriores
- před prostupem lamina cribrosa vydává **a. meningea anterior** pro přilehlou část dura mater
- **a. ethmoidalis post.** - jde skrz foramen ethmoidale post., vyživuje sinus sphenoidalis a cellulae ethmoidales posteriores

V. OPHTALMICA SUPERIOR

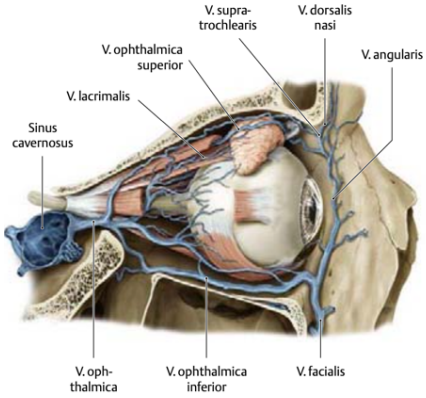

- začíná u vnitřního koutku (v. nasofrontalis), anastomosuje s v. angularis
- jde přes fissura orbitalis sup. do střední jámy lební, kde ústí do sinus cavernosus

V. OPHTHALMICA INF.

- vzniká ze žilní pleteně na spodině orbity, anastomosuje s v. ophthalmica sup., z orbity vystupuje skrz fissura orbitalis inf. a ústí do plexus pterygoideus
- žíly obličeje jsou pomocí obou vv. ophthalmicae propojeny se sinus cavernosus, záněty se můžou šířit krví z ložisek v obličeji na pleny mozkové

294. OKOHYBNÉ SVALY

- začínají většinou společnou šlachou **anulus tendineus communis** (je připevněna ke stěně očnice v okolí vyústění canalis opticus), potom se svaly rozbíhají k různým stranám oční koule, kam se upínají krátkými plochými šlachami

- **m. levator palpebrae superioris**
  - o: anulus tendineus communis, běží pod stropem očnice nad m. rectus sup.
  - i: tarzální ploténka horního víčka
  - f: zvedá horní víčko
  - n: n. oculomotorius
- **mm. recti**
  - o: anulus tendineus communis
  - i: jdou na příslušnou stranu očnice, kam se upínají krátkou šlachou za sclerocorneálním přechodem
  - f: stáčejí oko na svou stranu, sup. a inf. ještě stáčejí oko lehce mediálně
  - n: m. rectus lat. - n. abducens (VI.), m. rectus sup., inf., med. - n. oculomotorius (III.)
- **m. obliquus bulbi sup.**
  - o: anulus tendineus communis, běží na mediální straně očnice, směřuje dopředu k **fovea trochlearis**, kde se jeho šlacha obtáčí kolem kladky (trochlea) a je zde opatřena synoviální

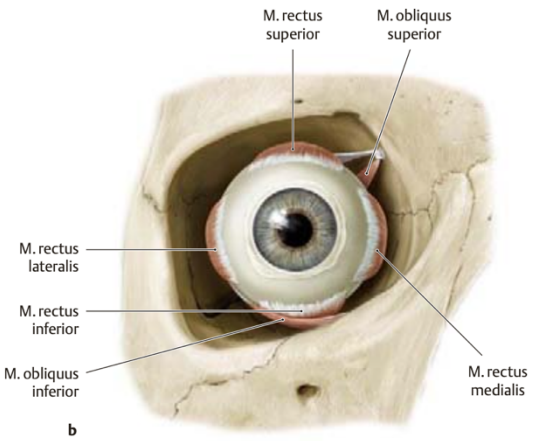

pochvou **(vagina synovialis m. obliqui sup.),** potom jde šlacha dorzolaterálně
  - i: za equátor do horního laterálního kvadrantu
  - f: stáčí oko dolů a laterálně
  - n: n. trochlearis (IV.)

- **m. obliquus bulbi inf.**
  - o: spodina očnice (laterálně od crista lacrimalis post. a canalis nasolacrimalis), jde dozadu a laterálně
  - i: za equátor do dolního laterálního kvadrantu
  - f: stáčí oko nahoru a laterálně
  - n: n. oculomotorius

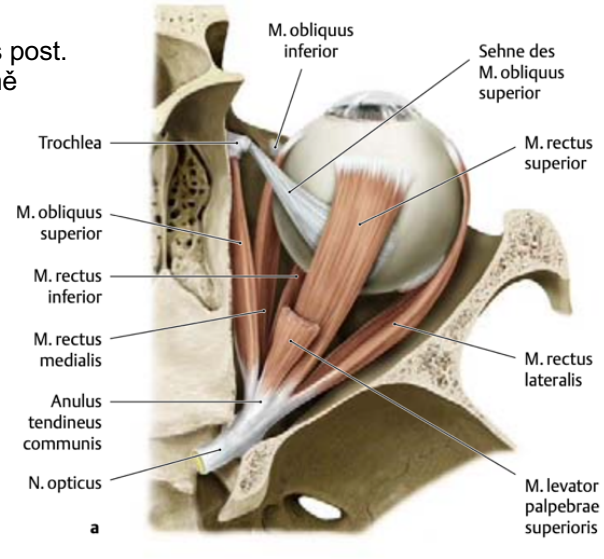

- poloha a pohyby oční koule jsou zabezpečovány souhrou všech okohybných svalů - pohybují oční koulí tak, aby nám obraz předmětu dopadal na žlutou skvrnu v obou očích
- optické osy očí k sobě směrem dopředu konvergují
- jsou řízeny z CNS, při poruchách (např. obrna, úrazy) dochází k šilhání (strabismu) nebo dvojitému vidění (diplopia)

HLADKÉ SVALY OČNICE

- **m. orbitalis**
  - tvořen vrstvou hladké svaloviny ve fissura orbitalis sup. et inf.
  - f: tlačí obsah očnice dopředu
  - n: sympatikus (při jeho vyřazení dochází k zapadnutí oční koule – enoftalmus)
- **m. tarsalis superior**
  - o: šlacha m. levator palpebrae sup.
  - i: horní tarsální ploténka
- **m. tarsalis inferior**
  - o: m. rectus inf.
  - i: dolní tarsální ploténka
  - f: regulace šířky oční štěrbiny
  - n: sympatikus (při poruše dochází k poklesu horního víčka – ptosis)

295. VÍČKA A SPOJIVKA

PALPEBRAE

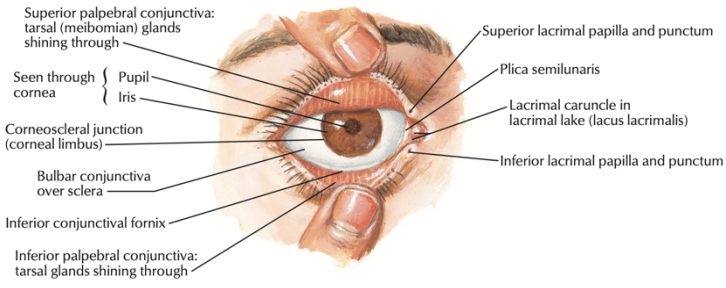

- dvě kožní řasy, které shora a zdola překrývají oko
- větší horní víčko (palpebra sup.) a menší dolní víčko (palpebra inf.)
- mezi víčky je štěrbina **rima palbebrarum**, ohraničena volnými okraji obou víček **limbus palpebralis ant. et post.**
- okraje víček se setkávají v koutcích **angulus oculi med., lat.** (vnitřní zaoblený, vnější ostrý)
- **sulcus palpebralis sup.** - odděluje horní víčko od čela, **sulcus palpebralis inf.** odděluje dolní víčko od tváře
- přední plocha víček (facies ant.) se obrací do obličeje a je kryta jemnou kůží, která je dobře posunlivá proti spodině
- zadní plocha víček (facies post.) naléhá na oční kouli a je kryta spojivkou (tunica conjunctiva)
- obě plochy víček se setkávají v limbus ant. et post., při zavřených víčkách se přední okraje dotýkají, ale zadní okraje jsou kratší a úplně k sobě nedoléhají, vzniká tak trojboký žlábek **rivus lacrimalis** (odtékají přes něj slzy mediálním směrem do slzného jezírka – **lacus lacrimalis**)
- funkce: ochrana, roztírají slzy po rohovce, při prudkém osvětlení se zavírají a chrání sítnici
- v mediálním koutku oka se na obou víčkách vyklenuje papilla lacrimalis, na které se otevírá punctum lacrimale
- zanořující se do slzného jezírka, těmito otvory začínají vývodné cesty slzné
- podkladem je vazivová blána **septum orbitale**, připevněna na orbitu a mediálně na **crista lacrimalis post.**

- přechází v **tarsus sup**. (poloměsíčitý) **et inf.** (srpkovitý), obě ploténky se mediálně i laterálně spojují a přecházejí v **lig. palpebrale med. et lat.**
- **lig. palpebrale med.** je silnější a dělí se na 2 raménka, která se připojují na crista lacrimalis ant. et post., mezi nimi je **fossa sacci lacrimalis**, která obsahuje slzný váček **saccus lacrimalis**
- **lig. palpebrale lat.** se upíná na os zygomaticum
- ve víčkách jsou uloženy kožní žlázy trojího typu:
  - **gll. sebaceae** (Zeisi) - mazové žlázy vázané na řasy, ústí do jejich folikulů - zánět = ječné zrno
  - **gll. ciliares** (Molliho žlázy) - apokrinní, ústí do řasových folikulů nebo na volný okraj víček
  - **gll. tarsales** (Meibomovy žlázy) - velké mazové žlázy v tarsálních ploténkách, tvoří maz, který promašťuje okraj víček a brání protékání slz ze spojivkového vaku přes okraje víček, zánět = vlční zrnp

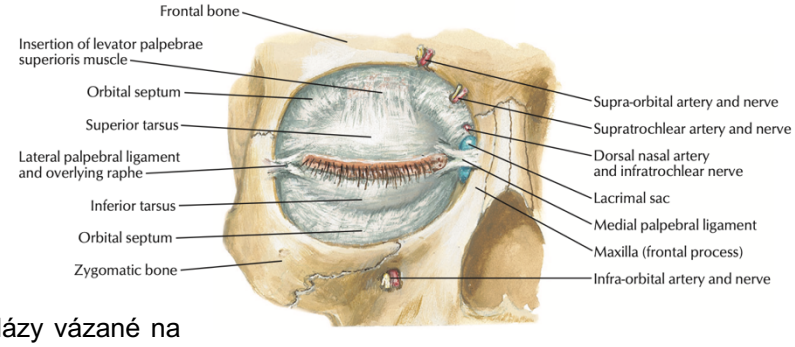

TUNICA CONJUNCTIVA

- tenká blána charakteru sliznice, narůžovělá a bohatě prokrvená
- začíná na **limbus post. palpebrarum**, kryje zadní plochu víček (**tunica conjunctiva palpebrarum**), od víček se odděluje volným ohbím (**fornix conjunctivae sup. et inf.),** přechází na přední stranu oční koule, kde pokrývá skléru (**tunica conjunctiva bulbi**) až k okraji rohovky (na ni nepřechází)
- je pevně spojena s tarsálními ploténkami
- u angulus med. je přechod **fornix conjunctivae sup. et inf.** přerušen, jsou zde útvary:
- **lacus lacrimalis** - slzné jezírko
- **caruncula lacrimalis** - slzná jahůdka
- **plica semilunaris** - při mediálním okraji, rudimentální zbytek třetího víčka (mžurky)
- **papilla lacrimalis** - laterálně od lacus lacrimalis na okrajích víček s drobnými **puncta lacrimalia**, která představují začátek odvodných cest slzných

ŘASY (CILIAE)

- jsou vsazeny do limbus palpebralis ant.
- brání vniknutí cizích těles do spojivkového vaku
- váží se na ně mazové žlázy, při jejich zánětu vzniká tzv. „ječné zrno“ (hordeolum)

OBOČÍ (SUPERCILIUM)

- tvořeno několika řadami silných chlupů, brání stékání potu z čela do očí

296. APPARATUS LACRIMALIS

GL. LACRIMALIS

- uložena ve **fossa glandulae lacrimalis** na laterální straně stropu očnice
- šlachou m. levator palpebrae sup. je rozdělena na **pars orbitalis** (nad šlachou, pod stropem očnice) a **pars palpebralis** (pod šlachou)
- z obou oddílů vystupuje 10-12 **ductuli excretorii**, které vyúsťují (samostatně) do **fornix conjunctivae sup.**
- slzná žláza nepřetržitě produkuje slzy, které jsou pohyby víček při mrkání roztírány, odstraňují prachové částice
- poté jsou slzy pomocí **rivus lacrimalis** odváděny do slzného jezírka (lacus lacrimalis), za normálních podmínek jsou poté slznými cestami odváděny do dutiny nosní (nepřetékají přes dolní víčko do obličeje)

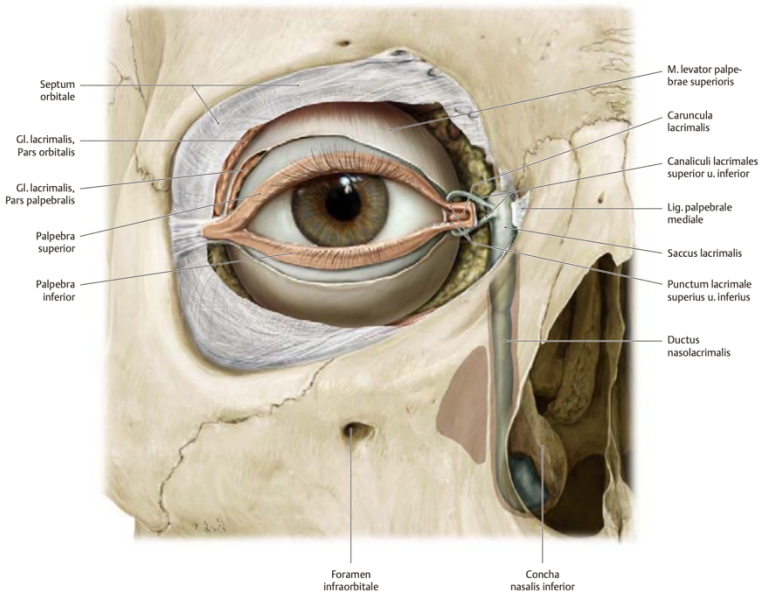

VÝVODNÉ CESTY SLZNÍ

- začínají na **papilla lacrimalis** obou víček v slzném bodu (**punctum lacrimale**), odtud pokračují tenkým kanálkem
- **canaliculus lacrimalis sup. et inf.,** ten má lomený průběh, v místě ohybu je rozšíření **ampulla canaliculi lacrimalis sup. et inf.**
- kanálky ústí do slzného vaku (**saccus lacrimalis**), ten je umístěn ve **fossa lacrimalis** mezi raménky lig. palpebrale med., má tvar trubice, nahoře má slepý konec (**fornix sacci lac**.), kaudální konec přechází do **ductus nasolacrimalis**
- ductus nasolacrimalis je uložen v kostěném canalis nasolacrimalis a ústí do meatus nasi inf., ústí částečně překrývá slizniční řasa **plica lacrimalis** (Hasnerova řasa), která brání vnikání obsahu dutiny nosní do slzných cest
- slzy se v dutině nosní podílí na zvlhčování vdechovaného vzduchu
- funkce slz: udržují vlhkou rohovku a spojivku, odplavují prach a bakterie, ochrana proti infekci (imunoglobulin), zvlhčují vdechovaný vzduch v dut. nosní, vyrovnávají nerovnosti na rohovce (zlepšují její optické vlastnosti)

297. ZEVNÍ UCHO

AURICULA ušní boltec



- složitě modelovaná kožní řasa, tvar nálevky, směrem do zevního zvukovodu se zužuje
- funkce: zachycuje zvuk a soustřeďuje ho do zevního zvukovodu
- podkladem je elastická chrupavka (**cartilago auriculae**), ta ale nezasahuje do ušního lalůčku (**lobulus auriculae**) - tvořen tukem
- na laterální ploše je zahnutý okraj **helix**, který začíná jako **crus helicis** nad vstupem do zevního zvukovodu
- na helixu může být variabilní tuberculum auriculae (Darwini)
- prostřednictvím žlábku **scapha** je od helixu oddělena souběžně probíhající vyvýšenina **antehelix**, ta je v horní části rozdělena na dvě **crura anthelicis**, která vymezují **fossa triangularis**
- uprostřed laterální plochy je prohlubeň **concha auriculae**, která je pomocí crus helicis rozdělena na horní část **cymba conchae** a dolní část **cavum conchae**, ve které je **porus acusticus externus**
- cavum conchae a vstup do zevního zvukovodu ohraničuje vepředu hrbolek **tragus** a vzadu **antitragus,** mezi nimi **incisura intertragica**
- pod tragem je **lamina tragi**, která navazuje na chrupavku zevního zvukovodu
- kůže: jemná, tenká a dobře prokrvená (červenání uší), v oblasti tragu a antitragu je porostlá chlupy
- vazy (**ligg. auriculae**): připojují boltec k proc. mastoideus, začátku arcus zygomaticus a temporální fascii
- svaly: drobné a u člověka rudimentární (u jiných savců mění tvar boltce a natáčí ho ke zdroji zvuku)
- svaly intraaurikulární spojují různé části chrupavky
- svaly extraaurikulární směřují z klenby lební k boltci
- tepny: větve z **a. temporalis spf.** (pro laterální část) a **a. auricularis post.** (pro mediální část)
- žíly: **v. temporalis spf.** (poté v. retromandibularis), **v. auricularis post.** → obě tečou do v. jugularis externa
- mízní uzliny: n. l. retroauriculares, n. l. parotidei
- senzorická inervace: **nn. auriculares anteriores** (z **n. auriculotemporalis** z trigeminu), r. auricularis n. vagi (skrz canaliculus mastoideus), **n. auricularis magnus** (z plexus cervicalis, punctum nervosum)
- motorická inervace: **n. facialis**

MEATUS ACUSTICUS EXTERNUS zevní zvukovod

- trubice dlouhá 2,5-3 cm
- začíná u ušního boltce otvorem **porus acusticus externus**, mediálně je zakončena bubínkem
- chrupavčitá část (**cartilago meatus acustici externi**) - tvoří laterální 1/3
- kostěná část (**meatus acusticus ext. osseus**) - tvoří mediální 2/3, v mediální části se nachází **sulcus tympanicus**, dokterého je vsazen bubínek, nahoře je sulcus přerušen **incisura tympanica**

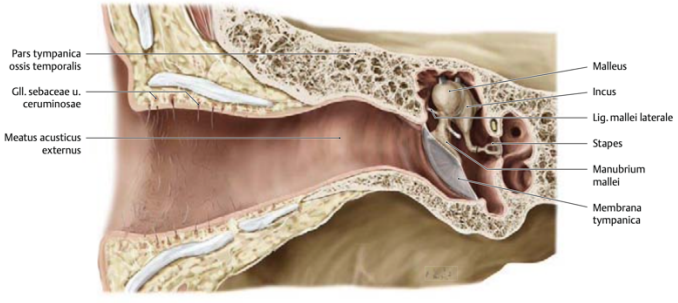

- v místě přechodu sulcus tympanicus v incisura tympanica vystupují dva hrbolky – **spina tympanica ant. et post.**
- je vystlán kůží s terciálním ochlupením (**tragi**) a žlázkami **gll. ceruminosae**, které produkují ušní maz (**cerumen**)
- na frontálním řezu je horní stěna rovná (horizontální), dolní stěna se zvyšuje (vyklenuje nahoru), na hranici chrupavčité a kostěné části je **isthmus** (nejužší místo), horní stěna je kratší než dolní, bubínek proto svírá s horní stěnou tupý úhel a s dolní stěnou ostrý úhel
- na transversálním řezu jsou 3 úseky – nejprve jde ventromediálně, poté mediálně a nakonec ventromediálně k bubínku
- při vyšetření ucha otoskopem se táhne ušní boltec nahoru a dozadu
- tepny: jako u boltce, kostěnou část zásobuje **a. auricularis prof**. (z a. maxillaris)
- žíly: vedou krev do žil boltce
- nervy**: r. auricularis n. vagi, n. meatus acustici externi** (z n. auriculotemporalis)

MEMBRANA TYMPANI bubínek

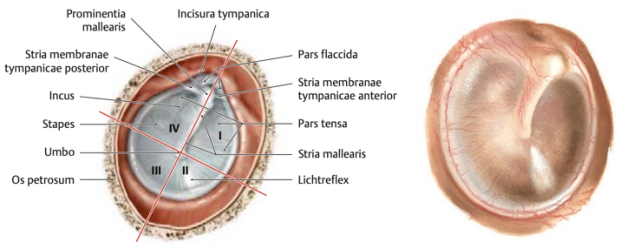

- vazivová blána nálevkovitého tvaru (průměr asi 1 cm) zasazena do sulcus tympanicus a incisura tympanica
- zevně kryta kůží, z vnitřní strany kryta sliznicí
- jeho okraj (**limbus membranae tympani**) je zesílen v **anulus fibrocartilagineus** a je vsazen do sulcus tymp.
- bubínek není rovný, ale je vtažen na mediální stranu, vrchol tohoto vtažení - **umbo membranae tympani**, od něj odstupuje nahoru **stria mallearis**, která je podmíněna srůstem bubínku a manubrium mallei
- stria mallearis je nahoře zakončena hrbolkem **prominentia mallearis**, který je podmíněný laterálním výběžkem kladívka
- od prominentia mallearis se rozbíhají **plica malleolaris ant. et post**.
- **pars flaccida** - horní část bubínku, leží mezi plicae malleolares, tenká, při ostrém zvuku vyrovnává tlak ve středouší
- **pars tensa** - pevně napjata, přenáší zvukové vlny
- světelný reflex je lokalizován v dolním předním kvadrantu, při patologiích se posouvá (např. hnis, nádor, přetlak)
- při zánětu středního ucha se provádí paracentéza (propíchnutí dolního kvadrantu, co nejvíc u kraje)

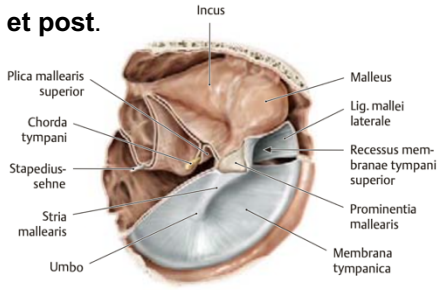

- inklinace bubínku - jeho zevní plocha se sklání dopředu a dolů, s horizont. rovinou svírá 45°
- deklinace bubínku - svírá se sagittální rovinou úhel 50°
- stavba bubínku: podkladem je vazivo (**stratum fibrosum**), na vnější straně je bubínek kryt kůží (**stratum cutaneum**) a vnitřní stranu kryje sliznice (**stratum mucosum**)

298. STŘEDOUŠNÍ DUTINA

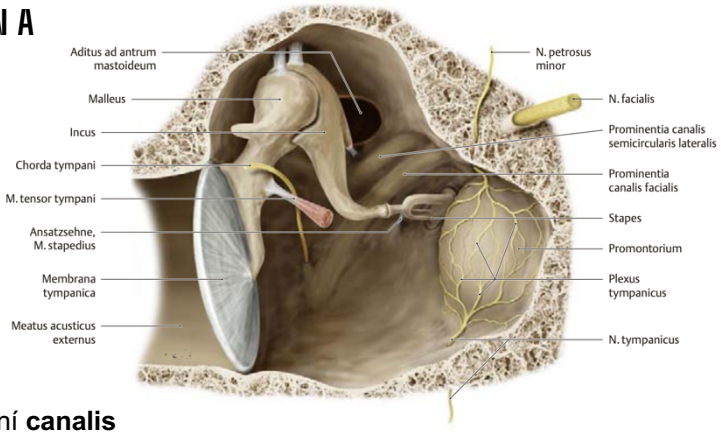

- střední ucho (**auris media**) je umístěno v pyramidě os temporale
- tvoří ho středoušní dutina (**cavum tympani**) + sluchové kůstky (**ossicula auditus**) a jejich spoje **+ tuba auditiva + cellulae mastoidae** (dutiny v proc. mastoideus)

▪ přední stěna (**paries caroticus**)
  - odděluje dutinu bubínkovou od canalis caroticus
  - otevírají se tu **canaliculi caroticotympanici**, nad nimi je vyústění **canalis musculotubarius**, který je rozdělený na:
    - horní oddíl – **semicanalis m. tensoris tympani**
    - dolní oddíl – **semicanalis tubae auditivae**

- zadní stěna (**paries mastoideus**)
  - otvor **antrum mastoideum** vede do dutinek v proc. mastoideus
  - kaudálněji je hrbolek **eminentia pyramidalis** pro začátek m. stapedius
  - v blízkosti bubínku se otevírá **apertura tympanica canaliculi chordae tympani**
- strop (**paries tegmentalis**) - sousedí se střední jámou lební
- **apertura tympanica canaliculi n. petrosi minoris**
- dolní stěna (**paries jugularis**)
  - odděluje středoušní dutinu od fossa jugularis
  - **apertura tympanica canaliculi tympanici**
- laterální stěna (**paries membranaceus**)
  - **recessus epitympanicus**, **recessus hypotympanicus**
- mediální stěna (**paries labyrinthicus**)
- sousedí s vnitřním uchem
- uprostřed je vyvýšenina **promontorium** (podmíněna prvním závitem hlemýždě), běží po ní **sulcus promontorii** (pro n. tympanicus)
- za promontoriem jsou 2 otvory:
  - horní: **fenestra vestibuli** (vkládá se do ní báze třmínku)
  - dolní: **fenestra cochlae** (uzavřena membrana tympani secundaria)
- k fenestra vestibuli běží z přední stěny od canalis musculotubarius výběžek **proc. cochleariformis**
- nad fenestra vestibuli jsou 2 hrany podmíněné kanálky:
  - dolní: **prominentia canalis n. facialis** (podmíněna druhým úsekem canalis n. facialis)
  - horní: **prominentia canalis semicircularis lat.**
- také se tu nachází dva příčně pruhované svaly, které ovlivňují napětí bubínku: **m. tensor tympani, m. stapedius**

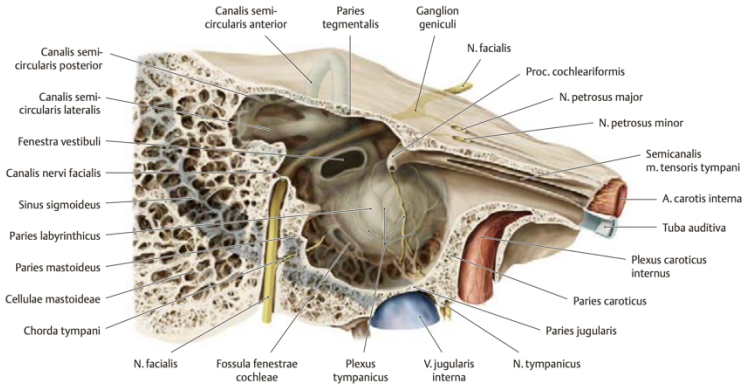

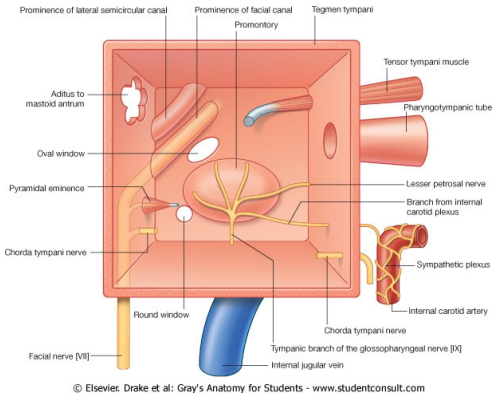

© Elsevier. Drake et al: Gray's Anatomy for Students - www.studentconsult.com

299. OSSICULA AUDITUS

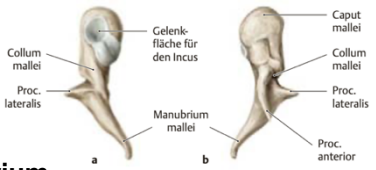

- kladívko (**malleus**), kovadlinka (**incus**), třmínek (**stapes**)
- **malleus**
- horní zaoblený konec **caput** s kloubní ploškou pro spojení s kovadlinkou
- zúžená část **collum mallei**, která přechází v protáhlou rukojeť **manubrium**
- na přechodu krčku a rukojeti odstupují dva výběžky – **proc. anterior, proc. lateralis**

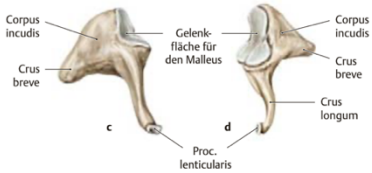

- **incus**
- široká část corpus incudis, na ní kloubní ploška pro hlavičku kladívka
- kaudálně vystupuje **crus longum incudis** zakončené výběžkem **proc. lenticularis** se styčnou ploškou pro třmínek
- dorzálně odstupuje kratší a silnější výběžek **crus breve incudis**

- **stapes**
- nejmenší kost v těle, podobá se jezdeckému třmenu
- z **caput stapedis** odstupují **crus anterius** (rovnější) a **crus posterius** (prohnutější, upíná se na něj m. stapedius), obě raménka přechází v ploténku **basis stapedis**, která je vložena do fenestra vestibuli

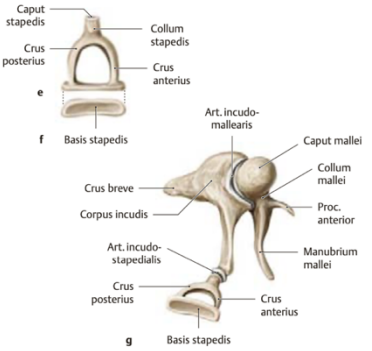

- **articulationes ossiculorum auditus**
- **articulatio incudomallearis** - spojení hlavičky kladívka + a těla kovadlinky, sedlový kloub s omezenou pohyblivostí
- **articulatio incudostapedia** - proc. lenticularis incudis + caput stapedis, kulový kloub s omezenou pohyblivostí

- **ligamenta ossiculorum auditus** - spojují sluchové kůstky se stěnami středoušní dutiny

- **lig. mallei anterius, superius, laterale**
- **lig. incudis superius, posterius**
- **membrana stapedia** (rozepjatá mezi ramínky třmínku)
- lig. anulare stapedis

300. SVALY STŘEDOUŠNÍ DUTINY

- **m. tensor tympani**
- o: vychází ze semicanalis m. tensoris tympani, jeho šlacha obtáčí proc. cochleariformis
- i: manubrium mallei
- f: táhne kladívko mediálně a tím napíná bubínek
- n: n. m. tensoris tympani (z n. mandibularis)

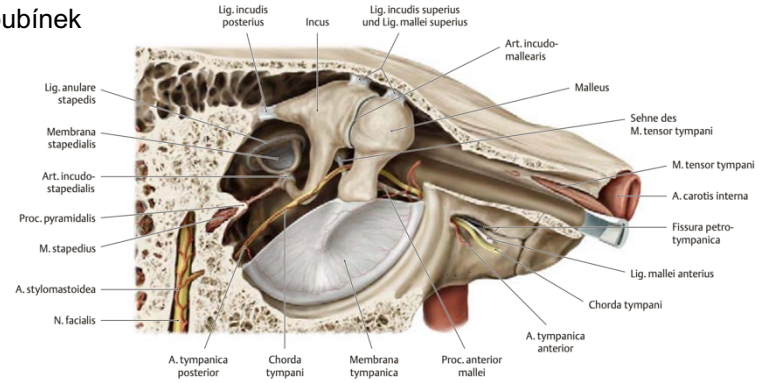

- **m. stapedius**
- nejmenší příčně pruhovaný sval lidského těla
- o: eminentia pyramidalis na zadní stěně středoušní dutiny
- i: crus posterius třmínku
- f: vytahuje třmínek z fenestra vestibuli, uvolňuje bubínek
- n: n. stapedius (z n. facialis)

- **sliznice**
- pokrývá stěny, přechází i na kůstky, vytváří řasy a záhyby
- **plica mallearis anterior** - od manubrium mallei k fissura petrotympanica
- **plica mallearis posterior** - od manubrium mallei k zadní části bubínku a pokračuje jako plica chordae tympani
- **recessus membranae tympani** - prostory mezi výše uvedenými řasami a bubínkem:
  - **recessus m. t. anterior** - mezi plica mallearis ant. a bubínkem
  - **recessus m. t. posterior** - mezi plica mallearis post. a bubínkem

301. TUBA AUDITIVA

- kanálek spojující středoušní dutinu a nosohltan, vyrovnává tlak ve středouší s tlakem v zevním prostředí
- začíná ve středoušní dutině otvorem **ostium tympanicum tubae auditivae**
- ústí do nosohltanu jako **ostium pharyngeum tubae auditivae** (sliznice vyzdvižena do **torus tubarius**

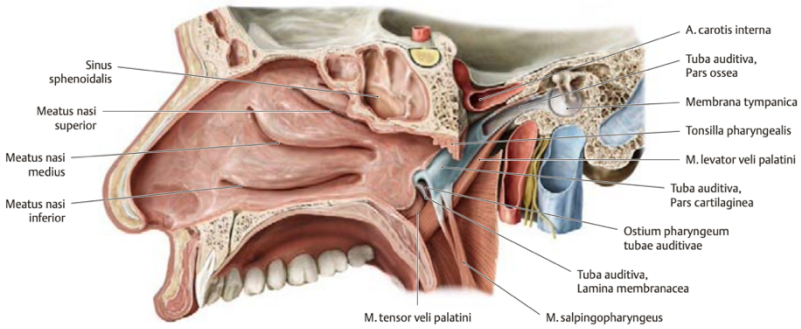

- k vyústění se sbíhají **plica salpingopharyngea** a **plica salpingopalatina**)
- její laterální třetina je kostěná – **pars ossea tubae auditivae** (10 mm), tvoří ji dolní oddíl **canalis musculotubarius** ve spánkové kosti
- mediální dvě třetiny jsou chrupavčité – **pars cartilaginea tubae auditivae** (25 mm), chrupavka má tvar žlábku otevřeného laterálně a kaudálně, tyto stěny doplňuje vazivo
- na přechodu kostěné a chrupavčité části je zúžený **isthmus tubae auditivae**
- sluchová trubice je vystlána sliznicí, obsahuje lymfatickou tkáň označovanou jako **tonsilla tubaria** (součást Waldeyerova lymfoepiteliálního okruhu)

CELLULAE MASTOIDEAE

- dutinky ležící v processus mastoideus spánkové kosti
- na dutinu bubínkovou navazují prostřednictvím prostornějšího **antrum mastoideum**
- sousedí mediálně se sinus sigmoideus, od kterého jej odděluje většinou jen tenká kostěná lamela, při zánětech středního ucha se může zánětlivý proces rozšířit na mozkové pleny v zadní jámě lební, při neopatrně prováděné trepanaci processus mastoideus (přístupová cesta do dutiny bubínkové) může být protržena stěna sinus sigmoideus

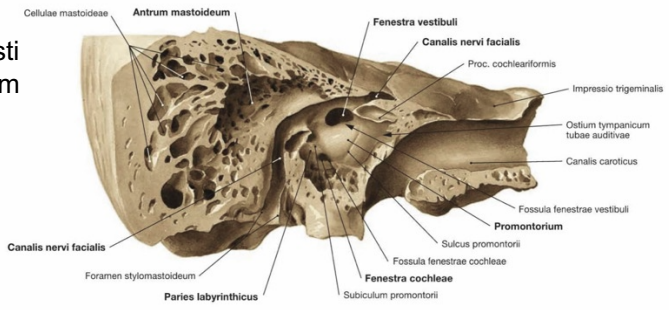

302. LABYRINTHUS OSSEUS

- **auris interna** (vnitřní ucho) je uloženo v pyramidě spánkové kosti, tvoří ho kostěný + blanitý labyrint
- **labyrinthus osseus** se skládá z předsíně (**vestibulum**), 3 polokruhovitých kanálků (**canales semicirculares ossei**) a hlemýždě (**cochlea**), lze k němu počítat i vnitřní zvukovod (**meatus acusticus int.)**

VESTIBULUM LABYRINTHI OSSEI - dutina vejčitého tvaru

- laterální stěna sousedí se středoušní dutinou, je tu otvor **fenestra vestibuli** (do něj zasazena báze třmínku)
- mediální stěna sousedí s vnitřním zvukovodem, táhne se po ní hrana **crista vestibuli**, vytváří jamky
- **recessus cochlearis** - naléhá do ní vestibulární konec **ductus cochlearis**, vzadu se nachází **macula cribrosa inf.** (otvůrky pro n. ampullaris posterior)
- **recessus elipticus** - **utriculus**, je tu **macula cribrosa sup.** (pro n. utriculoampullaris), na jeho dolním okraji se nachází ústí **aquaeductus vestibuli** (obsahuje **ductus endolymphaticus**)
- **recessus sphericus** - naléhá na ni **sacculus**, je tu **macula cribrosa media** (pro n. saccularis)
- horní a zadní stěna mají otvory, které vedou do canales semicirculares ossei, na přední stěně je otvor, která vede do scala vestibuli hlemýždě

CANALES SEMICIRCULARES OSSEI

- 3 polokruhovité kanálky (anterior, lateralis, posterior) orientované ve 3 na sebe kolmých rovinách
- oběma svými konci se otevírají do vestibulum labyrinthi ossei, jedno ústí je vždy rozšířené (**crus ampullare**) a druhé ne (**crus simplex**)
- laterální kanálek je samostatný, crura simplices předního a zadního kanálku se spojují do **crus commune** a ústí do vestibula společně

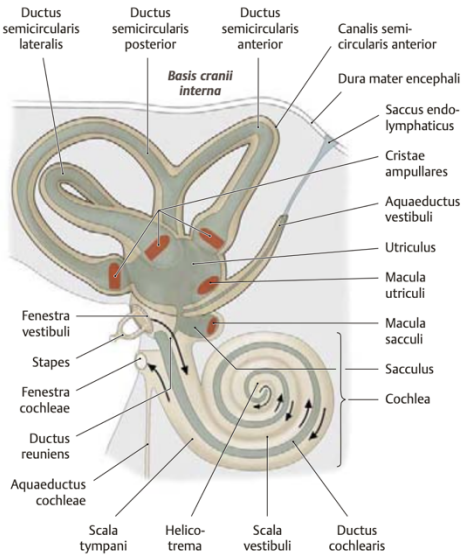

COCHLEA hlemýžď

- tvar ulity hlemýždě
- kostěný kužel (**modiolus**), jeho základna je orientovaná k meatus acusticus int. a vytváří zde **area cochlae**
- kolem je ovinut **canalis spiralis cochlae** (2,5 závitu), končí slepě a je podkladem **cupula cochlae**
- je neúplně přepažený ploténkou **lamina spiralis ossea**, která navazuje na dolní stěnu vestibula
- v místě připevnění lamina spiralis na plášť modiolu probíhá **canalis spiralis modioli**
- navazují na něj **canales longitudinales modioli**, které podélně probíhají modiolem a ústí na jeho bázi v podobě otvůrků (**tractus spiralis foraminosus**)
- **scala vestibuli** se otevírá na přední ploše předsíně
- **scala tympani** končí slepě pod vestibulem, v této části se nachází **fenestra cochlae**

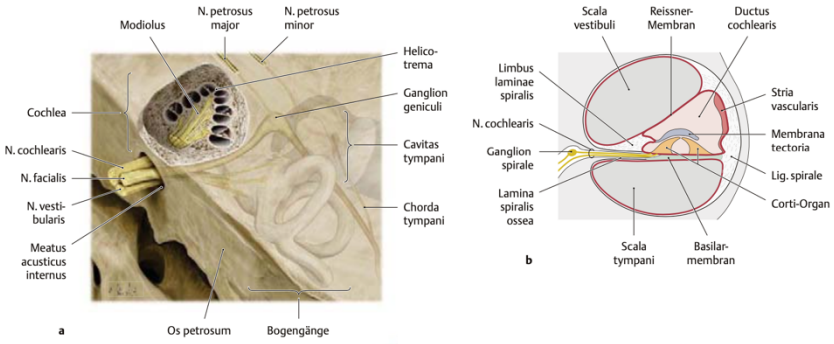

MEATUS ACUSTICUS INTERNUS

- kanálek v pyramidě os temporale
- začíná na zadní ploše pyramidy otvorem **porus acusticus internus**, končí slepě jako **fundus meatus acustici interni,** tato část sousedí s vestibulem a hlemýždě vnitřního ucha
- po fundu probíhá **crista transversa**, která ho spolu s méně patrnou svislou hranou rozděluje na 4 kvadranty
- přední horní kvadrant **(area n. facialis**), vstup do canalis n. facialis, must have k prof. Dubovému - **introitus canalis nervi facialis**
- dorzokraniální kvadrant (**area vestibularis superior**) - sousedí s macula cribrosa sup. vestibula, vystupuje z ní **n. utriculoampullaris**

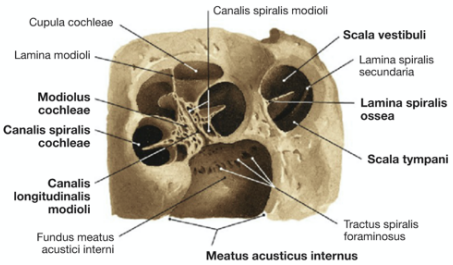

- dorzokaudální kvadrant (**area vestibularis inferior**) - sousedí s macula cribrosa media et inferior, vystupuje z ní **n. saccularis** a samostatným otvorem **foramen singulare** vystupuje **n. ampullaris posterior**
- ventrokaudální kvadrant (**area cochlae**) - ústí na ni **canalis longitudinalis modioli** v podobě spirálovitě uspořádaných otvůrků - **tractus spiralis foraminosus**

303. LABYRINTHUS MEMBRANACEUS

- uložen v kostěném labyrintu
- patří k němu: dva váčky (utriculus a sacculus ve vestibulum labyrinthi ossei) + tři ductus semicirculares (v canales semicirculares ossei) + ductus cochlearis (v cochlea)
- **sacculus** - kulovitý váček v recessus sphericus, uvnitř je vertikální políčko **macula sacculi**
- **utriculus** - vejčitý váček v recessus elipticus, uvnitř horizontální políčko **macula utriculi**
- obě políčka mají ztluštělý epitel s vláskovými smyslovými buňkami, výběžky vláskových buněk (cilie) jsou spojeny s rosolovitou hmotou s krystalky (statoconia), při změně polohy hlavy se změní poloha krystalků a jsou drážděny smyslové buňky → statické ústrojí
- oba váčky jsou propojeny pomocí **ductus utriculosaccularis**, který má tvar písmene V a z jeho vrcholu odstupuje **ductus endolymphaticus**

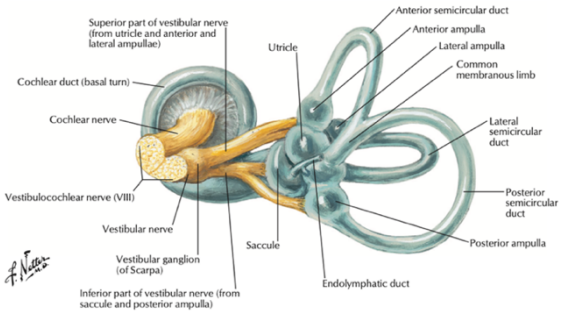

- **ductus semicirculares** - tři blanité chodbičky (anterior, posterior, lateralis) uložené ve stejnojmenných kostěných kanálcích, otevírají se do utriculu
- v místech crus ampulare se blanité ductus semilunares rozšiřují v **ampulla membranacea**, ve stěně každé ampully je vyvýšenina **crista ampullaris**
- v epitelu krist jsou smyslové buňky s dlouhými vláskovými výběžky, nad nimi je rosolovitá hmota → vzniká tak řasa (**cupula**), která je při nerovnoměrných pohybech rozkmitávána pohybem endolymfy → podráždění vláskových buněk → vnímání pohybů hlavy → kinetické ústrojí

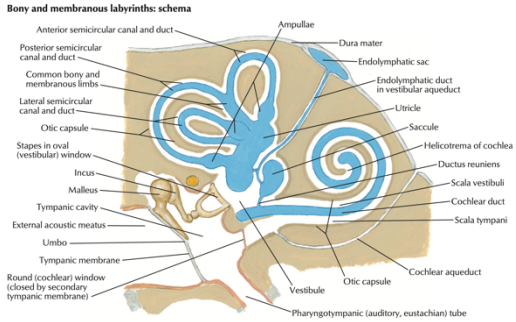

DUCTUS COCHLEARIS blanitý hlemýžď

- tenká blanitá trubička uložená v kostěném hlemýždi, na obou stranách je zakončena slepě a je vyplněna endolymfou
- **caecum cupulare** je ve vrcholu hlemýždě, **caecum vestibulare** naléhá na recessus cochlearis ve vestibulum lab. ossei
- na řezu má tvar trojúhelníku: jeden vrchol navazuje na lamina spiralis ossea, další dva jsou na protilehlé straně canalis spiralis cochlae, tím je oddělena horní část a dolní část canalis spiralis cochlae (**scala vestibuli, scala tympani**), oba prostory spolu komunikují jen otvůrkem ve vrcholu hlemýždě - **helicotrema**
- **paries externus** - uložená proti lamina spiralis ossea, srůstá s periostem canalis spiralis cochlae
- **paries vestibularis** (horní stěna) - membrana vestibularis
- **paries tympanicus** (spodní stěna) - lamina basilaris (odděluje ductus cochlearis od scala tympani)
- na lamina basilaris se nachází vlastní sluchové ústrojí (organon spirale, Corti), nad něj vybíhá **membrana tectoria**, poráždění smyslových buněk je způsobeno vlněním endolymfy

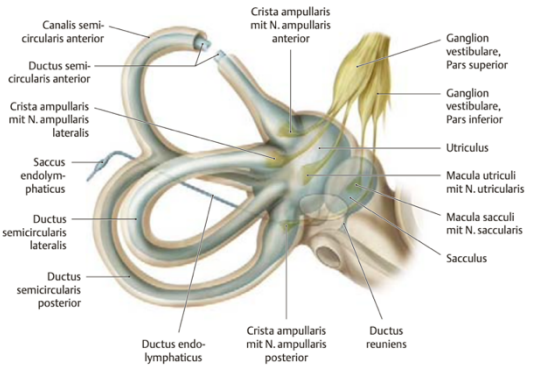

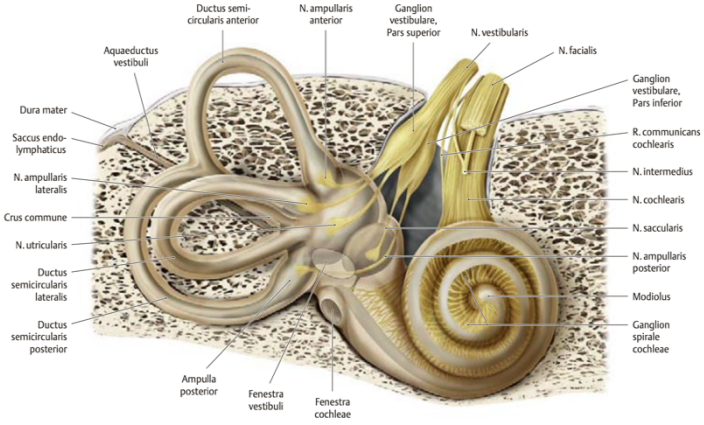

- **princip slyšení**: zvukové vlny jsou směřovány zevním zvukovodem na bubínek, který se rozkmitá → kmity se přenášejí přes klouby sluchových kůstek → báze třmínku je zasunuta do fenestra vestibuli, dochází k rozvlnění perilymfy → rozvlnění endolymfy a membrana tectoria → podráždění smyslových buněk Cortiho orgánu na membrana basilaris → impulsy jsou vedeny prostřednictvím pars cochlearis n.VIII do mozkové kůry
- **registrace polohy hlavy**: v utriculu a sacculu jsou místa se specializovanými buňkami – macula statica utriculi (vodorovná) a macula statica sacculi (horizontální), buňky mají výběžky (cilie), které jsou zanořeny do gelatinosní vrstvy, která má na povrchu statokonie → při změně polohy hlavy mění statokonie polohu → tím se mění tlak či tah na cilie smysl. buněk → impulsy jsou převedeny na nervové vzruchy a odvedeny skrz pars vestibularis n.VIII do CNS
- **registrace pohybu hlavy**: v polokruh. kanálcích jsou cristae ampullares, kde jsou smyslové buňky, jejichž výběžky jsou zanořeny do gelatinosní vrstvy → při pohybu hlavy dojde k proudění endolymfy a příslušném polokruhovitém kanálku → proudící endolymfa ohýbá cilie a tyto mechanické podněty jsou převedeny na nervový vzruch a odvedeny popmocí pars vestibularis n.VIII do CNS

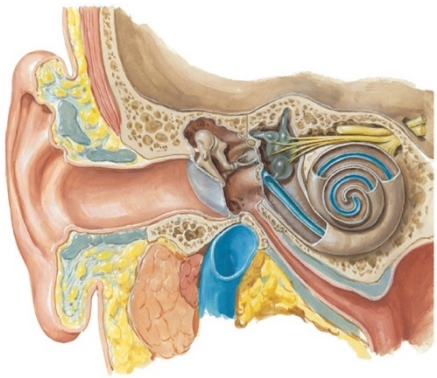

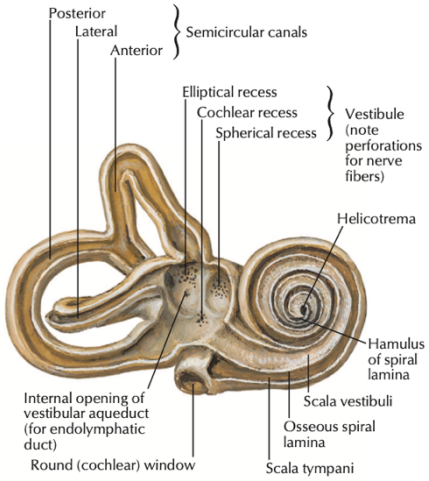

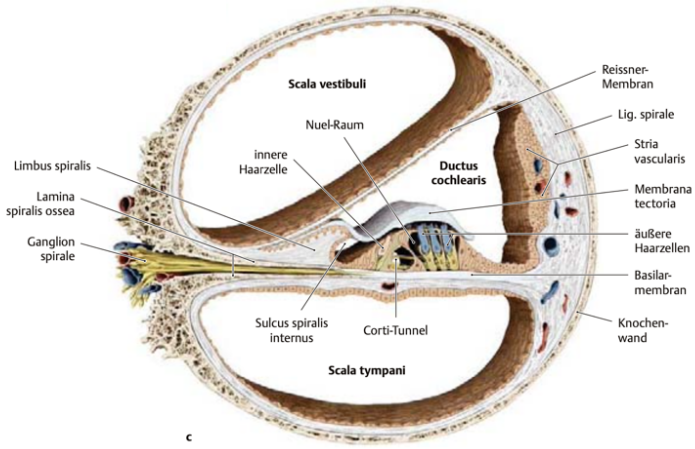

304. N. VESTIBULOCOCHLEARIS

- senzorický nerv
- tvořen bipolárními neurony, které odvádějí informace z blanitého labyrintu
- **pars vestibularis**
- navazuje na smyslové buňky vestibulárního aparátu
- **n. utriculoampullaris** vede informace od smyslových buněk v macula utriculi a crista ampullaris ant. et lat.
- **n. saccularis** vede informace od smyslových buněk v macula sacculi

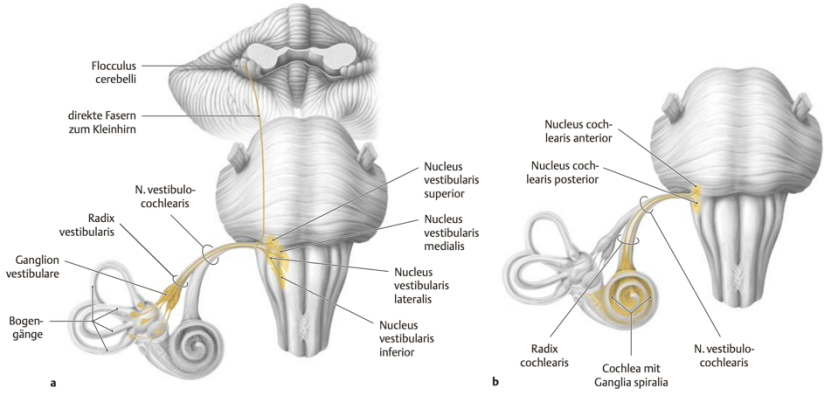

- **n. ampullaris post**. vede informace z crista ampullaris post.
- bipolární neurony jsou na spodině fundus meatus acustici interni jako ggl. vestibulare
- všechny tři nervy se spojují do radix vestibularis
- **pars cochlearis**
- odvádí sluchové informace z Cortiho org. a blanitého hlemýždě
- bipolární buňky tvoří ggl. spirale cochlae (uložen ve stejnojmenném kanálku modiolu)
- periferní výběžky vystupují skrz fundus meatus acustici interni (area cochlae)

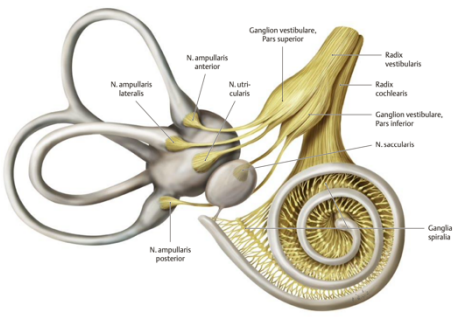

- pars cochlearis se spojuje s pars vestibularis a jako n. vestibulocochlearis (sluchověrovnovýžný nerv) vstupuje do angulus pontocerebellaris (laterálně od n. facialis)

305. MÍŠNÍ REFLEX

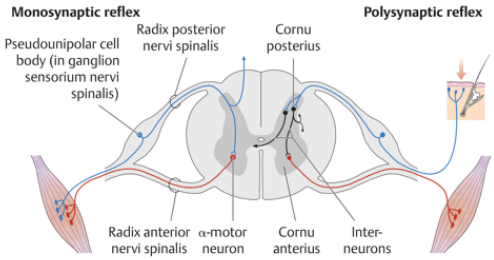

1. receptor − převedení fyzikálního podnětu na akční potenciál
2. dostředivé raménko reflexu − přivádí signály z periferních receptorů do CNS, tvoří ho buňky spinálního ganglia, jejich dendrity a axony;
3. reflexní centrum − zpracovává signály z periferních receptorů, představuje ho zpravidla míšní segment;
4. odstředivé raménko reflexu − odvádí akční potenciál k efektoru, tvoří ho motoneurony a jejich axony;
5. efektor − svalovina (příčně pruhovaná kosterní, srdeční, hladká), myoepitelové buňky žláz

- **typy reflexů:**
- exteroceptivní - reakce na dotyk, tlak, bolest, teplo, součást obranných reakcí (charakter reflexů flexorových, extenzorových − součástí je inhibice antagonistického svalu)
- viscerální - orgánové receptory (viscероreceptory), reakce = kontrakce nebo relaxace hladké svaloviny orgánů, změna aktivity žláz
- viscerosomatické − reflexy, které mají odstředivé raménko v somatické oblasti, např. dráždění receptorů pobřišnice při zánětu vyvolá reflexní stažení svalů stěny břišní
- somatické
- proprioceptivní

- podle počtu neuronů:
- **monosynaptické reflexy:**
- napínací reflex (např. patellární) - úderem na šlachu se sval pasivně natahuje, což aktivuje motoneurony daného svalu a dojde k reflexnímu stahu (receptivní vlákna ve svalovém vřeténku - aferentace, α-motoneuron - eferentace)
  - svalové vřeténko (fusus neuromuscularis) = skupina modifikovaných svalových vláken (inrafuzální vláka), která registrují natažení a zkrácení okolních svalových vláken (extrafuzálních)
  - svalové vřeténko inervuje jednak klasická senzorická reflexní dráha = napínací reflex a pak přes gama motoneurony
  - gama-motoneurony dostávají informace z retikulární formace, na jejichž základě se upravuje citlivost vřeténka (zachovávají jeho dráždivost) - významné pro regulaci svalového tonu = γ-klička
  - Podrobnější vysvětlení: Pokud je sval protažen, jsou protaženy i svalová vřeténka a senzorické nervy jsou pevně obtočeny kolem intrafuzálních vláken. Díky pevnému obtočení jsou nervy velmi citlivé na změnu délky. Pokud je však sval zkrácen, jsou senzorická zakončení obtočena kolem intrafuzálních vláken volně, a proto jsou méně citlivá na změnu délky svalu. Gama klička dokáže měnit délku svalových vřetének bez potřeby změny délky svalu. Protažením středu vláken dojde k pevnějšímu obtočení senzorického nervu a k větší citlivosti svalového vřeténka. Větší citlivost vede ke vzniku více akčních potenciálů při protažená svalu, tedy k větší odpovědi napínacího reflexu, a ke zvýšení svalového napětí.

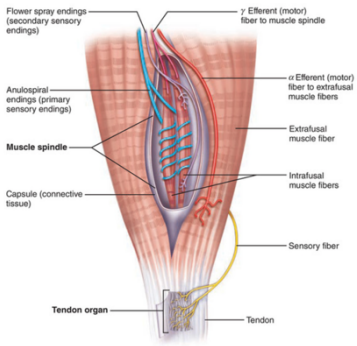

Figure 13.16 Anatomy of the muscle spindle and tendon organ.
Myelin has been omitted from all nerve fibers for clarity.

- **polysynaptické reflexy:**
- obrácený napínací reflex - receptorem obráceného napínacího reflexu je Golgiho šlachové tělísko, v důsledku seriového zapojení s extrafuzálními vlákny je tělísko stimulováno kontrakcí i pasivním protažením svalu, aferentace končí na inhibičním interneuronu, jehož axon tlumí α-motoneuron předních kořenů míchy, zároveň vede ze zadních rohů kolaterála, která excitačním spojením s motoneurony antagonistů brání svaly před přetížením

306. ZRAKOVÁ DRÁHA

- začíná na sítnici (první tři neurony)
- 1. neuron - **stratum neuroepitheliale**, tyčinky a čípky
- 2. neuron - **stratum ganglionare retinae**, bipolární neurony
- 3. neuron - **stratum ganglionare n. optici**, multipolární neurony
- horizontální neurony - propojují tyčinky a čípky
- amakrinní buňky - inhibují gangliové buňky a jsou citlivé na změnu v průběhu změny wtf
- n. opticus vzniká z vláken multipolárních neuronů. začíná na **discus n. optici**, proráží skléru (bělimu) v oblasti lamina cribrosa a směřuje mírně mediálně do canalis opticus
- za svého průběhu je obalem všemi mozkovými plenami

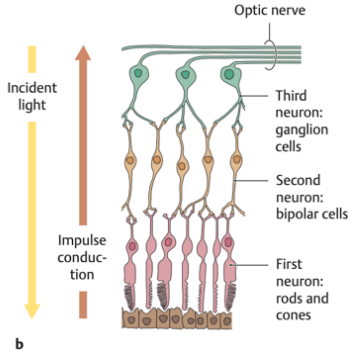

– dostává se do střední jámy lební, kde se (částečně) kříží v sulcus praechiasmaticus → **chiasma opticum**
– kříží se pouze vlákna z nasální poloviny (jdou kontralaterálně), vlákna z temporální poloviny se nekříží, do corpus gen. lat. se tak dostávají neurity z jedné temporální oblasti a z jedné nasální oblasti (např. v pravém corpus gen. lat. jsou vlákna z temporální poloviny pravého oka a vlákna z nasální poloviny levého oka)
– po překřížení pokračuje jako **tractus opticus**, které je součástí diencephala, a končí v **corpus gen. laterale**
– tractus opticus se dělí na radix medialis, radix lateralis
– 4. neuron je v **ncl. corporis geniculati lat.**
– z ncl. corporis geniculati lateralis potom pokračuje přes **radiatio optica** = tractus geniculocalcarinus a zakončuje se v okolí sulcus calcarinus v occipitálním telencephalu (**area 17, 18, 19)**
– zásadní pro pochopení - levé poloviny sítnic snímají pravou část zorného pole a naopak!

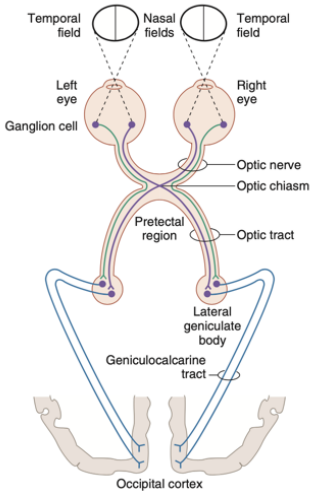

možné poškození zrakové dráhy (USMLE):
– poškození sítnice nebo n. opticus (amauróza) - slepota příslušného oka
– poškození zkřížených vláken chiasma opticum (typicky nádory hypofýzy, aneurysma mozkových tepen atd.) - bitemporální hemianopsie = výpadek temporálních polovin zorných polí = nasálních polovin sítnice!
– poškození nezkřížených vláken v chiasma opticum (málo časté) - výpadek nasálních polovin zorných polí (temporálních polovin sítnice) - binasální hemianopsie
– poškození tractus opticus - homonymní hemianopsie - výpadek druhostranných polovin zorných polí, tzn. stejnostranných polovin sítnice (pro pochopení: porucha levého tractus opticus = nevidí levé poloviny očí - v levém oku temporální, v pravém nasální, pacient nevidí pravou půlku zorného pole)
– poškození radiatio optica - kvadrantová homonymní hemianopsie = výpadek horních nebo dolních kvadrantů druhostranných polovin zorných polí
– bilaterální poškození zrakové kůry - korová slepota - člověk si neuvědomuje, co vidí, ale podkorová centra jsou ok, tzn. reflexy jsou funkční

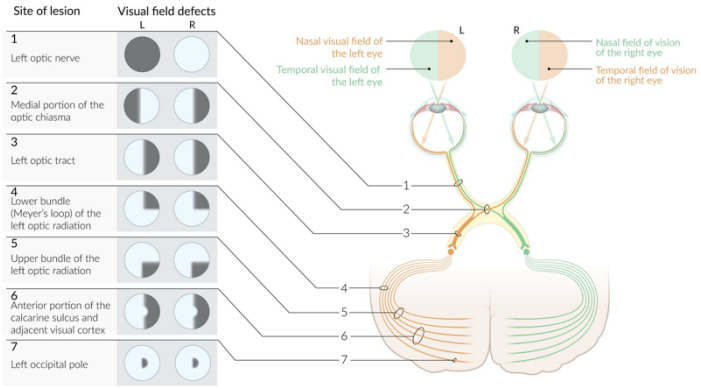

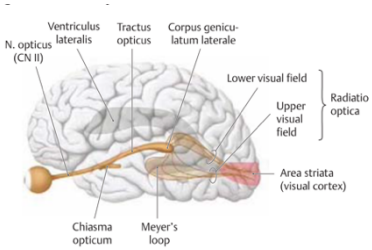

odbočky zrakové dráhy:
– **radix medialis** (10 - 20 %) do **colliculi superiores** - centrum opticko-motorických reflexů, odstředivá dráha tractus tectospinalis
– **area praetectalis** - ncll. pretectales - centrum pupilárního reflexu, ncl. interstitialis - akomodace, konvergence
– **hypothalamus** - tractus retinohypothalamicus, ncl. suprachiasmaticus, supraopticus (cirkadiánní rytmy)
– **thalamus** - pulvinar thalami, zpětnovazebné kontrolní okruhy
– **medulla oblongata** - Cajalovo jádro, FLM, souhyby očí, součinnost okohybných svalů a nervů, sledování pohybujícího se předmětu
– **substantia nigra** - kontrola okulomotoriky

307. SLUCHOVÁ DRÁHA

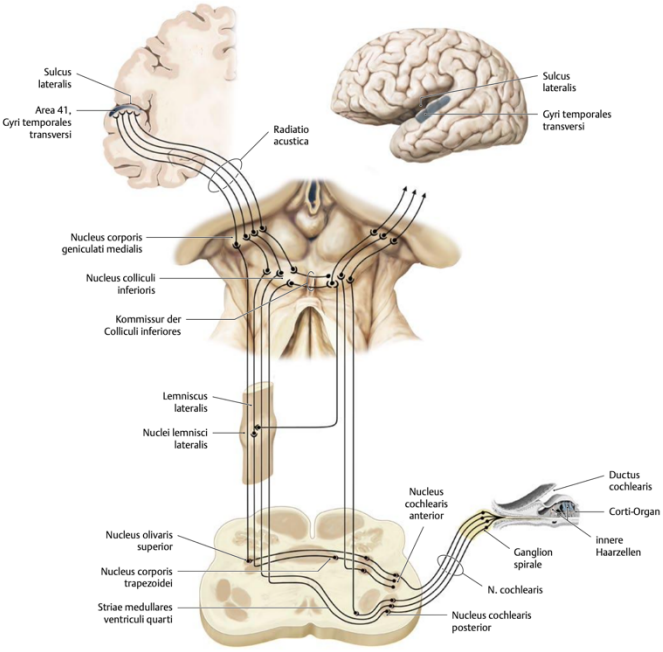

- vnitřní ucho - **ganglion spirale cochlae** (canalis spiralis modioli), bipolární buňky - dendrity z Cortiho orgánu, axon do canales longitudinales modioli - fundus meatus acustici interni - pars cochlearis n. vestibulocochlearis (přední dolní kvadrant) - sulcus bulbopontinus, angulus pontocerebellaris
- pak se dělí na ncl. cochlearis ventralis et dorsalis - tuberculum acusticum
- **ncl. cochlearis dorsalis** (posterior) - vlákna odtud běží přes střední rovinu, kříží se, lemniscus lateralis, colliculus inferior, kde je 3. neuron, **corpus geniculatum mediale** (4. neuron), **radiatio acustica**, **Heschlovy závity**, gyri temporales transversi (area 41, 42)
- **ncl. cochlearis ventralis** (anterior), **corpus trapezoideum** (můžou se několikrát přepojit), **lemniscus lateralis**
- tonotopické uspořádání

308. PUPILÁRNÍ REFLEX

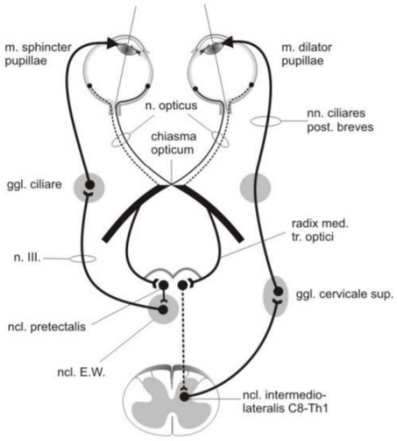

- **area praetectalis** - centrum pupilárního reflexu
- zornicový reflex, který reguluje množství světla, které se dostane do oka (m. sphincter et dilatator pupillae)
- **miósa** - zužení, parasympatikus
- **mydriáza** - rozšíření, sympatikus
- miósa - z area praetectalis do **ncl. parasympaticus n. oculomotorii** (ncl. E. W.), nervus oculomotorius, ganglion cilliare, nn. ciliares breves, **m. sphincter pupillae**
- mydriáza - interneurony RF, **ncl. intermediolateralis** (C8-Th1), míšní nervy do **truncus sympaticus**, ggl. cervicale sup., spolu s a. carotis int. jako nn. carotici, přes ggl. ciliare prochází bez přepojení, nn. ciliares breves, **m. dilatator pupillae**

309. VESTIBULÁRNÍ DRÁHA

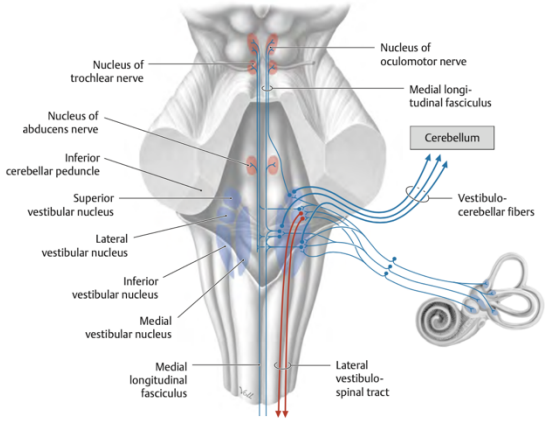

- fylogeneticky velmi stará, roztříštěná dráha
- **macula statica utriculi et sacculi** - statické informace o poloze hlavy
- ductus semicirculares - nerovnoměrný pohyb
- 1. neuron - **ggll. vestibulares**, fundus meatus acustici interni, bipolární buňky (axony do pars vestibularis n. vestibulocochlearis) - area vestibularis superior (n. utriculoampullaris - z ductus semicircularis anterior et lateralis), area vestibularis inferior (n. saccularis, n. ampullaris posterior - z ductus semicircularis posterior)
- n. vestibulocochlearis - do angulus pontocerebellaris
- tractus vestibulocerebellaris - přímo do vestibulárního mozečku **- tractus vestibulocerebellaris directus**
- k vestibulárním jádrům - nuclei vestibulares (superior, med., lat., inferior), nejvýznamnější je laterální Deitersovo jádro - **tractus vestibulocerebellaris indirectus**
- odtud zpětně **tractus vestibulospinalis** - alfa motoneurony předních rohů míšních k posturálním svalům
- napojení na FLM
- část vláken do thalamu **- tractus vestibulothalamicus**, pak do vestibulární kůry, není přesně definovaná, část do gyrus postcentralis - area 3, část do gyri temporales transversi - area 41, 42
- do insuly - informace k uvědomění pohybu, pocit závratě atd.

- **fasciculus longitudinalis medialis**

– propojení jader ncl. intersticialis a Darkševičovo jádro (ncll. oculomotorii accessorii), jádra všech okohybných nervů a vestibulárních jader
– **tractus vestibulospinalis** - alfa motoneurony předních rohů míšních, jádra hlavových nervů
– koordinuje pohyby hlavy a krku, pohyby očí a podněty z vestibulárního ústrojí - vestibulo-okulo-motorické reflexy

K OTÁZCE 286.

ČICHOVÁ DRÁHA

– **regio olfactoria** dutiny nosní (mediální a laterální strana do úrovně concha nasalis superior)
– unipolární buňky - primární smyslové buňky, jediné neurony, které mohou regenerovat
– prochází skrze lamina cribrosa ossis ethmoidalis, **bulbus olfactorius**, kde jsou 2. neurony - mitrální buňky (ve tvaru mikulášské čepky)
– skrze **tractus olfactorius** do **trigonum olfactorium**, pomocí stria **olfactoria medialis, lateralis a intermedia** do entorhinální oblasti (uncus gyri parahypocampalis), do lamina cribrosa anterior (do piriformní oblasti), do amygdalárního komplexu (napojení na limbický systém) a do thalamu, odkud pak vede do orbitofrontální kůry (kůra čelního laloku v oblasti gyri orbitales)

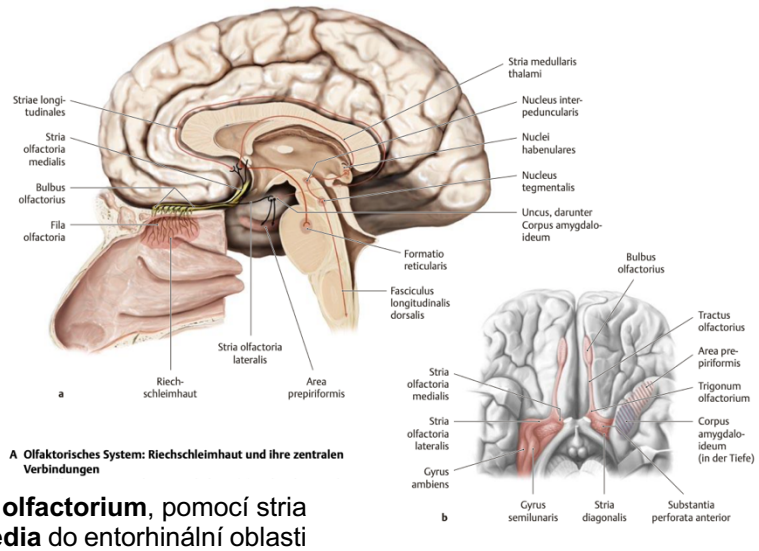

A Olfaktorisches System: Riechschleimhaut und ihre zentralen Verbindungen

CHUŤOVÁ DRÁHA

– **caliculli gustatorii** - na jazyku, v okolí epiglottis, arcus palatoglossus, arcus palatopharyngeus a na patře
– 1. neuron - pseudounipolární buňky - **ggl. geniculi n. VII** (chorda tympani - přední 2/3 jazyka), **ggl. n. IX** (zadní 1/3 jazyka), **ggl. n. X** (kolem epiglottis), n. petrosus major (patro)
– 2. neuron - **ncl. gustatorius** - ncl. tractus solitarii
– 3. neuron - thalamus, ncl. VPM
– area 43 (operculum frontale), insula

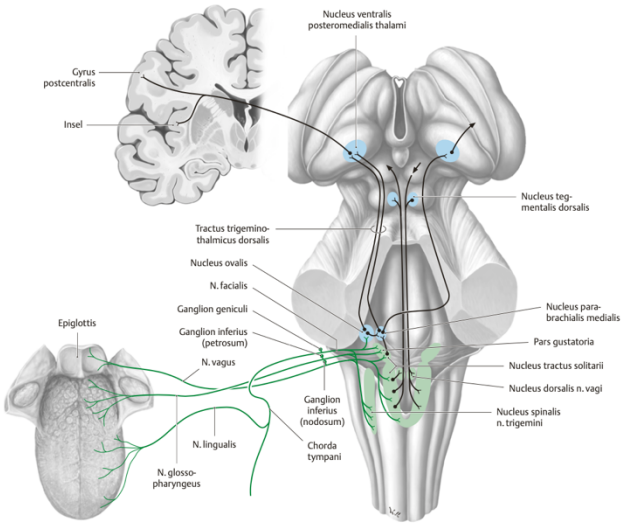

310. PROTOPATICKÉ ČITÍ

KONČETINY A TRUP

– hrubá kožní citlivost, teplo, chlad, bolest
– 1. neuron - pseudounipolární neuron **ganglion spinale**
– 2. neuron - **ncl. proprius**, vlákna se kříží v konkrétním míšním segmentu
– pokračuje jako **tractus spinothalamicus anterior** (protopatické čití) nebo **tractus spinothalamicus lateralis** (termické informace a bolest)
– 3. neuron - thalamus, **ncl. VPL**
– **gyrus postcentralis** - area 3, 2, 1

HLAVA

– 1. neuron - **ganglion trigeminale**
– 2. neuron - **ncl. tractus spinalis n. trigemini, tractus trigemino-thalamicus**
– 3. neuron - thalamus, **ncl. VPM**
– gyrus postcentralis - area 3, 2, 1

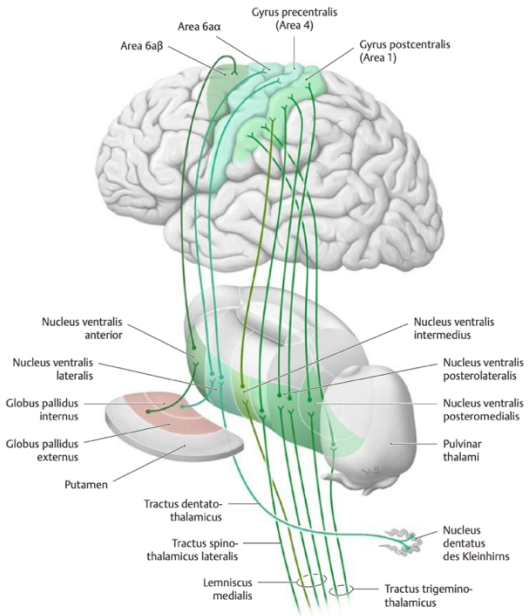

311. EPIKRITICKÉ ČITÍ

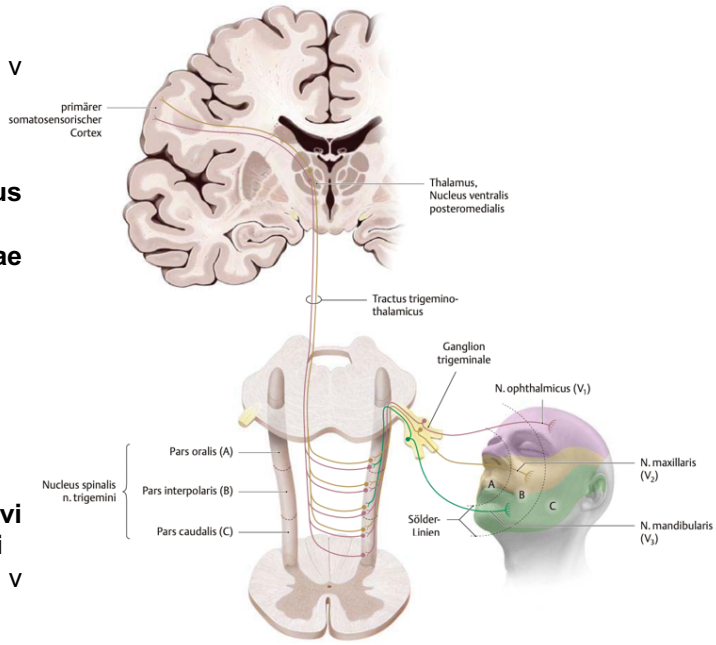

- diskriminační čití, lemniskární systém
- 1. neuron - pseudounipolární buňka v **ganglion spinale**
- **tractus spinobulbaris** - fasciculus gracilis, fasciculus cuneatus
- 2. neuron - **ncl. gracilis, ncl. cuneatus medialis** v oblongatě
- **tractus bulbothalamicus - fibrae arcuatae internae, decussatio lemniscorum**
- **lemniscus medialis**
- 3. neuron - thalamus, **ncl. VPL**
- gyrus postcentralis - area 3, 2, 1

TRIGEMINÁLNÍ SYSTÉM

- jemná kožní citlivost
- 1. neuron - **ganglion trigeminale**, **ggl. nervi facialis, nervi glossopharyngei, nervi vagi**
- 2. neuron - **ncl. sensorius principalis n. V** v pontu
- **lemniscus trigeminalis**
- 3. neuron - thalamus, **ncl. VPM**
- skrze capsula interna do gyrus postcentralis - area 3, 2, 1

312. PROPRIOCEPČNÍ DRÁHY

OBLAST DK A TRUPU

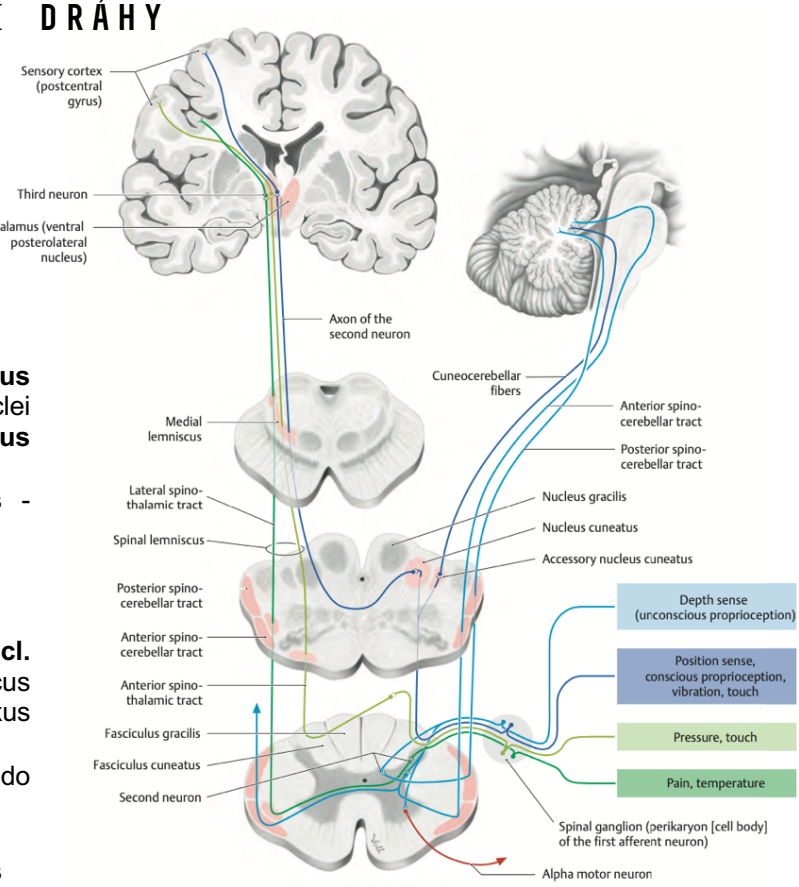

- 1. neuron - **ganglion spinale**
- 2. neuron - **ncl. thoracicus**
- **tractus spinocerebellaris ant.** - do mozečku skrze pedunculus cerebellaris superior
- **tractus spinocerebellaris post.** se nekříží, do mozečku vede přes pedunculi cerebellares inferiores
- z mozečku **tractus cerebellothalamicus** - do nuclei ventrales laterales v thalamu - **tractus thalamocorticalis**
- **gyrus frontalis et praecentralis** - praemotorická a motorická kůra

OBLAST HK

- 1. neuron - **ganglion spinale**
- 2. neuron - **fasciculus cuneatus - ncl. cuneatus lateralis** (ncl. thoracicus končí u C8, tam je jen malá část plexus brachialis)
- **tractus cuneocerebellaris** do mozečku
- **tractus cerebellothalamicus**
- thalamus - **ncll. ventrales laterales**
- **gyrus frontalis et praecentralis** - praemotorická a motorická kůra

OBLAST HLAVY (přesněji oblast inervovaná hlavovými nervy V, VII, IX, X)

- 1. neuron pseudounipolární neuron v **ncl. tractus mesencephalicus n. V**
- **tractus trigeminocerebellaris**
- **tractus cerebellothalamicus**
- thalamus - **ncll. ventrales laterales**
- gyrus frontalis et praecentralis - praemotorická a motorická kůra

313. PYRAMIDOVÉ MOTORICKÉ DRÁHY

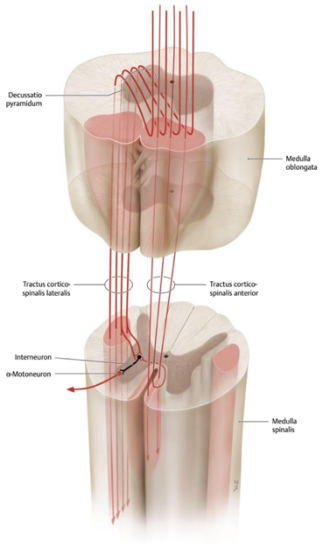

- fylogeneticky mladá, silně myelinizovaná dráha, uvědomělá hybnost
- descendentní dráha z cortex cerebri (area 4) na motorická jádra

- **tractus corticospinalis** - jednoneuronová dráha (horní motoneuron) z cortex cerebri, decussatio pyramidum (medulla oblongata x medulla spinalis) na **ncll. motorii** předních rohů míšních (2. neuron - dolní motoneuron)
  - skrze capsula interna, crura cerebri, v pontu rozbitá na fasciculi longitudinales
  - 80 % se kříží **(decussatio pyramidum**) a pokračuje jako **tractus corticospinalis lateralis**
  - 20 % jde jako **tractus corticospinalis anterior** a kříží se až v daném míšním segmentu
  - při jednostranné lézi horního motoneuronu dochází k poruše inervace svalů kontralaterálních končetin (inernované pouze zkříženými vlákny), svaly trupu a především bránice mají inervaci i z nezkřížených vláken

- **tractus corticonuclearis** - dráha volní hybnosti svalů inervovaných hlavovými nervy
  - probíhá skrze genu capsulae internae
  - zakončuje se na ncll. motorii hlavových nervů v somatomotorické i v branchiomotorické zóně mozkového kmene
  - poškození tr. corticonuclearis (horního motoneuronu) pro n. facialis = centrální obrna - do části jádra pro horní polovinu obličeje jdou zkřížená i nezkřížená vlákna, do dolní části jen zkřížená, proto je při centrální paréze mimika horní poloviny ok a poklesne kontralaterální ústní koutek
  - poškození jádra n. VII nebo samotného nervu = periferní obrna - obrna všech mimických svalů na stejné polovině obličeje

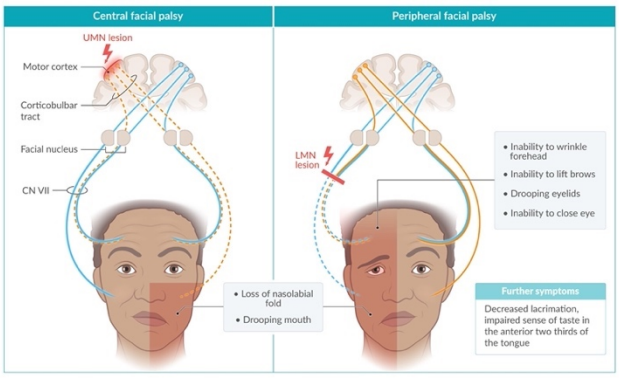

314. EXTRAPYRAMIDOVÉ MOT. DRÁHY

- mimovolní hybnost, zautomatizované pohyby, reflexní pohyby
- víceneuronové dráhy (odbočky do RF atd.)
- anatomicky jsou extrapyramidové dráhy korové - z kůry do kmene (tr. corticoreticularis, corticorubralis, corticovestibularis...) a expyr. dráhy kmenové (tr. reticulospinalis atd.)
- funkčně nemá dělení význam a je lepší popisovat tyto dráhy jako tr. cortico-reticulo-spinalis atd.

- **tractus reticulospinalis** - facilitační a inhibiční systém motoriky, regulace svalového tonu
- touto dráhou zároveň jdou impulzy z dechového centra na motoneurony n. phrenicus nebo impulzy pro vegetativní centra modulující srdeční frekvenci
- **tractus rubrospinalis** - svalové napětí flexorů HK
- **tractus tectospinalis** - opticko- a akusticko-motorické reflexy
- **tractus vestibulospinalis** - tonus posturálního svalstva na základě informací z vestibulárního aparátu

- dále sem patří různé spojovací okruhy s BG pro kontrolu a upřesnění plánu pohybu vytvořeného motorickou kůrou (např. tr. cortico-striato-palido-thalamo-corticalis)
- patří sem i spoje s mozečkem - do mozečku tr. cortico-ponto-cerebellaris, ale mozeček nemá přímé spojení do míchy, svůj vliv na motoriku uplatňuje přes cerebello-thalamo-kortikální dráhy nebo napojením na tr. rubrospinalis, reticulospinalis nebo vestibulospinalis

poškození drah na úrovni míchy

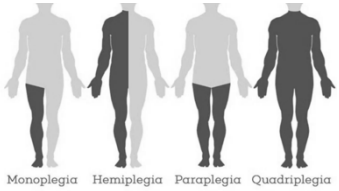

- přerušení poloviny míchy - syndrom hemisekce míšní
  - pod úrovní léze je ipsi- i kontralaterální porucha citlivosti a ipsilaterální porucha motoriky (hemiplegie)
- úplné přerušení míchy - transverzální míšní léze
  - pod úrovní léze oboustranná porucha motoriky
  - podle výšky poškození může být i poškození motoriky všech 4 končetin - kvadruplegie (léze nad úrovní intumescentia cervicalis) nebo paraplegie (léze nad intumescentia lumbalis)

– jednoduché mimovolní reflexní pohyby jsou zachovány, protože reflexy probíhají na příslušném míšním segmentu a nepotřebují spoje s žádnou vyšší etáží

PERIFERNÍ NERVOVÝ SYSTÉM - OBECNÝ ÚVOD

– **dermatom** (area radicularis sensoria) je poměrně dobře ohraničená oblast kůže, která je senzitivně inervována určitým zadním kořenem míšním (má význam především pro diagnostiku neurologických patologií)
  – v oblasti 2. mezižebří je skok mezi dermatomem C4 a Th2
  – anatomicky v oblasti bradavek Th4 a v oblasti pupku Th10
– **area nervina** - oblast inervovaná konkrétním senzorickým nervem (viz začátek topografie)
– např. při vyhřezlé meziobratlové ploténce se šíří bolest v oblasti daného dermatomu nikoliv area nervina
– **myotom** (area radicularis motoria) - oblast svalů inervovaná jedním předním kořenem míšním
– **Headovy zóny** - oblasti na kůži, které jsou senzitivně inervovány ze stejného míšního segmentu jako určitý orgán
  – iradiace bolesti (převzato z výpracek na fyziologii):
  – všechny periferní nervy mají mnohem více aferentních vláken, které přicházejí do míchy, než následně ascendentních vláken v míšních drahách, kterými je bolest přenášena, aferentní vlákna ze somatických struktur (kůže) konvergují na tom samém míšním neuronu jako aferentní vlákna z viscerálních struktur (srdce, játra...)
  – protože somatické bolesti jsou častější než viscerální (mj. je i více somatických nociceptorů než těch viscerálních), „naučil se“ mozek, že informace přicházející z určité dráhy jsou vyvolány bolestivým podnětem, který působí v určité somatické oblasti - pokud se tedy aktivuje viscerální nociceptor, mozek nevidí rozdíl a lokalizuje bolest opět do somatické oblasti
  – bránice C3-5 (může být způsobeno i iritací bránice patologií přilehlého orgánu - duodenum, játra, žlučník...)
  – srdce C8-Th4 (proto při infarktu může bolet levá HK)

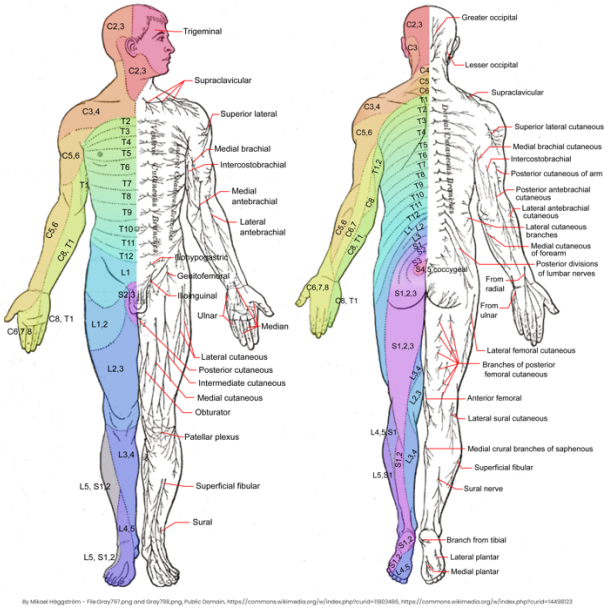

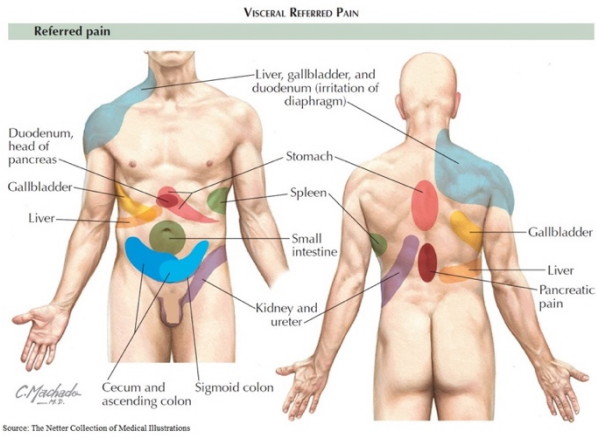

315. N. SPINALIS

– vystupují z hřbetní míchy v počtu 31 párů
– na povrchu míchy začínají jako fila radicularia, která se spojují do předních a zadních míšních kořenů
– smíšený nerv
– motorický **radix ventralis** vystupuje ze sulcus ventrolateralis - je tvořen somatomotorickými vlákny, která jsou určena k inervaci kosterních svalů a autonomními vlákny (sympatikus v rozsahu C8 až L2, parasympatikus v rozsahu sakrálních segmentů)
– senzitivní **radix dorsalis** vstupuje do míchy v sulcus dorsolateralis a přivádí vlákna somatosenzitivní z kůže a z pohybového ústrojí a vlákna viscerosenzitivní z vnitřních orgánů
– na zadním kořenu je míšní uzlina (**ganglion spinale**), která má vřetenovitý tvar a je tvořena nakupením těl pseudounipolárních neuronů
– oba kořeny se spojují ve foramen intervertebrale a tvoří smíšený míšní nerv

- **nervi cervicales** - 8 párů nervů (C1 - 8), které vystupují z krčních míšních segmentů a kanál páteřní opouštějí přes foramina intervertebralia mezi jednotlivými krčními obratli, C1 vystupuje mezi kostí týlní a atlasem, C8 vystupuje mezi posledním krčním a prvním hrudním obratle
- **nervi thoracici** -12 párů nervů (Th1 - 12)
- **nervi lumbales** - 5 párů nervů (L1 - 5)
- **nervi sacrales** - 5 párů nervů (S1 - 5) - vystupují z canalis sacralis přes foramina sacralia, S5 vystupuje přes hiatus sacrali
- **nervus coccygeus** - 1 pár nervů (Co) - vystupuje skrze hiatus sacralis

– **ramus meningeus** - přes foramen intervertebrale se vrací zpět do páteřního kanálu a inervuje pleny míšní
– **ramus communicans albus** - směřuje do sympatického ganglia v truncus sympaticus, odstupují pouze z nervů C8 až L2 (v souvislosti s přítomností ncl. intermediolateralis v příslušných míšních segmentech)
– **r. communicans griseus** - tenká nemyelinizovaná větev, která se vrací do každého spinálního nervu z ganglií truncus sympathicus

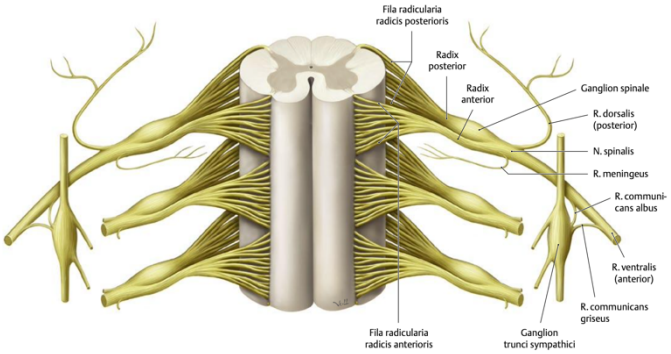

▪ **ramus dorsalis** - slabá smíšená větev (motorická, senzitivní a autonomní vlákna), která směřuje na dorzální stranu krku a trupu
  – zadní větve si zachovávají segmentární úpravu a po odstupu z míšního nervu se stáčejí dorzálně a vstupují do hlubokých zádových svalů (autochtonní svaly hřbetní)
  – **r. medialis a r. lateralis**
  – motorická vlákna inervují autochtonní svaly hřbetní, senzitivní vlákna jsou určena pro kůži zad v rozsahu linea nuchae superior kraniálně, spojnice processus mastoideus - angulus inferior scapulae - střed crista iliaca laterálně, spojnice středu crista iliaca s hrotem kostrče kaudálně
  – **n. suboccipitalis** (r. dorsalis C1) - je tvořen pouze motorickými vlákny, vystupuje přes membrana atlantooccipitalis posterior, podbíhá a. vertebralis a vniká do trigonum suboccipitale, inervuje všechny mm. suboccipitales a částečně m. semispinalis capitis
  – **n. occipitalis major** (r. dorsalis C2) - počáteční úsek je smíšený (inervuje m. semispinalis capitis a m. longissimus capitis), v konečném úseku je nervem kožním - inervuje kůži až po tzv. čáru interaurikulární, kde se stýká se senzitivními větvemi n. trigeminus (n. occipitalis minor je z plexus cervicalis)
  – **n. occipitalis tertius** (r. dorsalis C3) inervuje úzký pruh kůže šíjové krajiny při střední rovině (mediálně od inervační oblasti n. occipitalis major)
  – **nn. clunium superiores** - senzitivní větve z rr. laterales L1 - 3; které inervují kůži horního oddílu krajiny hýžďové
  – **nn. clunium medii** - vystupují z rr. laterales S1 - 3 inervují kůži v krajině křížové a v prostřední části krajiny hýžďové

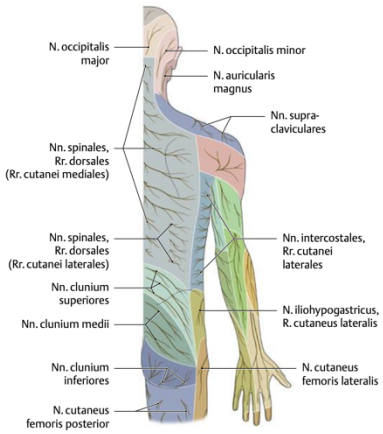

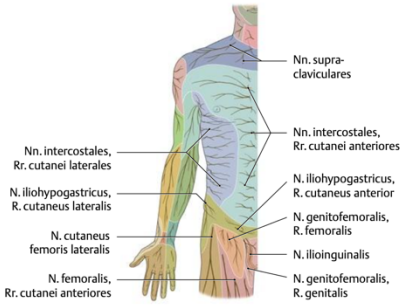

▪ **ramus ventralis** - na přední stranu krku a trupu
  – přední větve míšních nervů jsou silnější a delší než rr. dorsales (s výjimkou prvních dvou krčních nervů, kde jsou poměry opačné)
  – přední větve krčních, bederních a křížových nervů se mezi sebou v malé vzdálenosti od páteře spojují a vytvářejí pleteně: **plexus cervicalis** (C1-4), **plexus brachialis** (C5 - Th1), **plexus lumbalis** (L1 - L4) a **plexus sacralis** (L4 - Co)
  – přední větve hrudních nervů si zachovávají původní segmentární úpravu a probíhají jako samostatné **nn. intercostales**

NERVI INTERCOSTALES

– v mezižeberním prostoru probíhá v dorzálním úseku na vnitřní straně m. intercostalis externus, je kryt pomocí fascia endothoracica a pleura parietalis
– při angulus costae vstupuje mezi m. intercostalis internus a m. intercostalis intimus
– v oblasti chrupavčité části žebra leží na vnitřní straně m. intercostalis internus a je kryt pomocí fascia endothoracica a pleura parietalis.

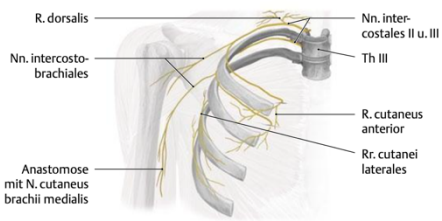

– sulcus costae - nejkraniálněji je uložena žíla, uprostřed tepna a nejkaudálněji probíhá nerv
– kraniálních 6 interkostálních nervů dosahuje až ke sternu, zbývající se v konečném úseku stáčí přes chrupavčitou část žebra mediokaudálně a přechází do stěny břišní

– vnikají mezi m. transversus abdominis a m. obliquus internus abdominis, jejich větve dosahují až k linea alba
– **rr. musculares** pro vlastní svaly hrudníku (mm. intercostales, m. transversus thoracis), pro svaly spinokostální (mm. serrati posteriores) a pro přední a laterální svaly břišní (m. rectus abdominis, m. pyramidalis, m. obliquus externus abdominis, m. obliquus internus abdominis, m. transversus abdominis).
– **rr. cutanei** - inervují kůži hrudníku a břicha
– **rr. cutanei laterales** - inervaci krajiny prsní (rr. mammarii laterales), na břichu inervují kůži v oblasti laterální strany, r. cutaneus lateralis z n. subcostalis zasahuje až do krajiny kyčelní
– větve ze 2. a 3. interkostálního nervu se spojují s n. cutaneus brachii medialis (nn. intercostobrachiales)

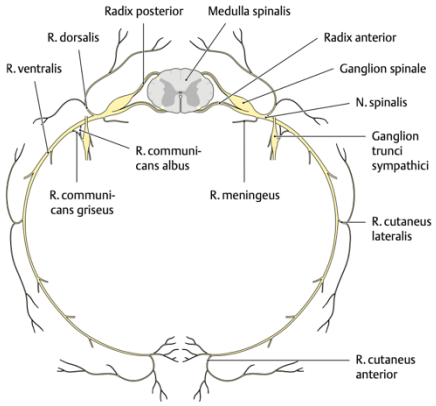

– **rr. cutanei anteriores** - rr. mammarii mediales, větve kaudálních mezižeberních nervů inervují kůži břicha při střední čáře (dosahují až nad sponu stydkou)
– tenké sensitivní nervy, inervující parietální pleuru a parietální peritoneum
– **n. subcostalis** má obdobnou úpravu, jeho větve však inervují pouze struktury na břiše

316. PLEXUS CERVICALIS

– pleteň, která je uložena v úrovni prvních čtyř krčních obratlů před úponem m.scalenus medius a m.levator scapulae za m. sternocleidomastoideus
– vzniká spojením ventrálních větví C1 - C4, které jsou navzájem spojeny třemi obloukovitými spojkami (ansae)
– do pleteně vstupuje také spojka z ventrální větve C5

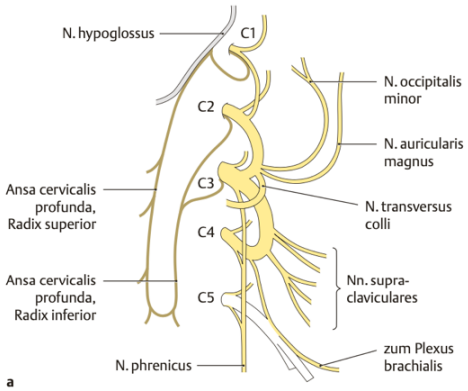

▪ **senzorické větve**

– **n. occipitalis minor** (C2 - 3) probíhá podél zadního okraje m. sternocleidomastoideus do laterální části krajiny týlní
– **n. auricularis magnus** (C3) - vystupuje asi uprostřed zadního okraje m. sternodeidomastoideus, r. posterior inervuje kůži na mediální straně ušního boltce a v oblasti krajiny mastoidní, r. anterior inervuje kůži na laterální straně ušního boltce, v zevním zvukovodu a v krajině parotideomaseterické.
– **n. transversus colli** (C3) - rr. superiores, které směřují ke kůži krajiny suprahyoidní a rr. inferiores, které inervují kůži v oblasti infrahyoidní, leží pod m. platysma.
  – r. superior n. transversi colli se spojuje s r. colli n. facialis - **ansa cervicalis superficialis** - motorická vlákna pro dolní snopce m. platysma
– **nn. supraclaviculares** (C3 - 4) - větve se vějířovitě rozbíhají od zadního okraje m. sternocleidomastoideus ke clavicule a inervují kůži horní části krajiny hrudní (nn. supraclaviculares mediales, nn.supraclaviculares intermedii) a krajiny ramenní (nn. supraclaviculares laterales)
– všechny sensitivní větve plexus cervicalis vystupují přibližně uprostřed zadního okraje m. sternodeidomastoideus (**punctum nervosum**, tzv. Erbův bod) a odtud se vějířovitě rozbíhají k oblastem kůže, kterou inervují

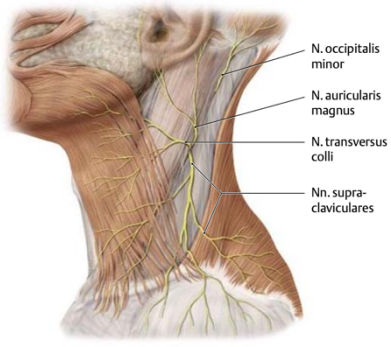

▪ **motorické větve**

– **rr. musculares** (C1 - 4) - inervují svaly prevertebrální, intervertebrální a mm. scaleni a podílejí se na inervaci m. SCM a m. trapezius (jsou inervovány především z r. ext. n. accessorii)
– **n. phrenicus** (C3 - 5) sestupuje po přední straně m. scalenus ant. k apertura thoracis sup., kde vstupuje do mediastina
  – pravý n. phrenicus se klade na laterální stranu v. cava sup. před stopku pravé plíce a po pravé straně perikardu sestupuje k bránici (před foramen v.cavae)
  – levý probíhá po laterální straně arcus aortae, klade se před stopku levé plíce a po levé straně perikardu sestupuje k bránici
  – je především motorickým nervem bránice, obsahuje však také vlákna senzitivní - r.pericardiacus, rr.phrenicoabdominales (inervují parietální peritoneum naléhající na bránici)

- drážděním parietálního peritonea v oblasti bránice při chorobách jater a žlučových cest může být pociťována přenesená bolest v oblasti pravého ramena
- většinou anastomosuje v dolní části krku s plexus brachialis, příp. s jeho větví n. subclavius, tyto spojky (nn. phrenici accessorii) se podílejí na motorické inervaci bránice
- dráždění n. phrenicus se projevuje jako škytavka (singultus)

– **ansa cervicalis profunda** - radix superior (n. hypoglossus), radix inferior (plexus cervicalis C2, 3), inervace infrahyoidních svalů (m. omohyoideus, sternohyoideus, sternothyroideus, thyrohyoideus)

317. N. MUSCULOCUTANEUS



- C5 - 7
- vystupuje z fasciculus lateralis, prostupuje přes m. coracobrachialis a ve štěrbině mezi m.biceps brachii a m. brachialis sestupuje distálně a laterálně
- inervuje všechny flexory paže
- jeho konečná větev (**n. cutaneus antebrachii lateralis**), prostupuje facií pažní nad loketní jamkou (v rýze mezi m. biceps brachii a m.brachioradialis) a sestupuje na laterální část přední strany předloktí
- svými sensitivními větvemi dosahuje až k zápěstí

318. N. MEDIANUS



- C5 - Th1
- **radix lateralis** vystupuje z fasciculus lateralis, **radix medialis** z fasciculus medialis, oba kořeny vytvářejí vidlici, do které je zezadu vložena a. axillaris
- sestupuje spolu s a. brachialis distálně v sulcus bicipitalis medialis do mediální rýhy loketní jamky
- prostupuje štěrbinou mezi oběma hlavami m. pronator teres (canalis pronatorius) a vniká mezi m. flexor digitorum superficialis a m. flexor digitorum profundus
- distálněji leží mezi šlachami m. palmaris longus a m. flexor carpi radialis, pokračuje přes canalis carpi do dlaně a dělí se na konečné větve
- za průběhu na paži nevydává n. medianus žádné větve
- po vstupu do jamky loketní vydává **rr. articulares, rr. musculares** pro všechny flexory předloktí s výjimkou m. flexor carpi ulnaris a ulnární části m. flexor digitorum profundus (část, jejíž šlachy se upínají na 4. a 5. prst)
- **n. interosseus antebrachii anterior** - inervuje hluboké flexory předloktí
- **r. palmaris n. mediani** - ke kůži zápěstí a thenarového valu
- **r. thenaris** - odděluje se v canalis carpi, inervuje všechny svaly thenaru s výjimkou m. adductor pollicis a caput profundum m. flexoris pollicis brevis
- **nn. digitales palmares communes** (jsou uloženy pod arcus palmaris superficialis), které se dále větví (v proximální části dlaně) na nn. digitales palmares proprii, které inervují obě strany 1., 2. a 3. prstu a laterální stranu 4. prstu
- nervy zasahují až na distální články prstů a přecházejí i na jejich dorsální stran
- s r. palmaris superficialis n. ulnaris se spojuje slabý r. communicans cum nervo ulnari
- obrna nervu se projeví jako přísahající ruka
- syndrom karpálního tunelu - porucha citlivosti v oblasti nn. digitales palmares proprii, později i motorika thenaru

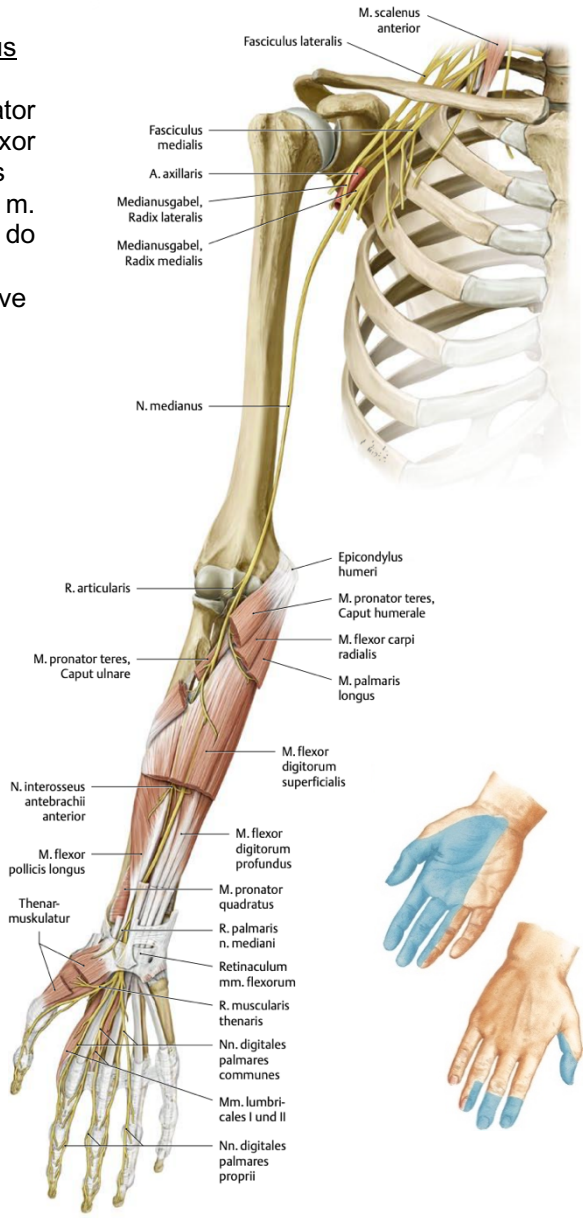

319. N. ULNARIS

- C8 - Th1
- fasciculus medialis
- na paži sestupuje v sulcus bicipitalis medialis mediálně od a.brachialis
- asi uprostřed paže proráží septum intermusculare brachii mediale, klade se na jeho dorzální stranu a sestupuje k epicondylus medialis humeri - sulcus n. ulnaris (v těchto místech je nerv krytý pouze fascií a kůží, takže je dobře hmatný a snadno zranitelný - brňavka)
- na předloktí vstupuje mezi oběma hlavami m. flexor carpi ulnaris a klade se mezi m. flexor carpi ulnaris a m. flexor digitorum profundus
- jeho konečný úsek vstupuje do dlaně přes retinaculum flexorum (neprochází přes canalis carpi!) laterálně od os pisiforme skrze **canalis Guyoni** (canalis ulnaris)
- na předloktí vydává rr. musculares pro m. flexor carpi ulnaris a pro ulnární část m. flexor digitorum profundus (část svalu, jejíž šlachy se upínají na 4. a 5. prst)
- **r. dorsalis n. ulnaris** - inervuje kůži na ulnární straně ruky
- **nn. digitales dorsales** inervují oba okraje 4. a 5. prstu a mediální okraj 3. prstu (často však inervují pouze 5. prst o mediální okraj 4. prstu), dosahují jen na prostřední článek prstů, zadní stranu distálních článků inervují nn. digitales palmares proprii.
- **r. palmaris n. ulnaris** - inervuje kůži v distální části předloktí a v oblasti hypothenaru, dělí se na r. spf. a r. prof.
- **r. superficialis** vstupuje do dlaně mezi aponeurosis palmaris a šlachy flexorů spolu s arcus palmaris superficialis, vydává tenký r. muscularis pro m. palmaris brevis a dělí se na dva silnější nn. digitales palmares communes, které se dále větví na nn. digitates palmares proprii pro oba okraje 5. prstu a mediální okraj 4. prstu, s touto větví se spojuje r. communicans cum nervo ulnari z n. medianus

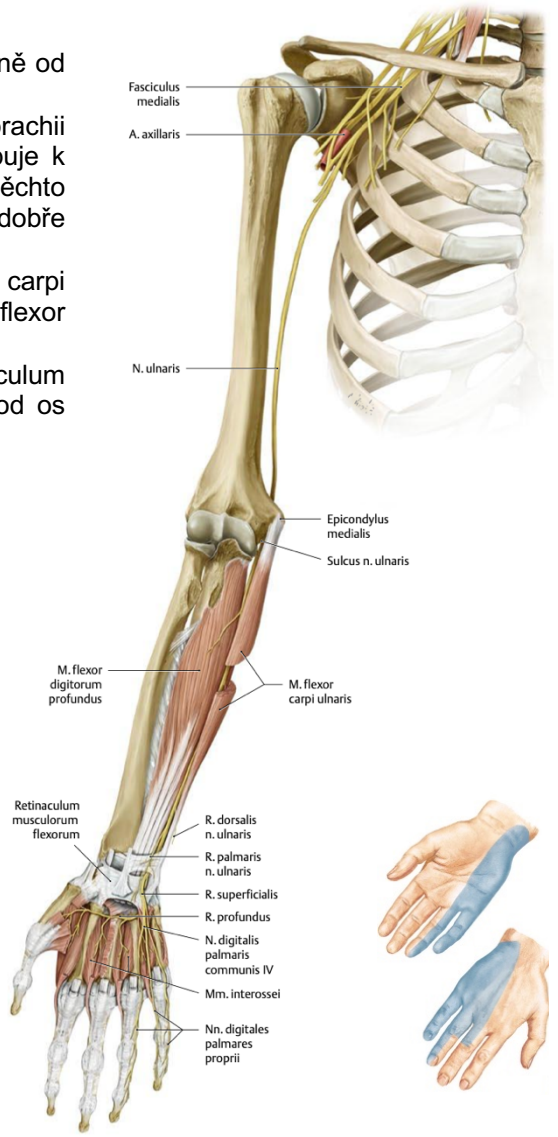

- **r. profundus** vniká do svaloviny hypothenaru a k jednotlivým svalům vydává rr. musculares, v hluboké vrstvě dlaně se spolu s arcus palmaris profundus klade mezi šlachy flexorů a mm. interossei, inervuje motoricky všechny mm. interossei palmares i dorsales, 3. a 4. m. lumbricalis, m. adductor pollicis a hlubokou hlavu m. flexor pollicis brevis
- obrna se projevuje tzv. "drápovitou rukou", kdy jsou prsty v metakarpofalangeálních kloubech v extenzi, zatímco v interfalangeálních kloubech jsou ve flexi



320. N. RADIALIS

- C5 - Th1
- fasciculus posterior
- sestupuje za a.axillaris před šlachami m. teres major a m. latissimus dorsi na zadní stranu paže a spolu s a. profunda brachii vstupuje do sulcus n. radialis na humeru
- obtáčí spirálovitě tělo humeru (mezi úponem caput laterale a caput mediale m.tricipitis brachii) na laterální stranu paže
- prostupuje přes septum intermusculare laterale a dostává se do distální třetiny přední krajiny pažní, zde je uložen v rýze mezi m. brachioradialis a m. brachialis a sestupuje ke krajině loketní.

- na paži vydává motorické větve (**rr. musculares**) pro všechny tři hlavy m. triceps brachii a m. anconeus a pro většinu svalů laterální skupiny



extensorů předloktí (m. brachioradialis, m. extensor carpi radialis longus a m.extensor carpi radialis brevis)
- **n. cutaneus brachii lateralis inferior** - inervuje kůži pod dolním okrajem m.deltoideus
- **n. cutaneus brachii posterior** - inervuje kůži v distální části zadní strany paže
- **n. cutaneus antebrachii posterior** - inervuje kůži zadní strany předloktí až po zápěstí
- **r. profundus n. radialis** - prostupuje přes m. supinator (tzv. canalis supinatorius) a přechází na zadní stranu předloktí, klade se mezi povrchovou a hlubokou svalovou vrstvu, vydává svalové větve k m.supinator a ke všem extenzorům na dorzální straně předloktí
- za membrana interossea sestupuje sensitivní **n. interosseus antebrachii posterior**, který inervuje zadní část kloubního pouzdra radiokarpálního kloubu
- **r. superficialis n. radialis** sestupuje společně s a. radialis pod m. brachioradialis na laterální straně předloktí distálním směrem, vydává **nn. digitales dorsales** pro obě strany 1. a 2. prstu a laterální stranu 3. prstu, tyto nervy nedosahují na zadní stranu distálních článků (s výjimkou palce), které jsou inervovány z nn. digitales palmares proprii
- časté poškození nervu při fraktuře diafýzy humeru, projevuje se jako syndrom labutí šíje (nefungují extenzory)
- Saturday night palsy – tlak okraje lavičky nebo židle v oblasti axily u silně opilých v oblasti sulcus nervi radialis, triceps funguje, extenzory na předloktí ne

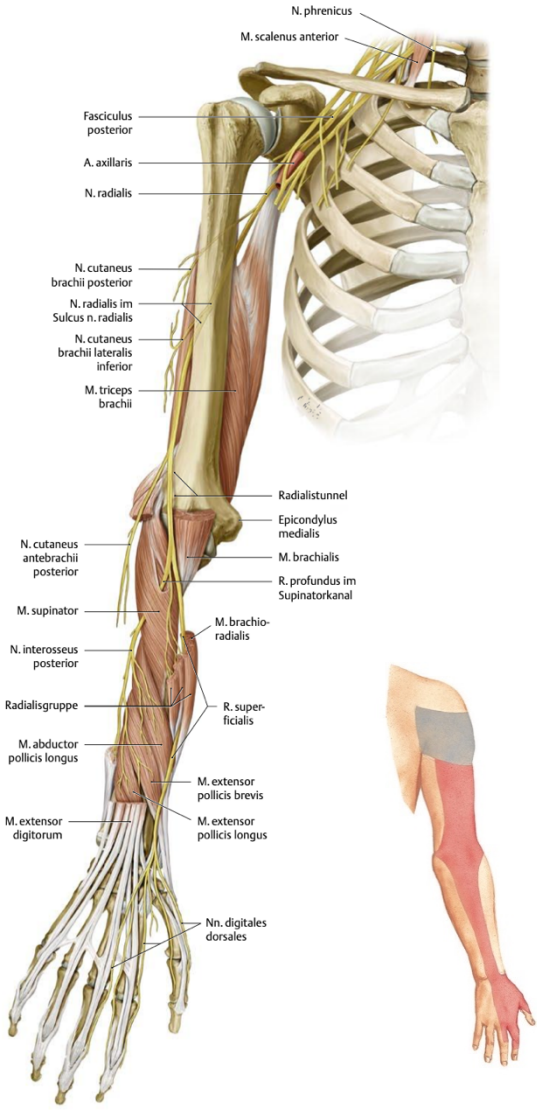

321. N. AXILLARIS

- C5 - 6, fasciculus posterior
- prochází spolu s a. circumflexa humeri posterior přes foramen humerotricipitale, klade se na zadní stranu collum chirurgicum humeri a pokračuje na vnitřní stranu m. deltoideus.
- vydává rr. motorii pro m. deltoideus a m. teres minor
- ke kloubnímu pouzdru ramenního kloubu vydává rr. articulares
- kůži regio deltoidea inervuje jeho větev **n. cutaneus brachii lateralis superior**

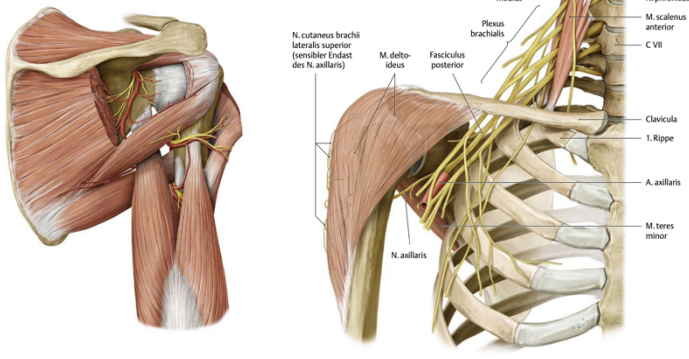

322. PLEXUS LUMBALIS

N. ILIOHYPOGASTRICUS, N. ILIOINGUINALIS, N. GENITOFEMORALIS

- plexus lumbalis leží po stranách bederní páteře uvnitř m. psoas major
- vzniká spojením ventrálních větví prvních čtyř bederních nervů (L1-4), k nimž se připojuje spojka z posledního hrudního nervu (Th12)
- z pleteně vystupují nervy, které inervují některé svaty břišní, svaly na mediální a přední straně stehna a senzitivně kůži dolní poloviny stěny břišní a přední a mediální strany stehna
- **rr. musculares** inervují m.psoas major, m.psoas minor a m.quadratus lumborum
- **n. iliohypogastricus** (Th12 - L1) vystupuje z laterálního okraje m.psoas major a probíhá po

vnitřní straně m. quadratus lumborum (leží za ledvinou), klade se mezi m.transversus abdominis a m.obliquus internus abdominis a nad crista iliaca pokračuje obloukovitě dopředu a dolů až ke střední rovině, kde končí nad anulus inguinalis superficialis
  - rr. musculares pro mm. obliqui abdominis a m. transversus abdominis
  - r. cutaneus lateralis odstupuje nad crista iliaca a inervuje kůži dolní části stěny břišní
  - r. cutaneus medialis inervuje kůži břicha v oblasti anulus inguinalis superficialis a mons pubis
- **n. ilioinguinalis** (L1) probíhá kaudálně od n.iliohypogastricus a rovnoběžně s ním, jeho větve mají podobné uspořádání jako u n.iliohypogastricus, konečný úsek prostupuje přes canalis inguinalis a po laterální straně funiculus spermaticus vniká u muže do skrota, jehož kůži sensitivně inervuje (rr. scrotales), u ženy končí v kůži labium majus pudendi (rr. labiales)
- **n. genitofemoralis** (L2) prostupuje přes m. psoas major a na jeho přední straně se dělí na:
  - r. genitalis prostupuje přes canalis inguinalis a přidává se u muže z mediální strany k funiculus spermaticus, inervuje m. cremastrer, tunica dartos scroti, kůži skrota a mediální strany stehna, u ženy se spolu s lig. teres uteri dostává do labium majus pudendi a inervuje jeho kůži
  - r. femoralis prochází přes lacuna vasorum na přední stranu stehna a inervuje kůži přibližně v rozsahu trigonum femorale

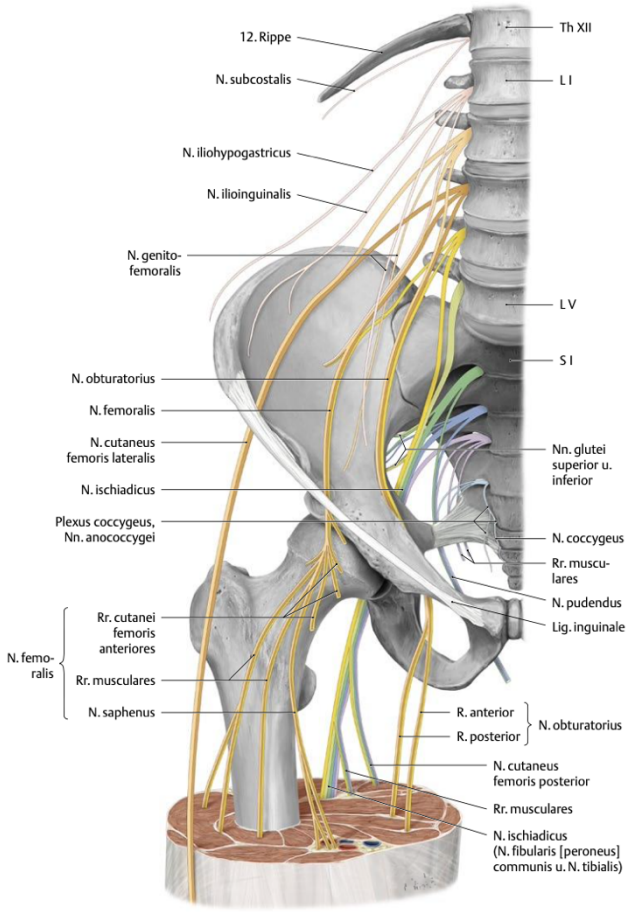

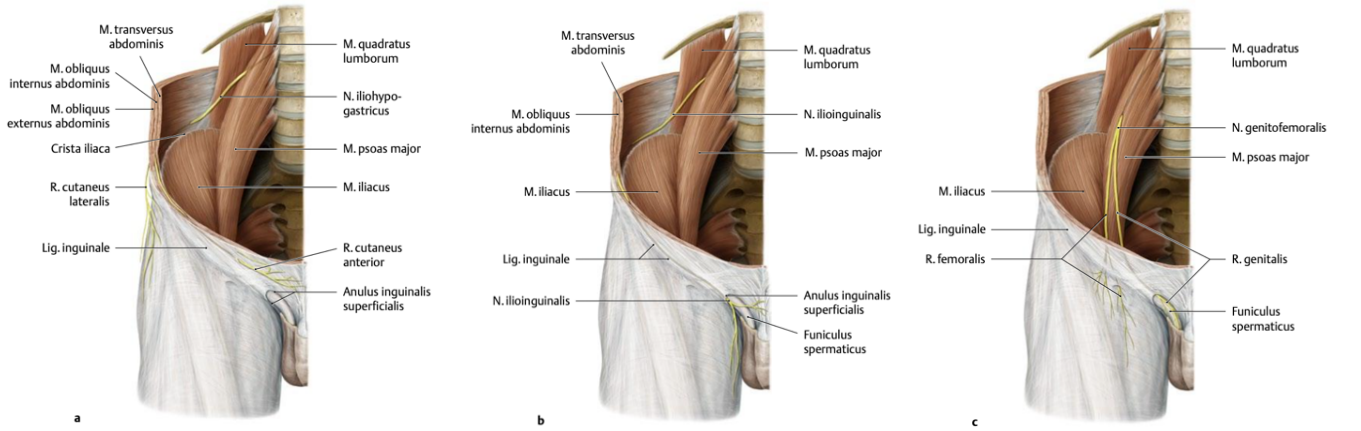

- **n. cutaneus femoris lateralis** (L2-3) sestupuje šikmo laterokaudálně po m.quadratus lumborum a m.iliacus ke spina iliaca anterior superior
  - podbíhá laterální část ligamentum inguinale a přechází na ventrolaterální a poté laterální stranu stehna přes fascia lata, inervuje kůži na laterální straně stehna

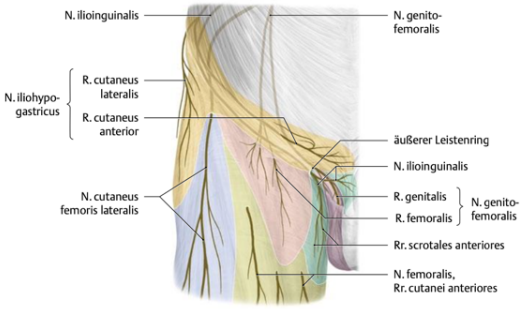

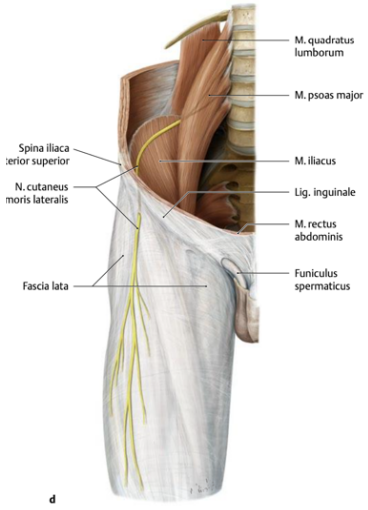

323. PLEXUS LUMBALIS

N. FEMORALIS

- L2-4
- je nejsilnější a nejdelší nerv z plexus lumbalis
- sestupuje po laterální straně m. psoas major do fossa iliaca
- klade se do rýhy mezi m.psoas major a m.iliacus a spolu s m. iliopsoas prostupuje přes lacuna musculorum na přední stranu stehna
- ve fossa iliopectinea (laterálně od vasa femoralia) se dělí na:
- **rr. musculares** inervují m.iliopsoas, m.quadriceps femoris, m.sartorius a částečně m.pectineus
- **rr. cutanei anteriores** jsou senzitivní větve, které inervují kůži na přední straně stehna
- **n. saphenus** je dlouhá senzitivní větev, která zpočátku doprovází a. femoralis do canalis adductorius, distálněji prostupuje přes lamina vastoadductoria a přidává se k v. saphena magna, spolu s ní probíhá po vnitřní straně kolena a bérce a zasahuje až na vnitřní okraj hřbetu nohy
  - v oblasti kolena vydává r. infrapatellaris, na bérci rr. cutanei cruris mediales.
  - n. saphenus je jediná větev z plexus lumbalis, která sestupuje distálně pod úrověň kolena
- obrna n. femoralis je provázena neschopností extenze v kolenním kloubu a flexe v kloubu kyčelním, poruchy cítivosti se projevují v inervační oblasti, tj. na přední straně stehna, vnitřní straně bérce a vnitřní straně nohy

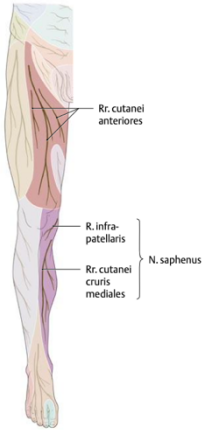

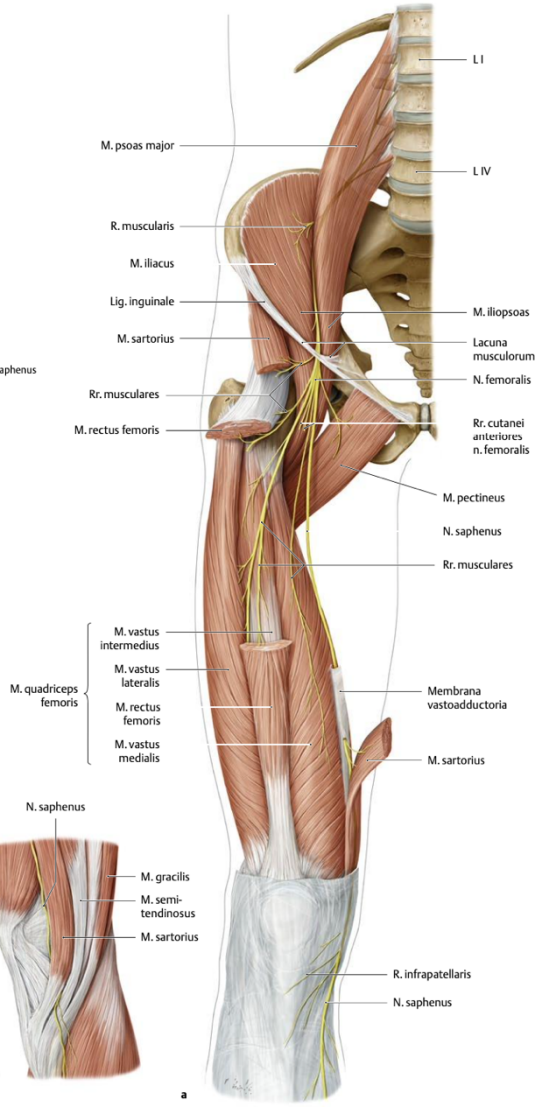

N. OBTURATORIUS

- L2-4
- sestupuje po mediální straně m. psoas major do canalis obturatorius
- **r. muscularis** inervuje m.obturatorius externus
- po výstupu z canalis obturatorius se dělí na:
- **r. anterior** probíhá mezi mm. adductorii a většinu z nich (m. gracilis, m. adductor longus, m. adductor brevis, m. pectineus) inervuje
- z r. anterior odstupuje kožní větev (r.cutaneus), která inervuje kůži na mediální straně stehna nad kolenem
- **r. posterior** inervuje m.adductor magnus, vydává rovněž rr. articulares kyčelnímu kloubu.
- při obrně n.obturatorius není možná addukce stehna.
- dráždění kmene n. obturatorius na stěně malé pánve (např. tlakem nádorů močového měchýře, prostaty nebo vaječníků) se může projevovat bolestmi na vnitřní straně stehna nad kolenem (r. cutaneus z r. anterior)

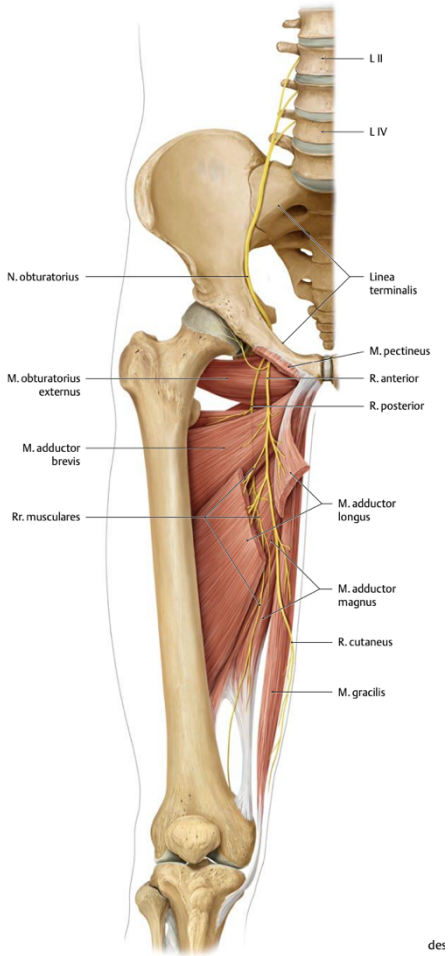



324. PLEXUS SACRALIS

N. CUTANEUS FEMORIS POST., NN. GLUTEI

- pleteň tvořena předními větvemi všech křížových nervů (S5), nervu kostrčního (Co) a větvemi z posledních dvou bederních nervů (L4-5).
- tyto poslední dvě větve bývají označovány jako truncus lumbosacralis
- plexus sacralis leží v malé pánvi na facies pelvina kosti křížové a na m. piriformis
- **rr. musculares** jsou krátké větve, které inervují kyčelní svaly v blízkosti pleteně (m. piriformis, m. obturatorius internus, m. quadratus femoris, mm. gemelli).
- **n. gluteus superior** (L4 - S1) prostupuje přes foramen suprapiriforme společně s vasa glutea superiora do krajiny hýžďové. Inervuje m.gluteus medius, m.gluteus minimus a m.tensor fasciae latae.
- **n. gluteus inferior** (L5 - S2) prochází skrze foramen infrapiriforme do m.gluteus maximus, který inervuje.
- **n. cutaneus femoris posterior** (S3) vystupuje spolu s nervem předchozím a s n. ischiadicus přes foramen infrapiriforme a probíhá pod m. gluteus maximus na zadní stranu stehna, kterou inervuje
  - vydává nn.clunium inferiores, které se stáčejí kolem distálního okraje m. gluteus maximus do dolní části hýžďové krajiny, ke kůži hráze odstupují rr. perineales

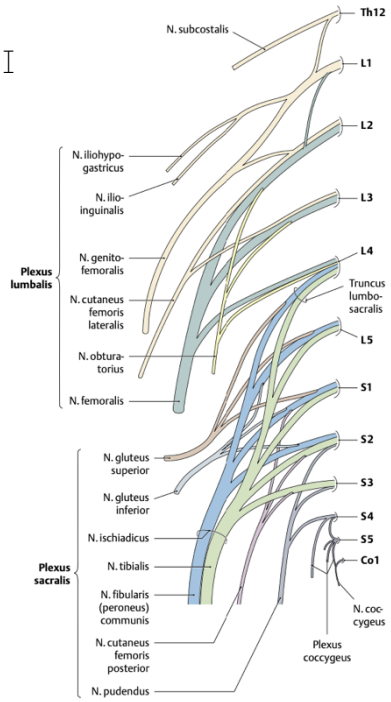

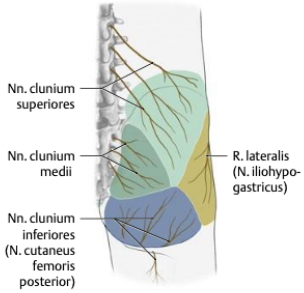

325. PLEXUS SACRALIS

N. ISCHIADICUS

- L4 - S3
- je nejdelším a nejsilnějším nervem lidského těla, který vystupuje přes foramen infrapiriforme na zadní stranu stehna
- z počátku leží na hluboké vrstvě krátkých svalů kyčelních a je krytý od m. gluteus maximus
- distálněji sestupuje na m. adductor magnus, kde jej kryjí flexory stehna
- v distální části stehna vstupuje do fossa poplitea
- v různé výši (nejčastěji na rozhraní mezi prostřední a distální třetinou stehna) se dělí na své konečné větve: n. fibularis communis a n. tibialis
- může mít tzv. vysoké štěpení, může se větvit kdekoliv, můžou z plexus sacralis vycházet jako 2 samostatné nervy
- **rr. musculares** odstupují za průběhu na zadní straně stehna a inervují m. biceps femoris, m. semitendinosus a m. semimenbranosus + m. adductor magnus (spolu s n. obturatorius)
- **rr. articulares** inervují senzitivně kloubní pouzdro kyčelního kloubu
- **n. fibularis/peroneus communis**
- **n. tibialis**

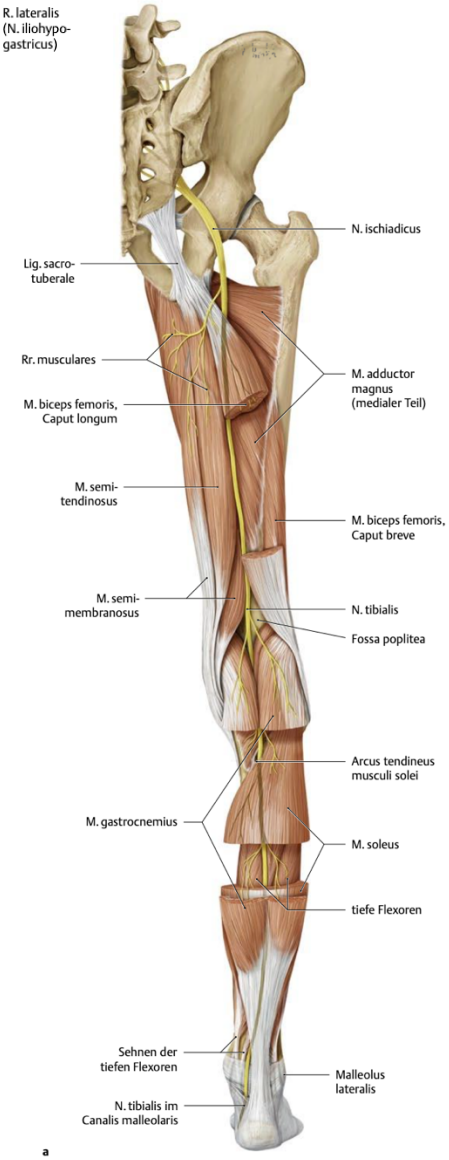

326. N. TIBIALIS

- sestupuje středem fossa poplitea mezi oběma hlavami m. gastrocnemius jako přímé pokračování kmene n. ischiadicus
- vstupuje pod arcus tendineus m. solei mezi m. soleus a hluboké svaly bércové
- probíhá spolu s vasa tibialia posteriora směrem za mediální kotník a přetáčí se na planta pedis
- za mediálním kotníkem je uložen pod retinaculum flexorum mezi šlachami m. flexor digitorum longus a m. flexor hallucis longus, za vasa tibialia posteriora
- ještě před vstupem do planta pedis se dělí na n. plantaris medialis a n.plantaris lateralis
- **n. cutaneus surae medialis** odstupuje ve fossa poplitea a sestupuje do podkoží lýtka (provází v. saphena parva)
  - **n. suralis** - n. cutaneus surae medialis + r. communicans fibularis z n. cutaneus surae lateralis, inervuje kůži lýtka a laterální strany paty (rr. calcanei laterales), sestupuje za laterální kotník a na laterální okraj nohy jako n. cutaneus dorsalis lateralis
- **rr. musculares** inervují svaly zadní skupiny bérce
- **n. interosseus cruris** probíhá po zadní straně membrana interossea cruris, senzitivně ji inervuje a vydává sensitivní větve k articulatio tibiofibularis a k articulatio talocruralis
- **rr. calcanei mediales** inervují kůži na mediální straně paty
- **n. plantaris medialis** se odděluje za mediálním kotníkem a probíhá spolu s a. plantaris medialis distálně na chodidlo
  - klade se mezi m. abductor hallucis a m. flexor digitorum brevis, oba inervuje
  - n. digitalis plantaris proprius hallucis - inervuje mediální stranu palce a vydává motorickou větev pro m.flexor hallucis brevis
  - nn. digitales plantares communes probíhají pod aponeurosis plantaris a dělí se na nn. digitales plantares proprii, které inervují laterální stranu palce, obě strany 2. a 3. prstu a mediální stranu 4. prstů, odstupují z nich také motorické větvičky pro 1. a 2. m. lumbricalis
- **n. plantaris lateralis** sestupuje spolu se stejnojmennou tepnou pod m. abductor hallucis a distálněji se klade mezi m. flexor digitorum brevis a m. quadratus plantae a směřuje k bazi 5. metatarsu
  - rr. musculares pro m. quadratus plantae a m. flexor digiti quinti
  - r. superficialis směřuje ke 4. a 5. prstu a dělí se na nn. digitales plantares proprii pro laterální okraj pátého prstu a pro přiléhající okraje 4. a 5. prstu
  - r. profundus inervuje m. opponens digiti quinti, mm. interossei, 3. a 4. m. lumbricalis a m. adductor hallucis

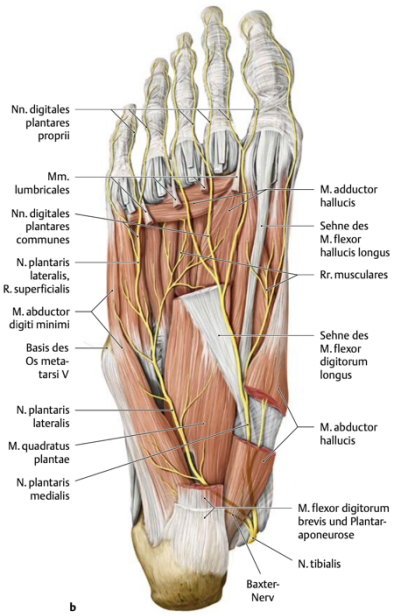

327. N. FIBULARIS COMMUNIS

- ~ n. peroneus
- probíhá po mediální straně úponové šlachy m. biceps femoris ke caput fibulae, kde je uložený pod kůží a je hmatný
- distálně odtud vniká do m. fibularis longus a dělí se na konečné větve - n. fibularis superficialis a n. fibularis profundus
- **rr. articulares** pro zadní stranu kloubního pouzdra kolenního kloubu a pro articulatio tibiofibularis
- **n. cutaneus surae lateralis** - odstupuje ve fossa poplitea a inervuje kůži na laterální straně lýtka, z něj se odděluje r. communicans fibularis, který směřuje distálně a mediálně a spojuje se s n. cutaneus surae medialis a podílí se na vzniku n. suralis
- **n. fibularis superficialis** probíhá mezi fibulou a m. fibularis longus, distálněji je uložen mezi oběma mm. fibulares, které inervuje, v dolní třetině bérce prostupuje přes fascia cruris
  - n. cutaneus dorsalis medialis - nn. digitales dorsales pedis - inervují kůži prvního, druhého a mediální strany třetího prstu (vynechávají přivrácené strany prvního a druhého prstu)
  - n. cutaneus dorsalis intermedius inervuje svými nn. digitales dorsales pedis laterální okraj třetího prstu, oba okraje čtvrtého prstu a mediální okraj pátého prstu
  - n. cutaneus dorsalis lateralis je z n. suralis!

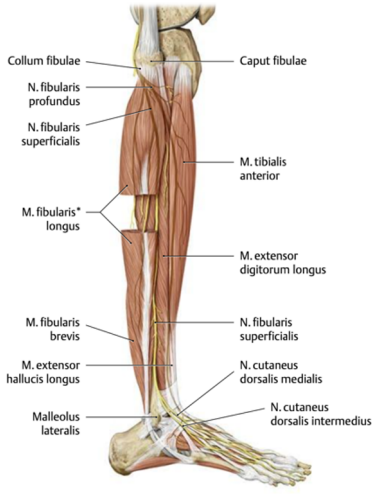

- **n. fibularis profundus** prochází zpočátku přes m. fibularis longus, septum intermusculare anterius a po prostupu přes m. extensor digitorum longus vniká do štěrbiny mezi m. tibialis anterior a m. extensor hallucis longus a sestupuje na hřbet nohy
- svými rr. musculares inervuje přední skupinu svalů bércových a krátké svaly hřbetu nohy
- na dorsum pedis podbíhá šlachu m. extensor hallucis longus k první interoseální štěrbině, kde se dělí na n. digitalis dorsalis hallucis lateralis a n. digitalis dorsalis digiti secundi medialis pro přilehlé okraje prvního a druhého prstu
- obrna n. peroneus communis vede k vyřazení svalů na přední a laterální straně bérce a krátkých extensorů na hřbetu nohy, postižený není schopen extenze nohy a prstů, špička nohy přepadává a postižený o ni zakopává



328. N. PUDENDUS

- S1-5 - z pánve vystupuje přes mediální okraj foramen infrapiriforme
- společně s vasa pudenda interna se stáčí kolem spina ischiadica do foramen ischiadicum minus a vniká zezadu do fossa ischiorectalis
- ve fascia obturatoria interna - canalis pudendalis
- **rr. musculares** pro m. levator ani, m. coccygeus
- **nn. rectales inferiores** směřují přes tukové těleso ve fossa ischiorectalis k řitnímu otvoru a inervují m. sphincter ani externus a senzitivně kůži kolem análního otvoru
- **nn. perineales** směřují do kůže hráze a vydávají senzitivní rr. scrotales posteriores (u ženy rr. labiales posteriores) a motorické větve pro m. transversus perinei superficialis, m. transversus perinei profundus, m.bulbospongiosus a m. ischiocavernosus
- **n. dorsalis penis** (n. dorsalis clitoridis)
- senzitivními větvemi inervuje kůži penisu (clitorisu) a u muže také sliznici močové trubice.

329. OKOHYBNÉ NERVY

N. OCULOMOTORIUS (n.III) okohybný nerv

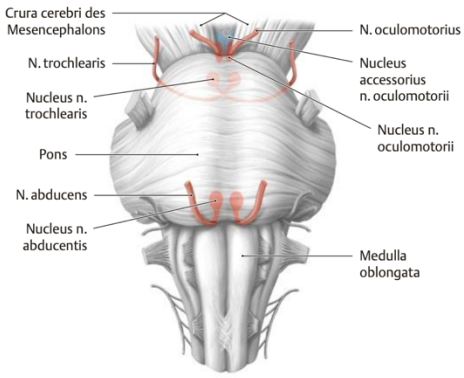

- jádra: **ncl. motorius n. oculomotorii** (SM, inervace okohyb. svalů), **ncl. parasympaticus n. oculomotorii** (Edinger-Westphal, VM, jde do ggl. ciliare)
- poměrně silný nerv, odstupuje z mozkového kmene ve **fossa interpeduncularis v sulcus n. oculomotorii**
- po výstupu směřuje dopředu, prostupuje tvrdou mozkovou plenou a směřuje do laterální části sinus cavernosus
- přes fissura orbitalis sup. vniká do očnice, dělí se na ramus sup. et ramus inf.
- inervuje m. levator palpebrae sup. a všechny okohybné svaly kromě rectus lat. a obliquus sup.
- cestou ramus inf. n. III. přicházejí do očnice parasympatická vlákna, která po interpolaci v ggl. ciliare běží k m. ciliaris a m. sphincter pupillae duhovky (pupilární reflex)

N. TROCHLEARIS (n.IV) kladkový nerv

- jádra: **ncl. motorius n. trochlearis** (SM)
- velmi tenký nerv, jako jediný odstupuje z dorzální plochy mozkového kmene
- vystupuje při **frenulum veli medullare sup**. mesencephala, obtáčí pedunculus cerebri a pokračuje rostrálně
- při hrotu pyramidy proráží tvrdou plenu mozkovou a vstupuje do laterální části sinus cavernosus
- vniká do orbity přes fissura orbitalis sup. (mimo anulus tendineus)
- inervuje m. obliquus bulbi sup.

N. ABDUCENS (n.VI) odtahující nerv

- jádra: **ncl. motorius n. abducentis** (SM)
- vystupuje z přední plochy mozkového kmene v **sulcus bulbopontinus** (mediálně)
- probíhá rostrolaterálně, na clivu proráží tvrdou plenu mozkovou a vstupuje do sinus cavernosus
- cestou fissura orbitalis sup. vniká do očnice
- inervuje m. rectus bulbi lat.

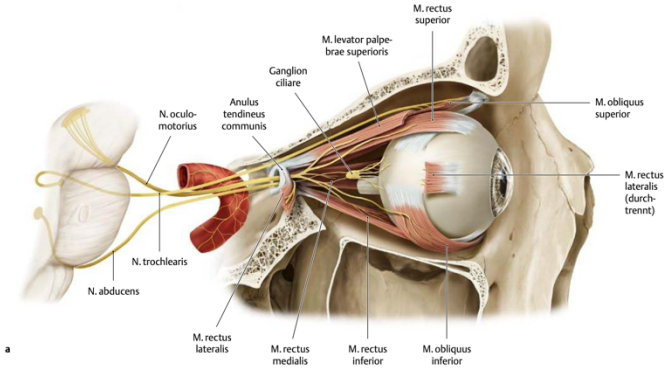

330. N. TRIGEMINUS

OBECNÝ POPIS, N. OPHTALMICUS

- nejsilnější hlavový nerv
- somatosenzorická část:
- inervuje obličej, část čelního, parietálního a temporálního laloku po interaurikulární čáru (spojnice mezi oběma ušními boltci přes temeno hlavy), inervuje sliznici dutiny ústní (vč. zubů), cavitas nasi, sinus paranasales, očnici, struktury oka
- branchiomotorická část (portio minor) - n. trigeminus vznikl z prvního žaberního oblouku:
- inervuje žvýkací svaly, m. tensor tympani, m. tensor veli palatini, podílí se na inervaci m. mylohyoideus a venter anterior m. digastrici, vede i parasympatická vlákna, jedná se ale o vlákna z jiných hlavových nervů (n. III, VII, IX), která se k němu přikládají

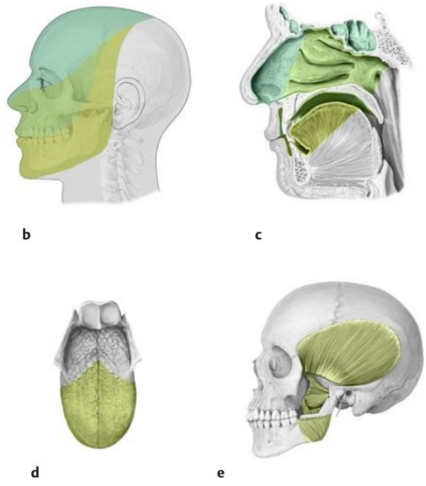

JÁDRA A ODSTUP N. TRIGEMINUS

- branchiomotorická zóna (portio minor) - **ncl. motorius/originis n. V. (ncl. masticatorius)** - inervuje žvýkací svaly
- somatosenzorická zóna:
- **ncl. tractus spinalis n. V.** - protopatické čití
- **ncl. sensorius principalis n. V.** - epikritické čití
- **ncl. mesencephalicus n. V.** - propriocepce, slouží i hlavovým nervům VII, IX, X
- vystupuje na rozhraní pontu a mozečku při odstupu pedunculi cerebellares medii - trigeminofaciální čára (spojnice mezi výstupem n. trigeminus a výstupem n. facialis v sulcus bulbopontinus) je umělá hranice mezi pontem a mozečkem
- při odstupu lze rozlišit slabší motorický kořen a silnější senzitivní kořen
- obě části se spojují a jdou do cavum trigeminale (štěrbina v dura mater), kde leží **ganglion trigeminale** - leží zde tělo prvního neuronu (pseudounipolárního) z ncl. sensorius principalis n.V. a ncl. tractus spinalis n.V.
- ncl. mesencephalicus n.V. je samostatné jádro, obsahuje těla pseudounipolárních neuronů, je napojeno na ncl. originis n. V., přidává se pouze ke 3. větvi trigeminu
- z ganglia vystupují 3 větve:
- **n. ophtalmicus (V1)** - přes fissura orbitalis superior do orbity
- **n. maxillaris (V2)** - přes foramen rotundum do fossa pterygopalatina
- **n. mandibularis (V3)** - nejsilnější větev, skrze foramen ovale do fossa infratemporalis
- jednotlivé větve spolu s okohybnými nervy prochází přes **sinus cavernosus** - žilní splav podél sella turcica (+ a. carotis int.)

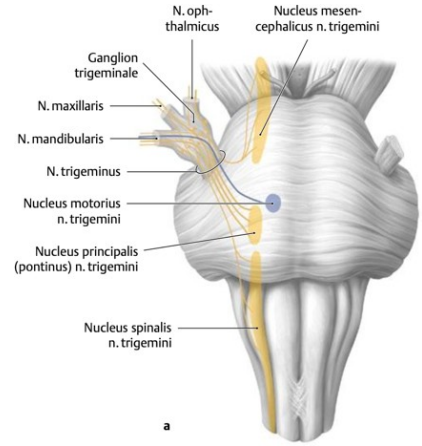

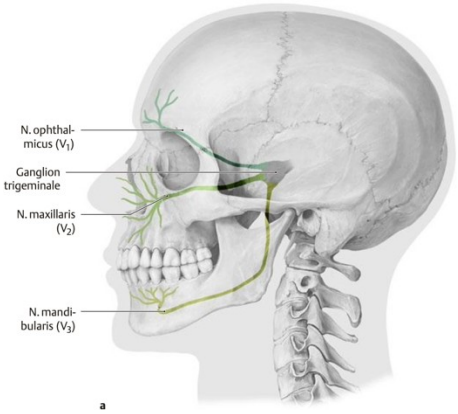

N. OPHTALMICUS

- čistě senzorický nerv, inervuje oblast očnice, čela a část sliznice dutiny nosní
- jde přes fissura orbitalis superior, ještě před vstupem do očnice se větví na své konečné větve →n. frontalis, n. lacrimalis, n. nasociliaris

- uspořádání útvarů procházejících přes fissura orbitalis sup.:
- horní část: v. ophthalmica, n. frontalis, n, lacrimalis, n. trochlearis
- střední část: n. nasociliaris, n. opticus
- spodní část: n. oculomotorius, n. abducens
- **anulus tendineus communis (Zinni)** - vazivový prstenec, společný začátek většiny okohybných svalů, obkružuje canalis opticus a částečně i fissura orbitalis sup. prochází tudy n. opticus, a. ophthalmica, obě větve n. oculomotorius, n. abducens a n. nasociliaris

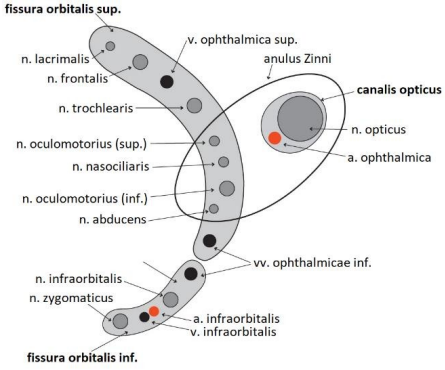

- **ramus tentorii** pro tentorium cerebelli

- **n. lacrimalis**
  - tenká větev, běží kolem laterální stěny očnice k zevnímu očnímu koutku
  - senzoricky inervuje kůži laterálního koutku očního, laterální část horního víčka a jeho spojivku
  - vstupuje do něj **r. communicans cum nervo zygomatico** - větev z n. zygomaticus, která přivádí parasympatická sekreční vlákna z ganglion pterygopalatinum pro slznou žlázu (gl. lacrimalis)
- **n. frontalis**
  - nejsilnější větev, probíhá pod stropem očnice k hornímu okraji vchodu do očnice, kde se dělí na:
  - **n. supraorbitalis** - inervuje kůži horního víčka a čela (po interaurikulární čáru)
  - r. medialis - jde skrze foramen frontale (nebo incisuru)
  - r. lateralis - jde skrze foramen supraorbitale (nebo incisuru)
  - **n. supratrochlearis** - jde k mediálnímu koutku očnímu, klade se nad trochlea m. obliqui sup., vystupuje z očnice a senzoricky inervuje kůži glabely, nosního kořene, mediální část horního víčka a spojivku horního víčka
- **n. nasociliaris**
  - nejhlouběji uložená větev, nejdřív leží na laterální straně n. opticus, potom ho shora překříží a podél mediální stěny očnice pokračuje k vnitřnímu koutku oka
  - **ramus communicans cum ganglio ciliari** - drobné větve, které obsahují senzorická vlákna pro ganglion ciliare, prochází uzlinou a jako součást **nn. ciliares breves** pokračují do oční koule
  - **nn. ciliares longi** - tenké nervy, které jdou k zadnímu okraji pólu koule, senzoricky inervují rohovku, duhovku a corpus ciliare (řasnaté těleso)
  - **n. ethmoidalis post.** - opouští očnici skrz foramen ethmoidale posterius, inervuje sliznici v sinus sphenoidalis a v cellulae ethmoidales posteriores
  - **n. ethmoidalis ant**. - jde skrz canalis orbitocranialis (foramen ethmoidale anterius) do přední jámy lebeční, dostává se nad lamina cribrosa ossis ethmoidalis a prostupuje skrz ni do dutiny nosní, poté jde po zadní straně nosních kůstek, při jejich spodním okraji jde na hřbet nosu a vydává r. nasalis ext.
  - **n. infratrochlearis** je konečnou větví, probíhá pod trochlea m. obliqui sup., jde po mediální straně očnice k mediálnímu očnímu koutku, senzoricky inervuje mediální části víček, přilehlou spojivku a slzný váček

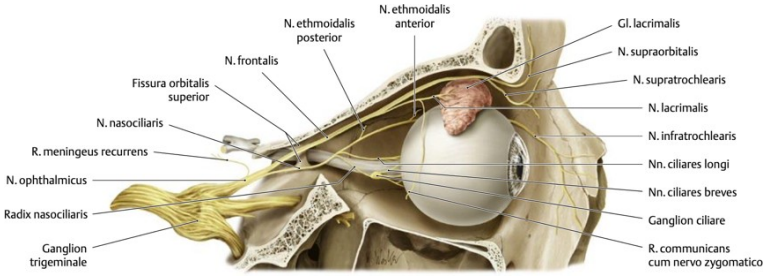

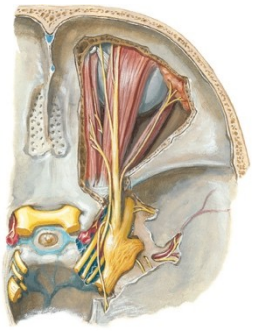

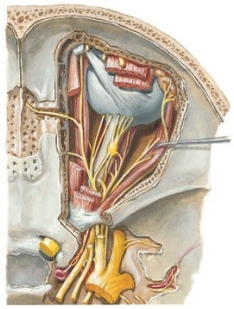

GANGLION CILIARE

- drobná čistě parasympatická uzlina, leží za oční koulí (retrobulbární prostor) laterálně od n. opticus (mezi n. opticus a m. rectus lateralis)
- **aferentní nervová vlákna**
- parasympatická vlákna **radix oculomotoria** - přivádí parasympatická pregangliová vlákna z ramus inf. n. oculomotorii, vlákna se zde přepojují na multipolární neurony a jejich neurity (vlákna postgangliová) se stávají součástí smíšených **nn. ciliares breves**
- sympatická vlákna **radix sympathica** - přivádí postgangliová sympatická vlákna (přepojují se v ganglion cervicale superius) z pleteně kolem a. ophthlamica (pokračování plexus caroticus internus), sympatická vlákna gangliem jen procházejí a přidávají se k **nn. ciliares breves**
- senzorická vlákna **radix sensitiva** - vystupuje z n. nasociliaris, vlákna uzlinou pouze prostupují a stávají se součástí nn. ciliares breves
- sympatická ani senzorická vlákna se v ganglion ciliare <u>ne</u>přepojují na další neuron (nedochází k interpolaci), jen gangliem prochází a větví se do nn. ciliares breves
- **eferentní nervová vlákna** - nn. ciliares breves
- tenké smíšené nervy, které vystupují z ganglion ciliare a jdou do oční koule
- parasympatická vlákna inervují m. ciliaris a m.sphincter pupillae
- parasympatikus nefunkční → rozšířené zornice (mydriáza)
- sympatická vlákna inervují m. dilatator pupillae
- senzorická vlákna se spolu s nn. ciliares longi podílení na senzorické inervaci stěny oční koule

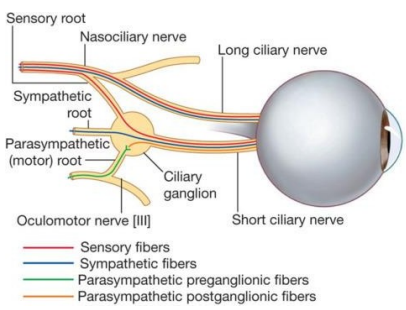

331. N. TRIGEMINUS

N. MAXILLARIS

- čistě senzorický nerv, inervuje špičku nosu, tvářovou krajinu, zasahuje až do temporální krajiny, inervuje dutinu ústní a horní zubní oblouk
- po výstupu z ganglion trigeminale běží v sinus cavernosus, přes foramen rotundum opouští lebeční dutinu a dostává se do fossa pterygopalatina, zde se dělí na tři silné větve → n. zygomaticus, n. infraorbitalis, nn. pterygopalatini (rr. ganglionares)

- **r. meningeus** - odděluje se ještě v sinus cavernosus, vyživuje dura mater encephali
- **n. zygomaticus**
  - jde přes fissura orbitalis inf. do očnice, klade se na její laterální stěnu a vstupuje do foramen zygomaticoorbitale lícní kosti
  - uvnitř canalis zygomaticoorbitalis se dělí na
  - **n. zygomaticofacialis** - jde stejnojmenným kanálkem na tvář, senzoricky ji inervuje
  - **n. zygomaticotemporalis** - jde stejnojmenným kanálkem do fossa temporalis, prochází přes m. temporalis a jeho fascii do kůže spánkové krajiny, kterou senzoricky inervuje
  - k n. zygomaticus se prostřednictvím nn. pterygopalatini (rr. ganglionares) přidávají parasympatická sekreční vlákna z ganglion pterygopalatinum, poté se oddělují jako **r. communicans cum nervo lacrimali**, přidávají se k n. lacrimalis a spolu se dostávají ke gl. lacrimalis
- **n. infraorbitalis**
  - nejsilnější větev, jde do očnice přes fissura orbitalis inf., klade se na její dolní stěnu do sulcus infraorbitalis, poté vstupuje do canalis infraorbitalis a vystupuje na přední straně maxilly ve foramen infraorbitale

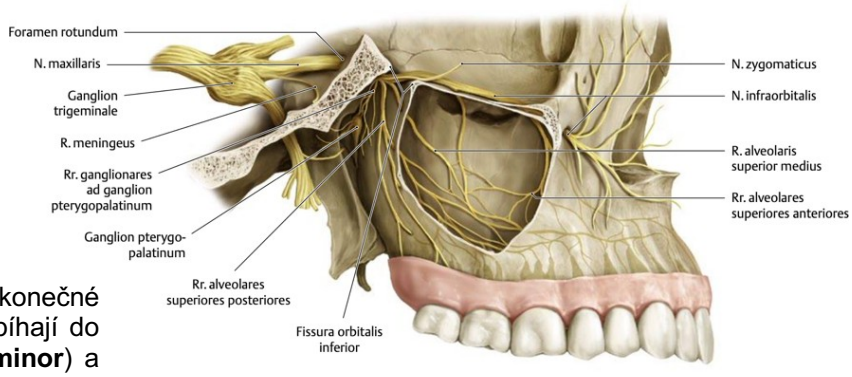

  - zde se poté rozpadá na konečné větve, které se vějířovitě rozbíhají do kůže tváře (**pes anserinus minor**) a inervují dolní víčko, nos a horní ret
  - **rr. alveolares superiores posteriores** - odstupují u tuber maxillae (foramina alveolaria maxillae), inervují zadní zuby
  - **rr. alveolares superiores medii**
  - **rr. alveolares superiores anteriores**
  - všechny horní alveolární nervy anastomosují a tvoří **plexus dentalis superior**, z této pleteně odstupují rr. dentales superiores k zubům horní čelisti, rr. gingivales superiores pro dáseň horní čelisti
  - **pes anserinus minor** vzniká po výstupu z foramen infraorbitale, část jde k dolnímu víčku (rr, palpebrales inf.), druhá k zevnímu nosu (rr. nasales externi et interni) a hornímu rtu (rr. labiales superiores)
- **nn. pterygopalatini (rr. ganglionares)**
  - 2-3 krátké větve, jdou do ganglion pterygopalatinum a prostupují přes něj do jeho větví, přivádějí do nich senzorická vlákna
  - zpátky do n. maxillaris se z ganglia vrací smíšená vlákna (senzorická, sympatická a postgangiová parasympatická vlákna)
  - z ganglion pterygopalatinum vedou do n. zygomaticus sekreční vlákna pro slznou žlázu

332. GANGLION PTERYGOPALATINUM

- čistě parasympatická uzlina, leží v horní části fossa pterygopalatina, pod kmenem n. maxillaris

- **aferentní nervová vlákna**

- parasympatická pregangliová vlákna z n. facialis privádí do ganglia **n. petrosus major** (přichází do fossa pterygopalatina přes canalis pterygoideus), tato vlákna v gangliu končí synapsemi na multipolárních neuronech, jejich neurity se stávají součástí eferentních nervů
- sympatická postgangliová vlákna přichází přes canalis pterygoideus jako **n. petrosus profundus** (přepojená v plexus caroticus int. → synchondrosis sphenopetrosa → fossa infratemporalis → canalis pterygoideus → fossa pterygopalatina), uzlinou jen prostupují a přidávají se k efer. nervům
- n. petrosus major a n. petrosus prof. jdou přes canalis pterygoideus, dohromady vytváří **n. canalis pterygoidei**

– senzorická vlákna přivádí **nn. pterygopalatini** (rr. ganglionares) z n. maxillaris, uzlinou pouze prostupují a stávají se součástí eferentních nervů
– opět se přepojují pouze preganglionová parasympatická vlákna, sympatická a senzorická vlákna uzlinou pouze prochází bez interpolace
▪ **eferentní vlákna** – jsou smíšená
– **rr. orbitales** - jdou přes fissura orbitalis inf. do očnice, sympatikus inervuje hladké svaly očnice (mm. orbitales, mm. tarsales), část vláken jde s n. ethmoidalis post. a inervuje sliznici sinus sphenoidalis et ethmoidalis

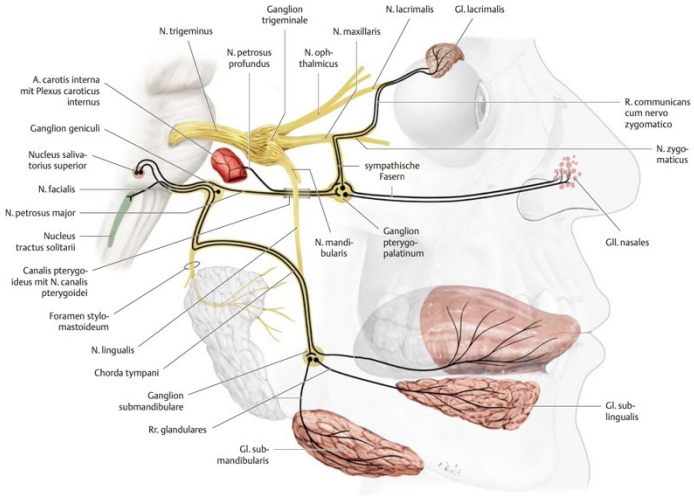

– **rr. nasales poteriores superiores** - jdou přes foramen sphenopalatinum do dutiny nosní
  – rr. laterales inervují sliznici concha nasalis sup., nosohltanu a přilehlé části sluch. trubice
  – rr. mediales inervují sliznici zadní části nosní přepážky
  – n. nasopalatinus jde přes canalis incisivus k přední části sliznice tvrdého patra
  – senzoricky inervují sliznici dut. nosní, parasymp. vlákna zajišťují sekreční aktivitu gll. nasales
– **n. palatinus major** - jde do canalis palatinus major, po výstupu z foramen palatinum majus se větví ve sliznici tvrdého i měkkého patra, podílí se i na inervaci horní dásně
  – v přední části tvrdého patra navazuje na n. nasopalatinus
  – v oblasti měkkého patra navazuje na nn. palatini minores
  – vede i chuťová vlákna (chuť z pohárků roztroušených na patře)
  – parasympatická vlákna inervují slinné žlázky ve sliznici patra
  – rr. nasales posteriores inferiores - oddělují se v horní části canalis palatinus major, vnikají do dutiny nosní, inervují sliznici středního a dolního průchodu nosního a sliznici sinus maxillaris, parasympatická vlákna inervují nosní žlázky

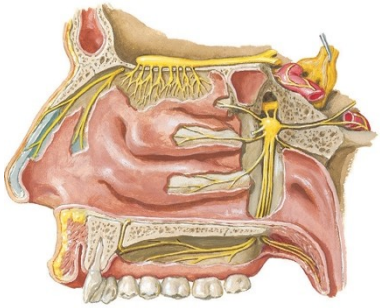

– **nn. palatini minores** - drobné nervy, jdou přes canales palatini minores ke sliznici měkkého patra, obsahují i vlákna chuťová a parasympatická
– sekreční vlákna pro gl. lacrimalis - jdou cestou nn. pterygopalatini (rr. ganglionares) do kmene n. maxillaris, přidávají se k n. zygomaticus a jako r. communicans cum nervo lacrimali jdou do n. lacrimalis a gl. lacrimalis

333. GANGLION SUBMANDIBULARE

– čistě parasympatická uzlina, leží v trigonum submandibulare, u horního okraje gl. submandibularis (mezi svalovinou jazyka a zadním okrajem m. mylohyoideus)
▪ **aferentní nervová vlákna**
– parasympatická vlákna přicházejí z n. lindualis rr. ganglionares (cestou n. facialis – chorda tympani – n. lingualis)
– sympatická vlákna přicházejí cestou r. sympathicus z pleteně kolem a. facialis (pokračování plexus caroticus externus, vlákna se přepojují v ganglion cervicale superius)
– senzorická vlákna přicházejí cestou n. lingualis, jsou to vlákna z jader trigeminu
▪ **eferentní nervová vlákna** – jsou smíšená
– rr. glandulares ke gl. submandibularis, gl. sublingualis, drobným žlázkám jazyka a dutiny ústní
– část eferentních vláken se vrací do n. lingualis a jeho prostřednictvím se dostávají ke slinným žlázám na jazyku
– přepojují se tu jen preganglionová parasympatická vlákna, sympatická a senzorická vlákna uzlinou pouze prochází bez interpolace

334. N. TRIGEMINUS

N. MANDIBULARIS

– narozdíl od prvních n. ophthalmicus a n. maxillaris (čistě senzorické nervy) je smíšený (obsahuje i motorická vlákna – radix motoria)
– vystupuje z lebeční dutiny přes foramen ovale, dostává se do fossa infratemporalis, kde se větví na větve, které mohou být svalové, senzitivní i smíšené

SVALOVÉ VĚTVE

- většinou krátké větve, inervují žvýkací svaly
- **n. massetericus** - pro m. masseter, dostává se k němu přes incisura mandibulae
- **nn. temporales prof**. - pro m. temporalis
- **n. pterygoideus med. et lat.** - pro mm. pterygoidei
- **n. tensoris tympani** - pro m. tensor tympani
- **n. tensoris veli palatini** - pro m. tensor veli palatini

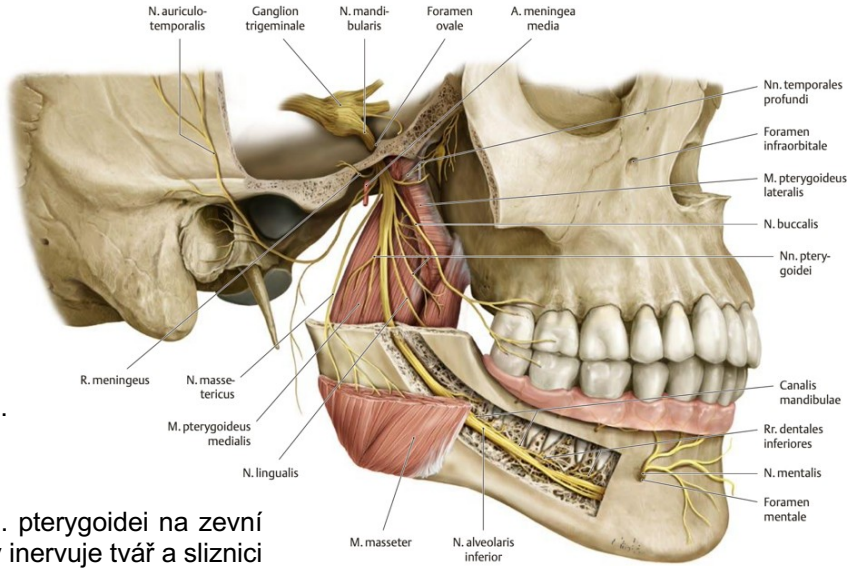

SENZORICKÉ VĚTVE

- **n. buccalis** - probíhá mezi mm. pterygoidei na zevní stranu m. buccinator, senzoricky inervuje tvář a sliznici předsíně ústní
- **n. auriculotemporalis**
  - jako jediný běží dorzálně, odstupuje dvěma kořeny, které tvoří smyčku kolem a. meningea media, probíhá po med. straně m. pterygoideus lat. za čelistní kloub, potom jde do spánkové krajiny
  - **r. communicans cum ganglio otico** - přivádí z ganglion oticum parasympatická sekreční vlákna určená pro gl. parotis
  - **r. communicans cum nervo faciali** - krátká větev, v parenchymu příušní žlázy se spojuje s n. VII. a odvádí z něj senzorické informace o stavu mimických svalů
  - **r. meatus acustici externi** - inervuje kůži zevního zvukovodu, vydává rr. membranae tympani pro bubínek (jeho zevní plochu)
  - **nn. auriculares ant.** - senzorická inervace kůže boltce (laterální strany)
  - **rr. temporales spf.** - konečné větve, inervují kůži v regio temporalis
- **r. meningeus**
  - vrací se přes foramen ovale nebo foramen spinosum do dutiny lební (spolu s a. meningea media), je určen k inervaci mozkových plen
  - může si taky jen tak odstupovat z n. auriculotemporalis

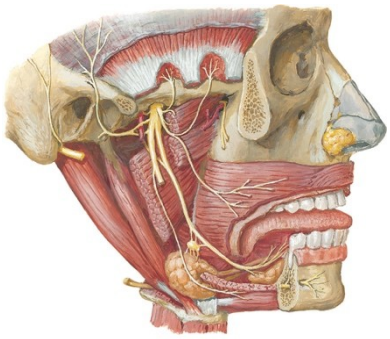

- **n. alveolaris inf.**
  - vstupuje do foramen mandibulae, prochází canalis mandibulae a vystupuje ve foramen mentale na bradě
  - **n. mylohyoideus** - odděluje se těsně před vstupem nervu do canalis mandibulae, jde po vnitřní ploše ramus mandibulae (podmiňuje zde sulcus mylohyoideus), inervuje m. mylohyoideus a venter anterior m. digastrici
  - **rr. alveolares inf**. - větvičky k dolním zubům, oddělují se od nervu během jeho průchodu v canalis mandibulae, tvoří pleteň **plexus alveolaris inf**., ze které vystupuj rr. dentales inf. pro zuby dolní čelisti a rr. gingivales inf. pro přilehlou dáseň
  - **n. mentalis** - konečná část, vystupuje z foramen mentale, senzorický nerv brady a dolního rtu, větví se na rr. mentales pro kůži brady a rr. labiales inferiores pro sliznici a kůži dolního rtu
- **n. lingualis**
  - prostupuje mezi oběma mm. pterygoidei, poté jde mezi m. pterygoideus med. a ramus mandibulae (spatium pterygomandibulare), kde se s ním spojuje **chorda tympani** (větev n. facialis)
  - pak zahýbá dolů a dopředu do podjazykové krajiny (jde nad gl. submandibularis a nad m. mylohyoideus, mezi m. hyoglossus a gl. sublingualis se kříží s ductus submandibularis – zespodu ho podbíhá) a pokračuje do předních dvou třetin jazyka

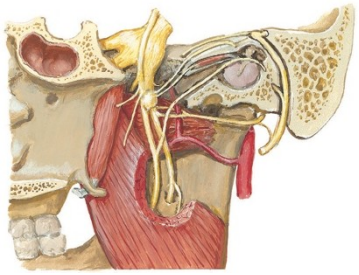

  - **rr. isthmi faucium** - senzoricky inervují sliznici hltanové úžiny v okolí tonsilla palatina, oddělují se od nervu hned po jeho odstupu z n. mandibularis
  - **r. communicans cum nervo hypoglosso** - drobné větvičky, které anastomosují s n. hypoglossus

- **rr. ganglionares** - jdou do parasympatického ganglion submandibulare, přivádějí do něj parasympatická vlákna (z chorda tympani) a senzitivní vlákna, odsud se vrací smíšená vlákna (hlavně parasymp. sekretorická vlákna) zpět do n. lingualis k inervaci gl. sumbandibularis et sublingualis
- **n. sublingualis** - inervuje sliznici spodiny dutiny ústní
- **rr. linguales** - konečné větve, senzoricky inervují přední 2/3 jazyka, obsahují také vlákna chuťová, která se od n. lingualis oddělují jako chorda tympani
- **chorda tympani** - vystupuje z n. VII a přidává se k n. lingualis, obsahuje parasympatická (sekreční) vlákna do gl. submandibulare a senzorická vlákna, která odvádí chuť z předních 2/3 jazyka (cestou n. lingualis)

POZN. PARASYMPATICKÁ VLÁKNA JINÝCH HLAVOVÝCH NERVŮ

- n. trigeminus ve svém průběhu přijímá parasympatická vlákna z n. III, VII, IX, která se prostřednictvím něj dostávají k cílovým orgánům (hlavně žlázám)
- **n. oculomotorius** (n. III.) má parasympatické jádro pod colliculi superiores, parasympatikus běží tímto nervem do očnice do ganglion ciliare, odtud vystupují eferentní vlákna, která obsahují parasymp. vlákna, symp. vlákna z pleteně kolem a. ophthalmica a senzorická vlákna z n. nasociliaris → jde do oční koule, v oční kouli parasympatikus inervuje m. sphincter pupillae a m. ciliaris, senzorická vlákna (z n. nasociliaris) senzoricky inervují struktury oka
- **n. facialis** (v. VII) - jádro v pontu, parasympatická vlákna jdou cestou buď n. petrosus major - vstupuje do ganglion pterygopalatinum, odtud se dostává do n. maxillaris (skrze nn. pterygopalatini), odtud přes n. zygomaticus do slzné žlázy, nebo cestou chorda tympani - přidává se k n. lingualis, jde do ganglion submandibulare, odtud se parasympatikus vrací ke gl. sumbandibularis, sublingualis a drobným žlázám v dutině ústní
- **n. glossopharyngeus** (n. IX) - jeho parasympatická vlákna jdou přes n. tympanicus do středoušní dutiny, zde se účastní na pleteni pleteně vystupuje n. petrosus minor, který jde do ganglion oticum, odtud jdou vlákna do n. auriculotemporalis, který je přivádí ke gl. parotis

335. GANGLION OTICUM

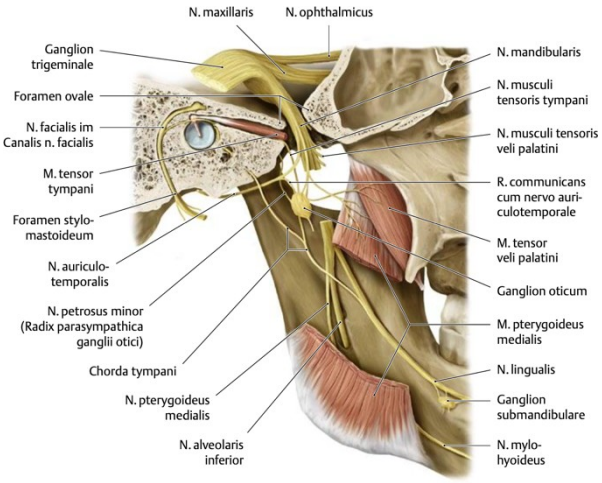

- čistě parasympatická uzlina, nachází se pod foramen ovale v infratemporální jámě

▪ **aferentní nervová vlákna**

- parasympatická vlákna přichází z n. glossopharyngeus prostřednictvím n. petrosus minor
  - **n. tympanicus** (větev n. glossopharyngeus) jde přes canaliculus tympanicus do středoušní dutiny, zde tvoří pleteň plexus tympanicus, ze které vystupuje n. petrosus minor
  - **n. petrosus minor** jde po přední ploše pyramidy ke hrotu, přes synchondrosis sphenopetrosa se dostává do infratemporální jámy k ganglion oticum, zde se parasympatikus přepojuje
- sympatická vlákna jako **n. petrosus profundus minor** - vlákna z pleteně kolem a. meningea media (součást plexus caroticus ext.)
- senzorická vlákna přicházejí buď přímo z kmene n. mandibularis nebo z n. auriculotemporalis, po prostupu gangliem pokračují jako r. meningeus do foramen spinosum (spolu s a. meningea media) a inervují tvrdou plenu v prostřední jámě lební
- do uzliny někdy vnikají motorické větve z n. mandibularis (n. m. tensoris tympani a n. m. tensoris veli palatini), tyto větve gangliem také pouze procházejí
- znovu se přepojují jen parasympatická vlákna, senzitivní, sympatická, případně motorická vlákna uzlinou pouze prochází bez interpolace

▪ **eferentní nervová vlákna**

- **r. communicans cum n. auriculotemporali** - parasympatická sekreční vlákna se vrací do n. auriculotemporalis, společně s ním jde před ušní boltec a do temporální krajiny, potom se vlákna z nervu odpojují jako rr. parotidei a sekrečně inervují gl. parotis
- **r. meningeus** pokud neodstupuje samostatně přímo z n.mandibularis nebo z n. auriculotemporalis, jde do foramen spinosum
- pokud do uzliny vstupují motorické větve z n. mandibularis, vystupují n. m. tensoris tympani a n. m. tensoris veli palatini zdánlivě z ganglion oticum

336. N. FACIALIS

JÁDRA A VÝSTUP

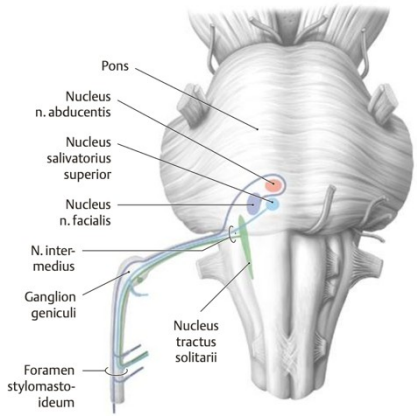

- **ncl. motorius n. VII.** - branchiomotorické jádro, jsou z něj inervovány mimické svaly
- **ncl. parasympaticus n. VII**. (salivatorius sup.)visceromotorické jádro, jsou z něj inervovány slinné žlázy kromě gl. parotis, žlázy dutiny nosní a slzná žláza
- **ncl. tractus solitarii** - viscerosenzorická vlákna
- **ncl. gustatorius** - viscerosenzorické jádro, chuťová vlákna (z předních 2/3 jazyka a z patra)
- somatosenzorická jádra:
- **ncl. tractus spinalis n. trigemini**
- **ncl. sensorius principalis n. trigemini**
- **ncl. mesencephalicus n. trigemini**
- vystupuje z kmene mozkového v **angulus pontocerebellaris**
- vstupuje do **porus acusticus internus** (spolu s n. vestibulocochlearis) a probíhá canalis n. facialis

CANALIS NERVI FACIALIS

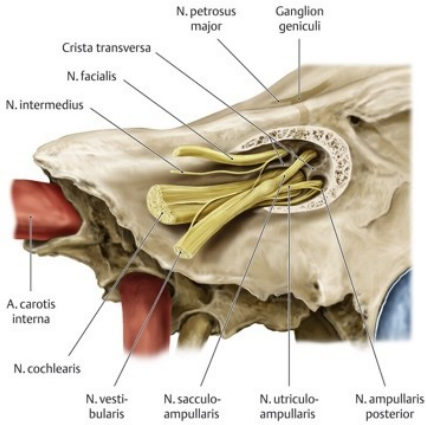

- **fundus meatus acustici interni** (spodina) je rozdělena pomocí crista transversa na horní a dolní etáž, pomyslnou vertikální přepážkou tak vznikají 4 kvadranty
- n. facialis vniká do canalis n. facialis horním předním kvadrantem (area n. facialis) - **introitus canalis nervi facialis**
- dolní přední kvadrant – pars cochlearis n. vestibulocochlearis
- zadní kvadranty (area vestibularis superior, inferior) – pars vestibularis n. vestibulocochlearis
- 1. úsek jde od porus acusticus int. k hiatus n. petrosi majoris kolmo na podélnou osu pyramidy, kde se stáčí dozadu a laterálně, ohyb - geniculum n. facialis, je zde ganglion geniculi (senzitivní)
- 2. úsek - rovnoběžně s podélnou osou pyramidy, leží za facies labyrinthica středoušní dutiny (je zde možný přestup infekce ze středoušní dutiny na nerv)
- 3. úsek - jde kolmo k **foramen stylomastoideum**, kterým vystupuje z lebky
- **ganglion geniculi** obsahuje pseudounipolární neurony

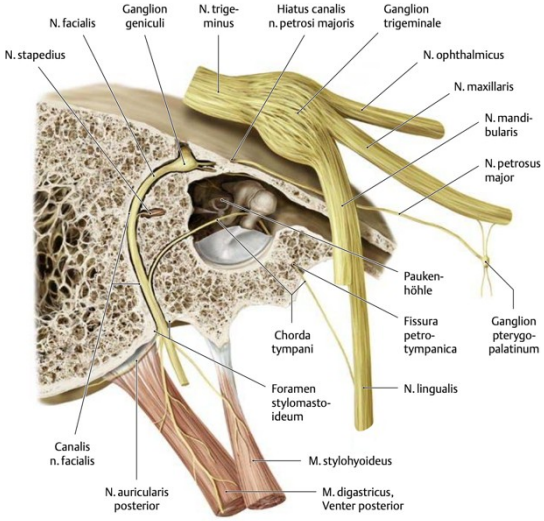

- kmen nervu vniká zezadu do fossa retromandibularis a je obklopen parenchymem gl. parotis
- uvnitř žlázy se n. facialis několikanásobně větví, větve se spojují a tvoří pleteň (**plexus parotideus**), která rozděluje gl.parotis na dva laloky – pars superficialis et pars profunda
- z plexus parotideus vystupují konečné větve n. facialis, které se vějířovitě rozbíhají ke kožním svalům obličeje a krku (**pes anserinus major**)
- vlákna způsobující sekreci nepřichází cestou n. facialis, ale přichází z n. auriculotemporalis, kam se dostaly přes ganglion oticum

a) větve odstupující v canalis nervi facialis

- **n. petrosus major** - odstupuje v místě ganglion geniculi (mezi 1. a 2. úsekem)
  - z hiatus n. petrosi majoris vystupuje na přední plochu pyramidy a klade se do sulcus n. petrosi majoris, běží k hrotu pyramidy, přes synchondrosis sphenopetrosa opouští dutinu lební
  - cestou canalis pterygoideus se zezadu dostává do fossa pterygopalatina a vstupuje do ganglion pterygopalatinum (přivádí do něj parasympatická vlákna z ncl. parasympaticus n. VII)
  - spolu s ním prochází přes canalis pterygoideus n. petrosus prof. (odstupuje z pleteně kolem a. carotis int.), společně vytváří n. canalis pterygoidei
- **n. stapedius** - odstupuje do dutiny eminentia pyramidalis, inervuje m. stapedius (sval ve středoušní dutině, nejmenší příčně pruhovaný sval těla)
- **r. communicans cum plexu tympanico** - vniká do středoušní dut., senzoricky zde inervuje plexus tympanicus

- **chorda tympani** - vystupuje ze 3. úseku cestou canaliculus chordae tympani do středoušní dutiny (cavum tympani), probíhá podél bubínku (mezi crus longum incudis a manubrium mallei), podmiňuje zde striae malleolares, vystupuje skrz fissura petrotympanica ven
- ve spatium pterygomandibulare (prostor mezi m. pterygoideus med. a ramus mandibulae) se spojuje s n. lignualis (vede do něj parasymp. vlákna), touto cestou se tato vlákna dostávají do ganglion submandibulare (v trigonum submandibulare), kde se parasympatikus (sekreční vlákna) přepojí, vrací se do n. lingualis a dostává se do gl. submandibularis, sublingualis a drobných žláz jazyka

b) větve odstupující pod foramen stylomastoideum

- **n. auricularis post.** - kožní nerv, jde do týlní krajiny k venter occipitalis m. occipitofrontalis
- **r. digastricus** - k venter post. m. digastrici
- **r. stylohyoideus** - pro m. stylohyoideus
- **r. communicans cum n. IX.**
- **r. communicans cum n. X.**

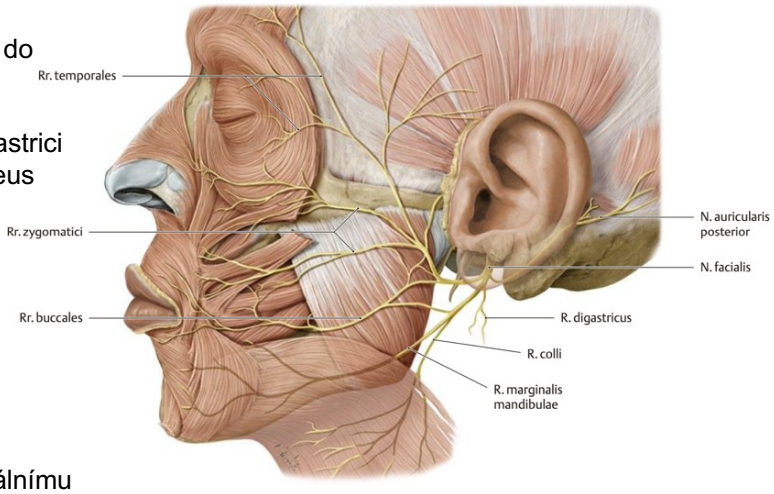

c) větve vystupující z plexus parotideus

- **rr. temporales** - vystupují z předního okraje gl. parotis do spánkové oblasti, inervují kožní svaly čela a spánkové krajiny
- **rr. zygomatici** - směřují k laterálnímu očnímu koutku, inervují m. orbicularis oculi, mm. zygomatici a svaly nosní
- rr. buccales - směřují dopředu, inervují svaly tváře (včetně m. buccinator) a horního rtu
- **r. marginalis mandibulae** - běží podél dolního okraje ramus mandibulae, inervuje svaly brady a dolního rtu
- **r. colli** - sestupuje za angulus mandibulae do krční krajiny, spojuje se s n. transversus colli, vzniká spojka **ansa cervicalis spf**., z ní je inervován m. platysma a senzoricky inervována kůže krku

- **branchiomotorická vlákna** - začínají v ncl. originis n. VII, jsou určena pro inervaci kožních svalů hlavy a krku, m. stapedius, m. stylohyoideus a venter post. m. digastrici (svalů, které vznikly z druhého žaberního oblouku), jsou obsažena především v plexus parotideus
- **parasympatická vlákna** - začínají v ncl. parasympaticus n. VII, jdou cestou n. petrosus major do ganglion pterygopalatinum a také cestou chorda tympani do ganglion submandibulare, po interpolaci v těchto parasympatických gangliích probíhají postganglionární vlákna do gl. lacrimalis, ke slinným žlázkám patra a žlázkám sliznice dutiny nosní (ganglion pterygopalatinum) a do gl. submandibularis, sublingualis a ke slinným žlázkám jazyka (ganglion submandibulare)
- **somatosenzorická vlákna** - jdou z kůže zevního zvukovodu a mediální plochy boltce cestou n. auricularis post. (pseudounipolární neurony jsou v ganglion geniculi), centrální raménka končí u terminálních jader n. trigeminus (n. facialis nemá somatosenzorické jádro)
- **chuťová vlákna** - vedou chuť z předních 2/3 jazyka a sliznice patra, pseudounipolární neurony jsou v ganglion geniculi, periferní raménka jdou cestou n. petrosus major (bez interpolace procházejí ganglion pterygopalatinum a cestou nn. palatini ke sliznci patra) jednak jdou cestou chorda tympani z n. lingualis od sliznice předních 2/3 jazyka, centrální raménka končí u ncl. gustatorius

337. N. GLOSSOPHARYNGEUS

JÁDRA A VÝSTUP

- inervuje zadní třetinu jazyka, hltan a měkké patro
- smíšený nerv (obsahuje vlákna branchiomotorická, parasympatická, viscerosenzitivní a chuťová)
- vlákna branchiomotorická - vystupují z **ncl. ambiguus,** tvoří **plexus pharyngeus**, společně s **n. vagus** inervuje svaly měkkého patra a hltanu
- vlákna parasympatická - začínají v **ncl. parasympaticus n. IX. (salivatorius inf.),** jdou cestou n. tympanicus → plexus tympanicus → n. petrosus minor → ganglion oticum → gl. parotis

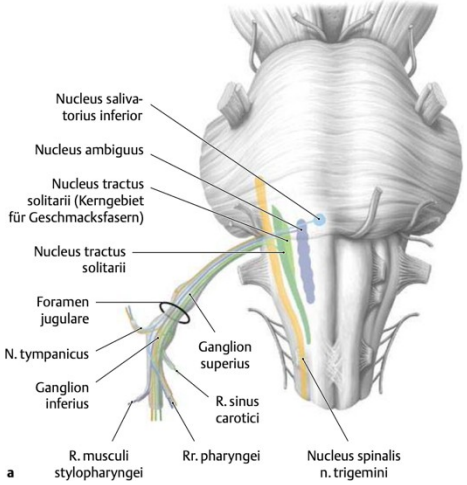

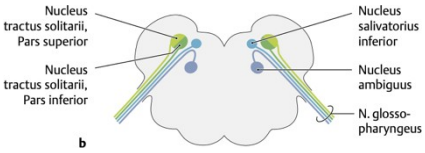

- vlákna viscerosenzitivní - patří pseudounipolárním neuronům, které jsou uloženy v **ganglion superius et inferius n. IX.**, periferní raménka směřují senzorickými větvemi ke sliznici zadní třetiny jazyka, hltanu a k sinus caroticus, centrální raménka končí na **ncl. tractus solitarii**
- chuťová vlákna - sbírají informace z chuťových pohárků zadní třetiny jazyka, pseudounipolární neurony jsou v ganglion superius et inferius n. IX., jejich centrální raménka končí u **ncl. gustatorius**
- vystupuje z kmene mozkového **v sulcus lateralis posterior** jako součást postranního smíšeného systému (spolu s n. vagus a n. accessorius), dutinu lebeční opouští skrz mediální část **foramen jugulare** (to platí pro celý postranní smíšený systém)
- nad a pod foramen jugulare zduřuje ve dvě ganglia – **ganglion superius et inferius**, jsou tvořeny těly pseudounipolárních dostředivých neuronů (senzorická ganglia)
- pod spodinou lebeční sestupuje nejdřív kaudálně, pak se dostává na laterální stranu m. stylopharyngeus a vstupuje s ním do stěny hltanu, konečný úsek sestupuje podél m. styloglossus ke kořenu jazyka

VĚTVENÍ

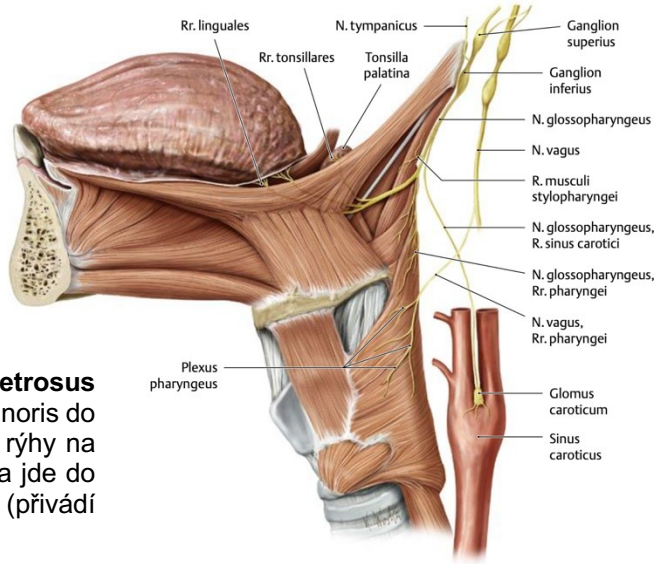

- **n. tympanicus**
  - odstupuje z ganglion inferius, vstupuje do canaliculus tympanicus a dostává se do dutiny bubínkové, kde se klade na promontorium a část se podílí na vzniku **plexus tympanicus**
  - přicházejí sem také sympatická vlákna z **plexus caroticus internus** (nn. caroticotympanici) a vlákna parasympatická z n. facialis (**r. communicans cum plexu tympanico**)
  - parasympatická vlákna pokračují jako **n. petrosus minor**, vystupuje přes canaliculus n. petrosi minoris do střední jámy lební, klade se do stejnojmenné rýhy na pyramidě a přes synchondrosis sphenopetrosa jde do fossa infratemporalis, končí v ganglion oticum (přivádí sem sekretorická vlákna pro gl. parotis)
- **rr. pharyngei**
  - tvoří **plexus pharyngeus** na stěně pharyngu
  - přicházejí sem také rr. pharyngei z n. vagus a nn. laryngopharyngei z krčního sympatiku
  - plexus pharyngeus senzoricky i motoricky inervuje sliznici a svaly hltanu a měkkého patra (kromě m. tensor veli palatini, který je inervován trigeminem)
- **rr. tonsillares** - senzoricky inervují gl. tonsillaris a patrové oblouky
- **rr. linguales** - jdou ke kořenu jazyka, senzoricky inervují sliznici a chuťové pohárky hrazených papil
- **r. sinus carotici** - sestupují k sinus caroticus a glomus caroticum (chemoreceptory, reaguje na obsah O_2, CO_2 v krvi)
- **r. musculi stylopharyngei** - inervuje stejnojmenný sval
- **r. communicans cum ramo auriculari n. X.**
- **r. communicans cum trunco sympatico**

338. N. VAGUS

JÁDRA A VÝSTUP

- vystupuje ze **sulcus lateralis post**. (kaudálněji od IX.), je součástí postranního smíšeného systému
- vystupuje do mediálního oddílu **foramen jugulare**, pod ním a nad ním zduřuje v **ganglion superius et inferius** s pseudounipolárními neurony
- mezi oběma ganglii přibírá **r. internus z n. accessorius** (motorické větve pro svaly hrtanu)
- na krku sestupuje po zadní straně v. jugularis int. a a. carotis int. a vstupuje do hrudníku přes apertura thoracis superior (vpravo leží před a. subclavia dx., vlevo před arcus aortae)
- nerv smíšený, obsahuje vlákna branchiomotorická, parasympatická, SS, VS a chuťová
- branchiomotorická vlákna začínají v **ncl. ambiguus**, jsou určena pro svaly dolní části hltanu a pro příčně pruhované svaly jícnu
- parasympatická vlákna vystupují z **ncl. parasympaticus n. X.**
- n. vagus je největším zdrojem parasympatiku, inervuje všechny orgány krku, hrudníku, retroperitoneální orgány, orgány v supramesocolické části peritoneální dutiny a v inframesocolické části pravou polovinu, až po flexura coli sin.), pohlavní orgány (ovaria, scrotum)

– viscerosenzorická vlákna patří pseudounipolárním neuronům v ganglion superius et inferius n.X., periferní raménka inervují orgány hrudní dutiny (srdce, dýchací s.) a břišní dutiny (trávicí trubice po flexura coli sinistra, její žlázy, ledviny a pohlavní žlázy), centrální raménka končí v **ncl. tractus solitarii**
– vlákna somatosenzorická patří pseudounipolárním neuronům v ganglion superius et inferius n.X, periferní vlákna přicházejí přes r. auricularis n.X. z kůže zevního zvukovodu a boltce, centrální raménka končí u jader trigeminu (n. X. nemá SS jádro)
– vlákna chuťová - sbírají informace od chuťových pohárků ve sliznici v oblasti valleculae epiglotticae, pseudounipolární neurony jsou v ganglion superius et inferius n.X., centrální raménka končí u **ncl. gustatorius**

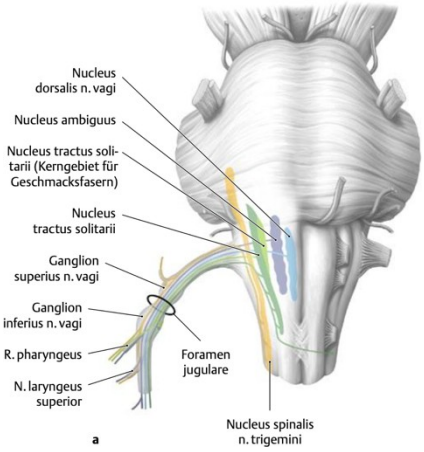

VĚTVENÍ

a) větve odstupující na hlavě

- **r. meningeus** - vystupuje z ganglion sup., senzorická větev pro tvrdou plenu mozkovou (v rozsahu zadní jámy lebeční)
- **r. auricularis** - vystupuje z ganglion sup., jde přes canaliculus mastoideus, senzoricky inervuje zevní zvukovod a část bubínku, spojuje se s větvemi z n. auricularis post. (n. facialis), podrážděním zevního zvukovodu (→ podráždění n. vagus) - můžeme vyvolat zvracení, epileptický záchvat, až srdeční zástavu

b) větve odstupující na krku

- **rr. pharyngei** - vystupují z ganglion inf., jdou do stěny hltanu, kde se podílí na tvorbě **plexus pharyngeus** (z ní jsou inervovány svaly měkkého patra a pharyngu, obsahuje i senzorická vlákna pro sliznici měkkého patra a hltanu)
- **n. laryngeus superior** - vystupuje z ganglion inf., sestupuje k laterální straně hrtanu (podle prof. Dubového tento nerv vůbec neexistuje)
  – ramus internus - přes membrana thyrohyoidea, podmiňuje řasu plica n. laryngei superioris, senzoricky inervuje sliznici hltanu, hrtanu a kořene jazyka
  – ramus externus - motoricky inervuje m. cricothyroideus
  – tvoří **Galénovu anastomosu** - spojka s n. laryngeus inf. (recurrens)
- **n. laryngeus recurrens** - odstupuje až v hrudníku, zatáčí se kolem a. subclavia a arcus aortae a vrací se přes apertura thoracis sup. na krk k hrtanu
  – rr. tracheales pro průdušnici
  – rr. oesophagei pro jícen
  – konečnou větví je **n. laryngeus inf**. - inervuje svaly hrtanu kromě m. cricothyroideus (r. externus n. laryngei superioris), na zadní straně hrtanu Galénova spojka, musí se na něj dávat pozor při operacích štítné žlázy
- **rr. cardiaci cervicales superiores et inferiores** - skrz apertura thoracis sup. se dostávají do hrudníku, spolu s nn. cardaci se sympatiku se podílí na tvorbě autonomních pletení **plexus cardiacus** a **plexus coronarius**

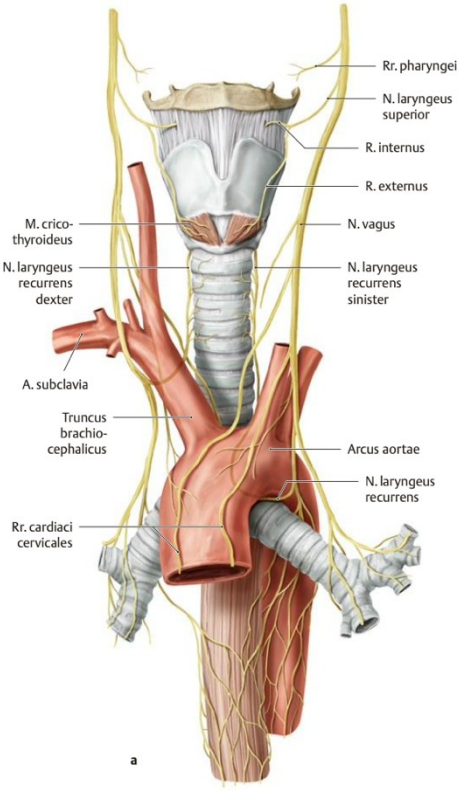

c) větve odstupující v dutině hrudní

– n. vagus jde do hrudníku přes apertura thoracis sup. (vpravo před a. subclavia dx., vlevo před arcus aortae)
- **rr. cardiaci thoracici** - kaudálně se spojují, tvoří plexus cardiacus před a za arcus aortae (spolu s nn. cardiaci)
- **rr. bronchiales** - vstupují do plic, tvoří zde plexus pulmonalis (spolu s větvemi hrudního sympatiku), působí na bronchy – zužují jejich průsvit (parasymp.)
- **plexus oseophageus** - pleteň, který je tvořena větvemi (rr. oesophagei) obou nn. vagi s větvemi ze sympatiku, pravý vagus jde za jícen a levý před něj, truncus vagalis anterior et posterior obsahují větve z obou nn. vagi

d) větve odstupující v dutině břišní

– společně s jícnem (skrz hiatus oesophageus) prostupuje bránicí, **trunci vagales** se kladou na přední a zadní žaludeční stěnu a rozpadají se na své konečné větve

- **rr. gastrici anteriores, posteriores** - vznikají rozpadem truncus vagalis anterior et posterior na stěně žaludku, přivádějí žaludku vlákna sekretorická a visceromotorická
- **rr. hepatici** - oddělují se z truncus vagalis anterior, jdou k játrům a žlučovým cestám
- **rr. coeliaci** - vstupují do plexus coeliacus (smíšená autonomní pleteň), podél větví truncus coeliacus a a. mesenterica sup. se vagus dostává k orgánům trávicí trubice až po flexura coli sin., sestupuje i k pohl. žlázám
- **rr. renales** - přivádí parasympatická vlákna k ledvinám a nadledvinám

339. N. ACCESSORIUS, N. HYPOGLOSSUS

N. ACCESSORIUS

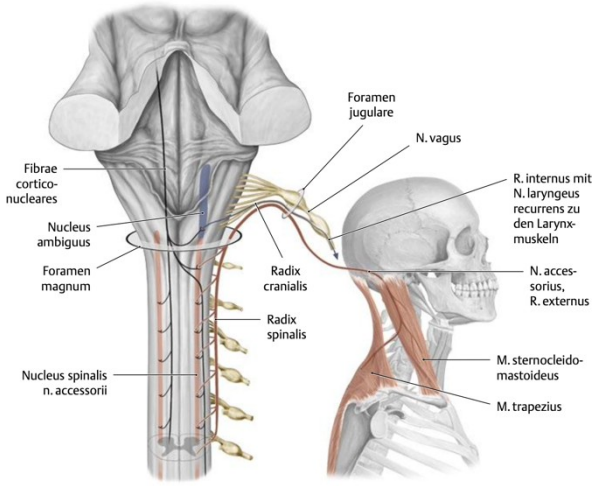

- přídatný nerv, protože část jeho vláken se přidává k n. vagus
- součást postranního smíšeného systému (n. IX, X, XI)
- branchiomotický nerv – vlákna **radix cranialis** vystupují z **ncl. ambiguus**, tato vlákna se jako **r. internus n. XI.** přidávají k n. vagus a prostřednictvím jeho nn. laryngei inervují svaly hrtanu
- somatomotorický – vlákna **radix spinalis** vystupují **z ncl. motorii C1-C6,** tato vlákna jako **r. externus** inervují m. sternocleidomastoieus a m. trapezius
- vzniká ze dvou kořenů:
- **radix cranialis** - odstupuje ze sulcus lateralis posterior prodloužené míchy
- **radix spinalis** - odstupuje ze sulcus lateralis posterior kraniálních 4-5 segmentů krční míchy, všechny radices spinales vystupují nahoru a přes foramen magnum se dostávají do zadní jámy lební
- ty se spojují v jednotný kmen **truncus n. accessorii**, který spolu s n. IX a X přes foramen jugulare opouští dutiny lební, bezprostředně pod lebkou se dělí na **ramus externus et internus**
- **r. internus** - obsahuje vlákna z ncl. ambiguus, spojuje se s n. vagus, tato vlákna se stávají součástí n. laryngeus sup. et inf. a přes ně inervují svaly hrtanu
- **r. externus** - je tvořen vlákny radices spinales, jde laterálně od v. jugularis int. do m. sternocleidomastoideus a do trigonum colli laterale k m. trapezius, tyto svaly inervuje

N. HYPOGLOSSUS

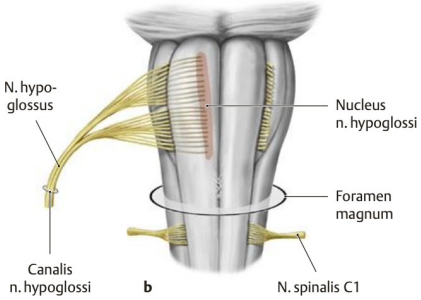

- somatomotorický nerv, vlákna vystupují z **ncl. originis n. XII**. a jsou určena pro svaly jazyka
- vystupuje ze **sulcus lateralis anterior** prodloužené míchy, z lebky vystupuje přes **canalis n. hypoglossi**
- pod bází lební se k němu přidávají vlákna z horních krčních segmentů, které se od něj pak oddělují jako **radix superior ansae cervicalis profundae**
- pod bazí lební leží před v. jugularis int. a n. vagus, potom přechází na jeho laterální stranu a kříží a. carotis ext. (zespodu jej podchycuje a. sternocleidomastoidea)
- **radix superior** - podílí se na vzniku ansa cervicalis prof. (spojuje se s větvemi C2-3 z plexus cervicalis – radix inferior), z ní odstupují větve k infrahyoidním svalům (kromě m. thyrohyoideus, který je inervován z n. hypoglossus), infrahyoidní svaly jsou tedy inervovány z plexus cervicalis, účast n. hypoglossus je jenom zprostředkovaná
- **r. thyrohyoideus** - krátký nerv pro m. thyrohyoideus, také se jedná o vlákna z plexus cervicalis, která se od n. hypoglossus znovu oddělí
- **rr. linguales** - inervují svaly jazyka (kromě m. palatoglossus), jedna větev inervuje také m. geniohyoideus (větve pro tento sval jsou primárně z plexus cervicalis)

340. AUTONOMNÍ NERVOVÝ SYSTÉM

- fylogeneticky nejstarší část nervového systému
- řídí činnost vnitřních orgánů (VM zóna), je důležitý pro udržování homeostázy
- efektory jsou hladké sval. buňky, buňky myokardu a žlázové buňky
- funkčně ho dělíme na: sympatikus, parasympatikus, enterický systém

– sympatická jádra mozkového kmene a míchy) a část periferní (pars sympathica et parasympathica)
– visceromotorická inervace hladkých svalů, myokardu a žláz se liší od inervace příčně pruhovaných svalů:
– u visceromotorické inervace orgánů je do eferentních drah zařazen minimálně jeden další neuron, který je uložen v autonomních gangliích
– do autonomních ganglií přichází z CNS silně myelinizovaná vlákna (neurity preganglionových neuronů), eferentní postgangliová vlána, která vystupují z ganglií k orgánům jsou nemyelinizovaná a jsou častější než aferentní vlákna daného ganglia (v gangliu se aferentní vlákno bohatě větví a končí synapsemi na četných postgangliových neuronech) → proto dokáže malý počet neuronů CNS řídit funkci vnitřních orgánů

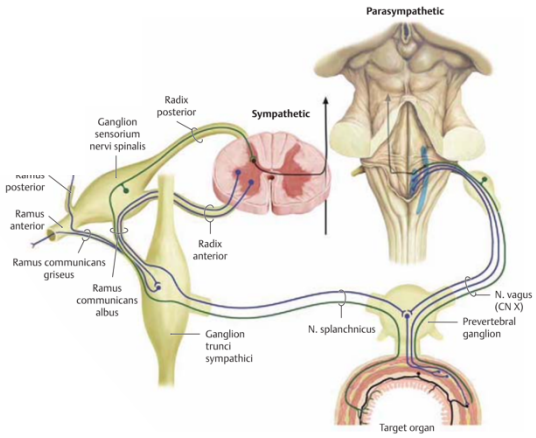

▪ **sympatikus** (pars sympathica)
– řídí katabolické reakce (spojené s výdejem energie)
– je aktivován v nebezpečí nebo při stresu, nabuzuje organismus a připravuje ho na zátěž (obrana nebo útok)
– funkce: rozšíření koronárních tepen, zrychlení srdeční činnosti (**nn. acelerantes**), zvýšení krevního tlaku, rozšíření bronchů, mydriáza, zvýšená sekrece potu, vyplavení glukosy do krve
– působí difuzně, dostává se do všech částí těla (narozdíl od parasympatiku)
– na synapsích mezi preganglionovými a postgangliovými neurony je uvolňován acetylcholin (stejně jako u parasympatiku), na konci postgangliových vláken (v synapsi s efektorem) je ale uvolňován noradrenalin, celý sympatický systém = noradrenergní systém

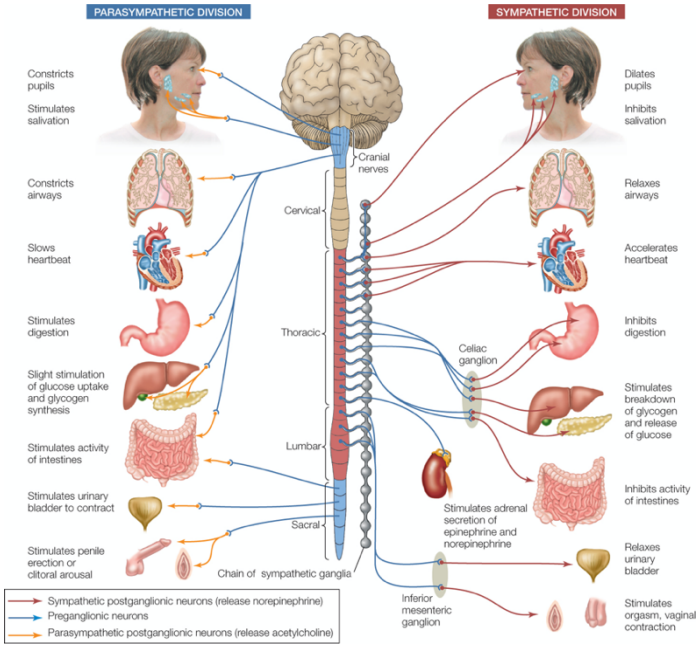

– výjimka – sympatická inervaci potních žláz a hladkých svalových buněk kůže je cholinergní

▪ **parasympatikus** (pars parasympathica)
– řídí anabolické reakce (spojené s ukládáním energie)
– udržuje organismus v klidu při odpočinku, vytváří energetické rezervy
– funkce: zpomalení srdeční činnosti (**nn. retardantes**), snížení krevního tlaku, zúžení bronchů, zvýšení činnosti trávicího systému (zvyšuje sekreci všech trávících šťáv), zvýšení peristaltiky, mióza
– ovlivňuje jen malé ohraničené oblasti těla, ne tělo jako celek (nepůsobí difuzně jako sympatikus)
– mediátorem je acetylcholin, parasympatický systém = cholinergní systém

341. PARS CERVICALIS PARTIS SYMPATHICAE

– podél krční páteře před processus transversi krčních obratlů
– skládá se ze tří ganglií (ganglion cervicale superius, medium et inferius) a rr. interganglionares

▪ **ganglion cervicale superius**
– protáhlá uzlina, leží na m. longus capitis, vystupuje z něj řada eferentních větví:
– rr. communicantes grisei do prvních 4 krčních míšních nervů (nn. spinales C1-C4)
– n. jugularis - směřuje k foramen jugulare a spojuje se s ganglion inf. n. IX a n. X.
– rr. vasculares (nejsilnější je n. caroticus internus) tvoří pleteň kolem a. carotis int. (plexus caroticus internus), která provází tepnu až do sinus cavernosus - plexus cavernosus a jeho větve:
  – nn. caroticotympanici jdou do dutiny bubínkové a stávají se součástí plexus tympanicus
  – n. petrosus prof. z dutiny lební vystupuje přes synchondrosis sphenopetrosa, spojuje se s n. petrusus major a spolu tvoří n. canalis pterygoidei a jdou do fossa pterygoidea do ganglion pterygopalatinum (n, petrosus prof. představuje jeho sympatický kořen)

  - radix sympathica ganglii ciliaris prostupuje gangliem bez přerušení, jeho vlákna se stávají součástí nn. ciliares breves a inervují m. dilator pupillae
  - rr. orbitales inervují hladké svaly očnice (m. orbitalis, mm. tarsales)
- rr. viscerales
  - rr. laryngopharyngei jdou k laryngu a k pharyngu, přivádí sympatická vlákna ke žlázám
  - n. cardiacus cervicalis superior sestupuje přes apertura thoracis sup. do hrudníku a podílejí se na vytvoření plexus cardiacus (nerv. pleteň kolem srdce)

- **ganglion cervicale medium**

- malá uzlina na m. longus colli, eferentní vlákna:
- r. communicantes grisei k 5. a 6. krčnímu míšnímu nervu (nn. spinales C5-C6)
- rr. vasculares jdou k a. carotis communis a tvoří plexus caroticus communis
- rr. viscerales
  - směřují ke gl. thyroidea a ke gll. parathyroideae
  - n. cardiacus cervicalis medius jde s n. cardiacus cervicalis sup. do plexus cardiacus

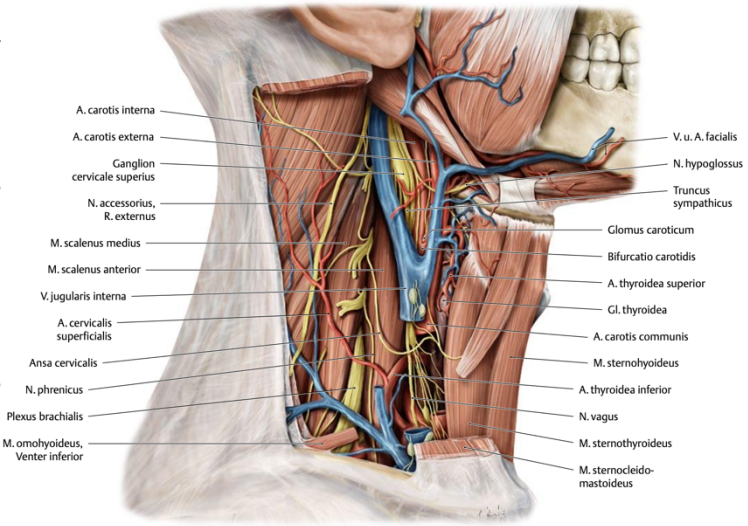

- **ganglion cervicale inferius**

- většinou splývá s prvním hrudním gangliem a tvoří **ganglion cervicothoracicum (stellatum)**
- r. communicantes grisei k 7. a 8. krčnímu míšnímu nervu (popř. i 1. hrudnímu)
- rr. vasculares jdou k a. subclavia a tvoří plexus subclavius (pleteň pokračuje podél a. axillaris a a. brachialis a jejich větví)
- rr. viscerales
  - směřují ke gl. thyroidea a gll. parathyroideae
  - n. cardiacus cervicalis inf. sestupuje do plexus cardiacus

342. PARS THORACICA PARTIS SYMPATHICAE

- jde po stranách hrudní páteře (laterálně od obratlových těl před hlavičkami žeber) – více se vzdaluje páteři
- je zde vloženo 10-12 uzlin **(ganglia thoracica)**, truncus sympathicus není v hrudním oddílu jednotný (ganglia jsou spojena pomocí 2-3 rr. interganglionares)
- rr. communicantes grisei jdou do všech nn. intercostales
- rr. vasculares tvoří plexus aorticus thoracicus (okolo tepen hrudníku – aorta i větve)
- rr. viscerales jdou k orgánům dutiny hrudní:
  - nn. cardiaci thoracici vstupují do plexus cardiacus (dělíme ho na pars superficialis, která je před arcus aortae a profunda za arcus aortae)
  - rr. pulmonales jdou podél bronchiálního stromu do plic, kde tvoří plexus pulmonalis
  - rr. oesophagei se stávají součástí plexus oesophageus
- **n. splanchnicus major** - vzniká z větví z 6.-9. hrudního ganglia, jde přes bránici bránici do plexus coeliacus
- **n. splanchnicus minor** - vzniká z větviček z 10. a 11. ganglia, jde do plexus coeliacus a plexus renalis
- **n. splanchnicus imus** (r. renalis) - nekonstantní nerv, vzniká z 12. hrudního ganglia, jde do plexus renalis

343. INERVACE SRDCE

- srdce obsahuje tři základní typy inervace, generace srdečního rytmu myogenního původu (srdeční automacie), systému autonomních vláken (sympatikus/parasympatikus), senzitivní inervace, vedoucí podněty ze srdce (dostředivě)
- **sympatikus** obsahuje vlákna nervi cardiaci z kmene sympatiku, patří mezi ně:
  - **n. cardiacus cervicalis superior, medius et inferior** (krční část kmene sympatiku)
  - **nn. cardiaci thoracici** (větve z horního úseku hrudního sympatiku)
- pregangliová vlákna přicházejí z buněk laterálních sloupců míchy ze šedé hmoty, a to přibližně z

prvních 5–6 míšních segmentů hrudních, svůj konec mají ve třech krčních a v kraniálních hrudních sympatických gangliích
- sympatikus obecně zrychluje srdeční akci, pobízí k intenzivnější práci a dilatuje věnčité tepny.

- **parasympatikus** obsahuje vlákna z n. vagus, nadřazená vlákna preganglionová pochází z buněk parasympatického jádra uloženého v prodloužené míše
- vagový kmen pak opouštějí jako **rami cardiaci cervicales superiores, inferiores et thoracici**
- jakmile se vlákna dostanou k srdci, končí u gangliových buněk a dále vysílají do srdce postganglionová vlákna
- parasympatikus obecně antagonisticky zpomaluje srdeční frekvenci a kontrahuje věnčité tepny.

- **plexus cardiacus superficialis** – ventrálně mezi aortou a plicnicí
- **plexus cardiacus profundus** – dorzálně mezi aortou a bifurkací průdušnice
- součástí plexus cardiacus (smíšená pleteň) jsou ganglia cardiaca, ze kterých vystupují postganglionová vlákna parasympatická
- **plexus coronarius dexter et sinister** obsahují nervová vlákna pro stěny koronárních cév a stěny srdeční

344. PARS ABDOMINALIS PARTIS SYMPATHICAE

- truncus sympathicus jde do dut. břišní skrz bránici, do pánve vstupuje přes promontorium a sestupuje po pánevní ploše kosti křížové (mediálně od foramina sacralia pelvina) ke kostrči, kde se oba trunci sympathici spojují (v místě spojení leží ganglion impar)
- do břišního oddílu je vloženo 4-5 uzlin (**ganglia lumbalia**), do pánevního oddílu také 4-5 (**ganglia sacralia**)
- rr. communicantes grisei se přidávají ke všem nervům v rozsahu L1-Co
- **nn. splanchnici lumbales** - vystupují z lumbálních ganglií, jdou do plexus aorticus abdominalis (smíšená autonomní pleteň kolem břišní aorty)
- **nn. planchnici sacrales** - odstupují ze sakrálních ganglií, jdou do plexus hypogastrici (smíšené autonomní pánevní pleteně)

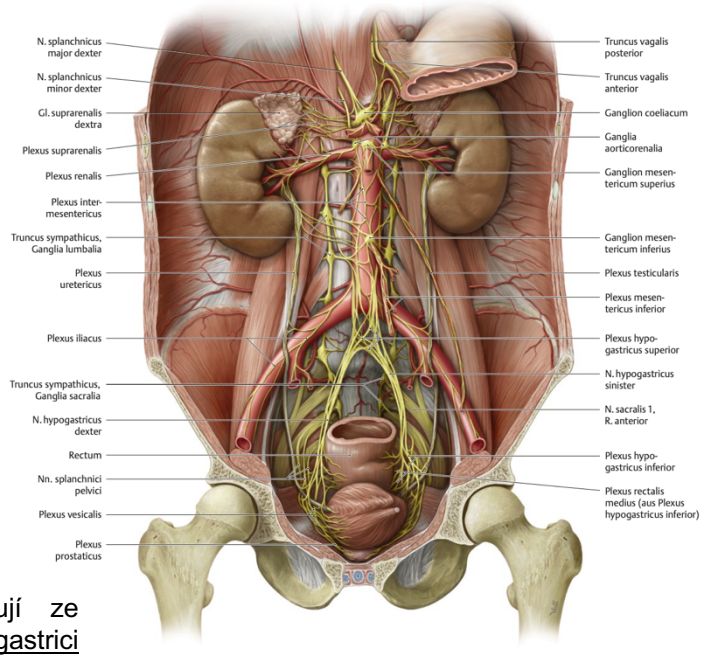

- **plexus aorticus abdominalis**
- mohutná pleteň kolem břišní aorty
- sympatikus se sem dostává z hrudního oddílu přes nn. splanchnici (major, minor, imus) a z břišního oddílu (nn. splanchnici lumbales)
- parasympatikus se sem dostává z n. vagus (rr. coeliaci, gastrici, hepatici, renales)
- je rozdělen na několik oddílů:
  - plexus coeliacus - kolem truncus coeliacus, jsou tam dvě ganglia – ggl. coeliacum dx. et sin., která mohou splynout a vzniká plexus solaris (pleteň má tvar slunce)
    - sympatikus se sem dostává přes nn. splanchnici a splanchnici lumbales, parasympatikus z n. vagus
    - přichází sem také senzitivní větve cestou nn. phrenici
    - pleteň pokračuje podél větví truncus coeliacus – plexus hepaticus, plexus gastrici, plexus lienalis, plexus duodenalis, plexus pancreaticus
  - plexus renalis et suprarenalis - jde k ledvinám a nadledvinám
  - plexus testicularis/ovaricus - jde podél vasa testicularia/ovarica, zásobuje pohl. žlázy
  - plexus uretericus - podél močovodů
  - plexus mesentericus sup. - inervuje střední stěnu až po flexura coli sin.
  - parasympatickou složkou těchto pletení je n. vagus, zasahuje až po flexura coli sinistra
- plexus mesentericus inf. - inervuje colon descendens, sigmoideum a kraniální část konečníku (plexus

rectalis sup.), parasympatikus sem přichází ze sakrálního parasympatiku cestou n. hypogastricus sup. et inf., ne z n. vagus
- plexus iliaci - provází aa. iliacae communes po bifurkaci aorty, poté pokračuje dál podél aa. femorales na dolní končetiny (plexus femorales)

▪ **prevertebrální ganglia** - jsou vložena do průběhu pletení
- ganglion coeliacum dx. et sin. - dvě velké uzliny v plexus coeliacus
- ganglion mesentericum sup. - při odstupu a. mesenterica sup.
- ganglion aorticorenale - v místě odstupu plexus renalis
- ganglion mesentericum inf. - u odstupu a. mesenterica inf.

345. ENTERICKÝ SYSTÉM

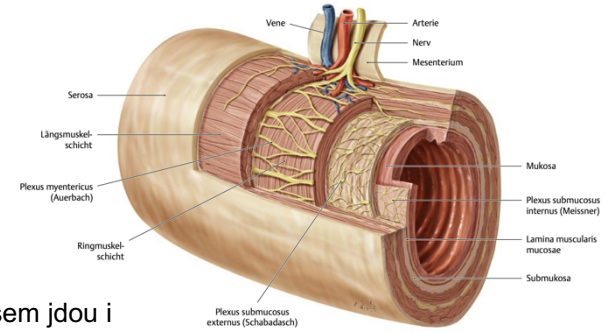

- ve stěně trávicí trubice je obrovské množství autonomních motoneuronů, ty jsou rozloženy ve 2 vrstvách:
- **plexus myentericus** (Auerbachi) - je uložen mezi longitudinální a cirkulární svalovinou
- **plexus submucosus** (Meissneri) - uložen v tela submucosa
- kromě parasympatických pregangliových vláken sem jdou i postgangliová vlákna sympatiku, která ovlivňují hladké svalové buňky a žlázy ve stěně trávicí trubice
- enterický systém je relativně nezávislý, reguluje funkce trávicí trubice (tonus a pohyby stěn, sekreci žláz...)
- nachází se zde malá ganglia, která dostávají signály z receptorů ve stěně trávicí trubice (mechano, chemo, termo), z CNS sympatické a parasympatické nervy (kontrola)
- informace jsou převedeny na interneurony, které kontrolují činnost trávicí soustavy aktivací či inhibicí motoneuronů enterického systému
- efektory jsou hladké svalové a žlázové b. stěny trávicí trubice
- funkce: ve sliznici jsou četné receptory, informace z nich odvádí VS neurony (v plexus submusocosus), odtud jde informace buď přímo na VM neuron, nebo na něj jde přes interneuron (působí jako centrum reflexu), nebo pokračuje do plexus myentericus, kde předává informace interneuronu, který působí jako centrum reflexu a odtud na VM neuron působící na svalovinu
- také sem přichází sympatikus a parasympatikus, inervují enterický systém z CNS

346. ANS PÁNVE

- **plexus hypogastricus sup.**
- vzniká u bifurkace aorty, sestupuje kaudálně jako nepárový provazec n. praesacralis (leží před os sacrum), před promontoriem se dělí na 2 ramena – **plexus hypogastricus dx. et sin.**
- přicházejí sem sympatická vlákna ze sakrálního oddílu (nn. splanchnici sacrales) a parasympatická vlákna z plexus sacralis (sakrální parasympatikus)
- pokračuje do malé pánve jako plexus hypogastricus inf. a rozděluje se na menší sekundární pleteně, které se k pánevním orgánům dostávají podél větví a. iliaca interna
- plexus vesicalis, plexus prostaticus, plexus uterovaginalis, plexus rectalis...

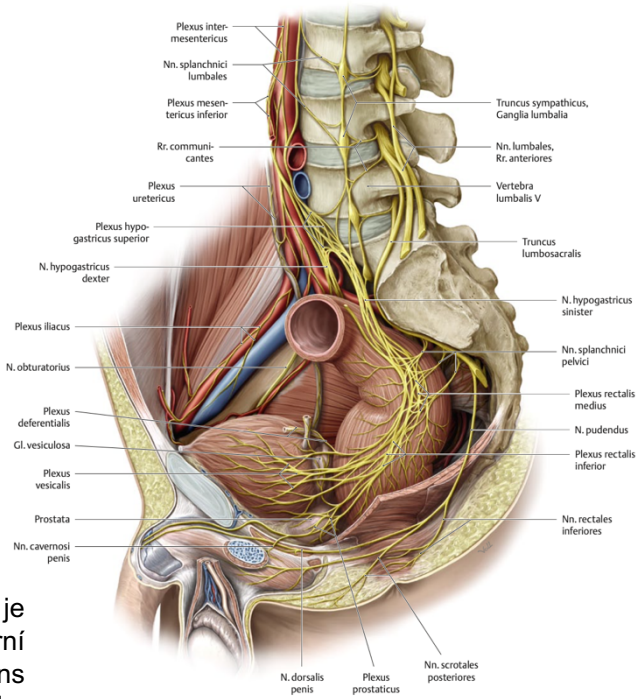

VISCEROSENZORIKA

- VS vlákna jdou míšním nervem, VS neuron je uložen ve spinálním gangliu (pseudounipolární neuron), periferní raménko jde přes r. communicans albus do tr. sympaticus, odtud pokračuje buď dál s větvemi ganglií, nebo se vrací do míšního nervu přes r. communicans griseus a dostává se k cílovému orgánu míšním nervem

347. PLEXUS BRACHIALIS

- je tvořena předními větvemi C6 - C8 pátého se spojkami z ventrální větve C4 a Th1
- ventrální větve C5 až Th1 se spojují ve tři primární svazky
- **truncus superior** vzniká spojením C5-6 se spojkou z C4
- **truncus medius** je tvořen ventrální větví C7
- **truncus inferior** vzniká z C8 a Th1
- všechny primární svazky vstupují přes spatium interscalenum (**fissura scalenorum**) do fossa supraclavicularis major a sestupují šikmo laterokaudálně za klíční kostí do jamky podpažní

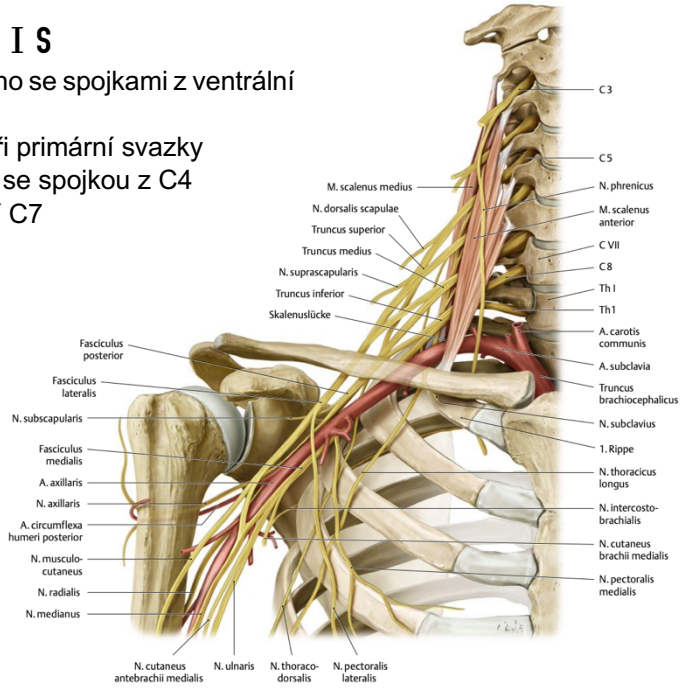

- **pars supraclavicularis** je uložená ve fossa supraclavicularis major a vydává motorické větve, které inervují svaly pažního pletence a některé svaly zádové (ty, které vývojově patří k horní končetině).

- **n. dorsalis scapulae** - viz další otázka
- **n. thoracicus longus**
- **n. subclavius**
- **n. suprascapularis**
- **nn. pectorales**
- **n. subscapularis**
- **n. thoracodorsalis**

- **pars infraclavicularis** je umísťěna ve fossa axilaris, je obklopena svaly, vpředu je to m. pectoralis major, vzadu m. subscapularis, m. latissimus dorsi a m.teres major a mediálně m. serratus anterior.
- tři primární svazky (truncus superior, truncus medius a truncus inferior) se rozdělí vždy na přední a zadní větev. ty se pod úponovou šlachou m. pectoralis minor opět spojují a tvoří sekundární svazky (fasciculus lateralis, fasciculus medialis a fasciculus posterior)
- **fasciculus lateralis** vzniká spojením předních větví truncus superior a truncus medius (C5-7) - n. musculocutaneus a radix lateralis nervi mediani
- **fasciculus medialis** je tvořen samostatnou přední větví z truncus inferior (C8 až Th1) - radix medialis nervi mediani, n.ulnaris, n. cutaneus brachii medialis a n. cutaneus anterbrachii medialis
- **fasciculus posterior** vzniká spojením zadních větví všech tří primárních svazků (C5 až Th1) - n.axillaris a n. radialis

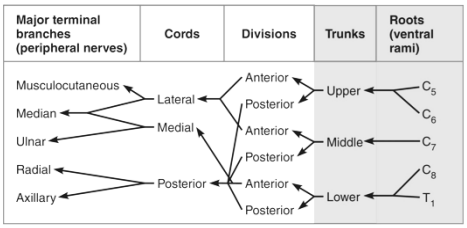

(b) Flowchart summarizing relationships within the brachial plexus

348. N. THORACODORSALIS, N. DORSALIS SCAPULAE, N. SUBCLAVIUS, NN. PECTORALES

- **n. dorsalis scapulae** (C5-6) prostupuje přes m. scalenus medius k angulus superior scapulae a dělí se na větve pro m. levator scapulae a pro mm. rhomboidei
- **n. subclavius** (C5-6) je slabý nerv, který probíhá před m. scalenus anterior a a. subclavia do m. subclavius, často z něj odstupuje spojka do n.phrenicus (n. phrenicus accessorius)
- **nn. pectorales** (C5-Th1) jsou většinou dva a inervují m. pectoralis major a m. pectoralis minor, někdy odstupují až z pars infraclavicularis.
- **n. thoracodorsalis** (C6-8) je dlouhý nerv, který sestupuje podél laterálního okraje lopatky k m. latissimus dorsi a inervuje ho, odstupuje často až z infraklavikulární části, z fasciculus posterior nebo z n.axillaris

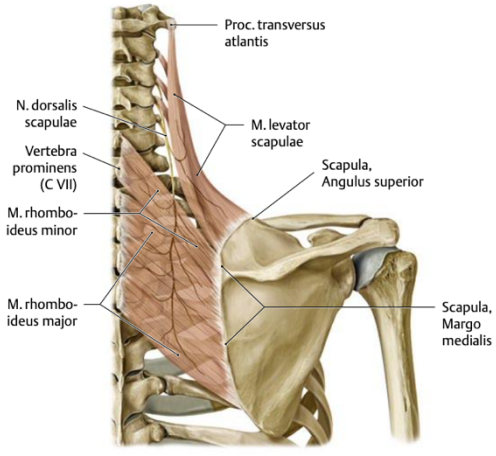

349. N. THORACICUS LONGUS, N. SUPRASCAPULARIS, N. SUBSCAPULARIS

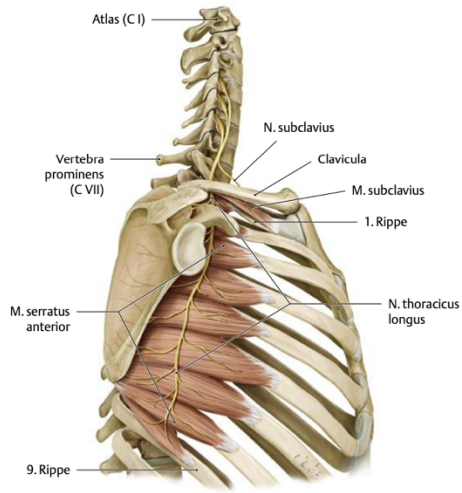

- pars supraclavicularis plexus brachialis
- **n. thoracicus longus** (C5-6) je poměrně dlouhý nerv, který sestupuje po laterální stěně hrudníku (mezi m. subscapularis a m. serratus anterior) a inervuje m. serratus anterior, při poruše nelze provést abdukci paže
- **n. suprascapularis** (C5-6) probíhá kaudálně podél venter inferior m. omohyoidei a dále společně s a. suprascapularis k lig. transversum sup. scapulae, vstupuje do fossa supraspinata, inervuje m. supraspinatus a m. infraspinatus, podílí se také na senzitivní inervaci kloubního pouzdra ramenního kloubu
- **n. subscapularis** (C5-7) odstupuje ve vrcholu axily a sestupuje dolů po přední ploše m. subscapularis, inervuje m. subscapularis a m. teres major

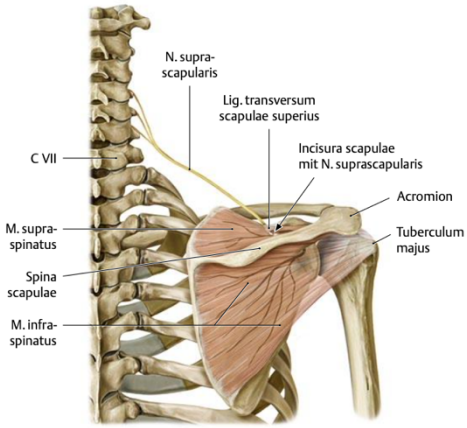

350. PERIFERNÍ NEURONY SYMPATIKU A PARASYMPATIKU

- viz neuroanatomie od Páče
- k oběma složkám autonomního nervového systému jsou místy přiřazeny drobné uzlíkovité struktury, které jsou tvořeny speciálními buňkami (paraganglia)
- **paraganglia sympatická** se vyvinula během ontogeneze ze základu sympatických ganglií, jsou složena z tzv. chromafinních buněk, které mají schopnost sekrece a jsou zdrojem katecholaminů (adrenalin a noradrenalin), tj. látek, které mj. zvyšují krevní tlak
- sympatická paraganglia se u novorozenců a malých dětí vyskytují poměrně hojně v oblasti kolem kmenů břišního a pánevního sympatiku, s přibývajícím věkem podléhají involuci
- jediným sympatickým paragangliem, které se zachovává po celý život, je dřeň nadledviny (paraganglion suprarenale) = endokrinní žláza
- při odstupu a. mesenteriaca inferior leží velké paraganglion aorticum (Zuckerkandlův orgán) - u novorozence je velké 10x20 mm, později se zmenšuje a zaniká mezi 10. až 13. rokem
- **paraganglia parasympatická** jsou vázána na n. glossopharyngeus a n. vagus, na rozdíl od paraganglií sympatických neprodukují hormonálně aktivní látky a udržují se po celý život
- registrují změny ve složení krve (obsah O_2 a CO_2) a momentální krevní tlak krve, která zásobuje mozek a jsou proto považovány za chemoreceptory
- představují receptorovou část dostředivého raménka reflexního oblouku, kterým si CNS dokáže regulovat změny složení krve přitékající krve
- glomus caroticum je drobný uzlík, který leží v sinus caroticus v bifurkaci a. carotis - dostává vlákna z n. glossopharyngeus (r. sinus carotici), ale také z krčního sympatiku, podílí se mj. na snižování krevního tlaku (tzv. sinusový reflex - přímý úder na sinus caroticus znamená pokles krevního tlaku spojený s bezvědomím)
- paraganglion supracardiale leží ve vazivu při basis cordis, je složeno ze dvou částí: jedna leží mezi obloukem aorty a kmenem truncus pulmonalis, druhá v místě odstupu a. coronaria cordis sinistra z aorty
- je napojeno na n. vagus a uplatňuje se jako baroreceptor, tj. registruje změny krevního tlaku na začátku aortálního oblouku

KLINICKÉ KORELACE NERVŮ KONČETIN (USMLE)

Zdroj: Skripta pro zimní pitevnu 3. LF UK

N. ACCESSORIUS

- n. accessorius (XI. hlavový nerv) se svým průběhem klade přes trojúhelníkovitý začátek spina scapulae, kde je snadno zranitelný (např. pádem na záda)
- při poškození nervu v tomto místě je vyřazena pars ascendens musculi trapezii, ten pak není schopen rotovat angulus inferior scapulae vně, tím je znemožněna abdukce paže nad horizontálu – m. serratus anterior jako synergista není schopen tento pohyb sám zabezpečit

N. THORACICUS LONGUS

- ři obrně n. thoracicus longus dojde poruše funkce m. serratus anterior - lopatka je následně nedostatečně fixována khrudníku
- to se projeví odstáváním lopatky neboli tzv. křídlovitou lopatkou („scapula alata“)
- rovněž je omezen pohyb paže – především abdukce nad horizontálu

N. AXILLARIS

- při obrně n. axillaris (např. při zlomenině collum humeri) se nejvíce klinicky projeví nedostatečná hybnost m. deltoideus
- abdukce paže je porušena především nad úroveň 90° (nad horizontálou) – do 90° zajišťuje abdukci hlavně m. supraspinatus
- rovněž dochází k subluxacím v art. humeri díky zhoršené fixaci caput humeri v cavitas glenoidalis

N. MUSCULOCUTANEUS

- nejčastěji je poškozen při rozsáhlejší lézi v plexus brachialis
- motorickým příznakem je oslabení flexe v art. cubiti (díky výpadku m. biceps brachii a m. brachialis) a supinace předloktí (ztráta vlivu m. biceps brachii)

N. RADIALIS

- nejčastějším místem poranění při zlomeninách je sulcus n. radialis na diafýze pažní kosti (Holstein-Lewisova zlomenina)
- Saturday night palsy tlak okraje lavičky nebo židle v oblasti axily u silně opilých
- tlak v oblasti axilly např. kvůli vysokým berlím
- stejně tak při zlomeninách předloktí dochází k periferním obrnám n. radialis
- klinicky se projeví vymizením tricipitálního reflexu spolu s oslabením extenze v art. cubiti (snížená funkce m. triceps brachii).
- dalším nápadným příznakem je tzv. „syndrom labutí šíje“ nebo „kapkovitá ruka“
- k jeho vzniku dochází převahou flexorů ruky (vyřazení extenzorů); převahou mm. pronatores (vyřazení m. supinator) a addukcí palce (vyřazení jeho abduktorů)



N. MEDIANUS

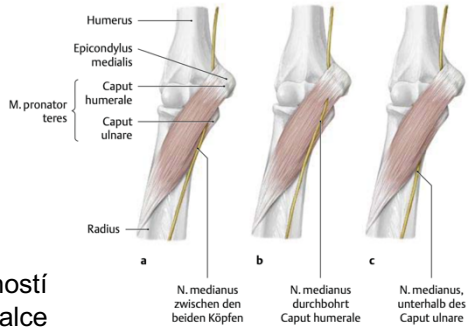

- k poškození n. medianus dochází nejčastěji v anatomických úžinách, kterými prochází (canalis carpi – „syndrom karpálního tunelu“, canalis pronatorius, mezi hlavami m. flexor digitorum superficialis aj.), v axille při dislokaci art. humeri nebo při bodných a střelných poraněních a v zápěstí při zlomeninách (např. Collesova zlomenina) nebo řezných poraněních („suicide wrist“)
- motoricky se vyřazení funkce n. medianus projeví nemožností pronace (vyřazení mm. pronatores), nemožností opozice a flexe palce (vyřazení m. opponens pollicis a flexorů palce – kromě caput profundum m. flexoris pollicis brevis; pro pacienta největší z obtíží – „opičí ruka“) a nemožností flexe 2. a 3. prstu (vyřazení flexorů)
- flexe 4. a 5. prstu je zachována díky inervační výjimce ventrální skupiny svalů předloktí – ulnární polovině m. flexor digitorum profundus, která je inervována zn. ulnaris
- dohromady vytvářejí tyto příčiny tzv. „přísahající ruku“ („preachers´s hand“)



N. ULNARIS

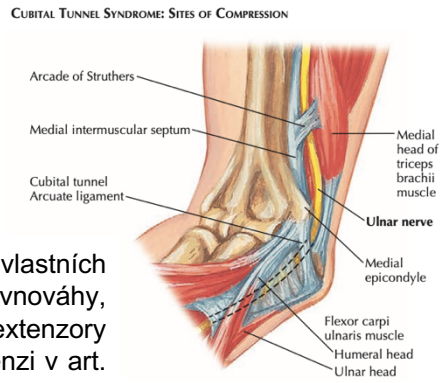

- n. ulnaris je nejčastěji poškozen v anatomických úžinách, kterými prochází (canalis cubitalis a canalis ulnaris /Guyoni/), a při zlomeninách v oblasti loketního kloubu nebo předloktí (často společně s n. medianus)
- typickým motorickým příznakem periferní obrny n. ulnaris je tzv. „drápovitá ruka“ („claw hand“)
- fyziologicky je v rovnováze klidový tonus svalů předloktí s tonem vlastních svalů ruky, při vyřazení funkce n. ulnaris dochází k porušení této rovnováhy, více se pak uplatňují flexory (inervované n. medianus) a extenzory (inervované n. radialis) prstů, tato nerovnováha pak způsobí extenzi v art. metacarpophalangeae (zvýšené uplatnění extenzorů) a flexi v art. interphalangeae proximales et distales (zvýšené uplatnění flexorů)
- nejvíce je toto postavení patrné na 4. a 5. prstu (mm. lumbricales 2. a 3. prstu inervuje n. medianus)
- zároveň je palec v abdukci (výpadek funkce m. adductor pollicis) a celá ruka v radiální dukci (výpadek funkce m. flexor carpi ulnaris a mm. lumbricales III a IV)
- rovněž díky denervaci mm. interossei není možné svírat a rozevírat vějíř prstů, tyto svaly podléhají také denervační atrofii, což se projeví propadlými intermetakarpálnímu prostory
- další známkou porušení n. ulnaris je tzv. Fromentův příznak - pacient neudrží list papíru mezi palcem a ukazováčkem bez flexe v art. interphalangea pollicis, jde o kompenzaci nefunkčního m. adductor pollicis pomocí m. flexor pollicis longus (inervován z n. medianus)



N. FEMORALIS

- traumaticky může být n. femoralis poškozen při zlomeninách pánve, luxacích vart. coxae nebo při operacích
- důvodem může být i nesprávná aplikace intramuskulární injekce (musí se vždy aplikovat do vnější části stehna!)
- z netraumatických příčin je nejčastější tlak zvětšených tříselných uzlin (nádor) a aneurysma na a. femoralis
- hlavní motorické příznaky obrny n. femoralis vycházejí z porušené funkce m. quadriceps femoris – chůze bez opory není možná, obtížná chůze do schodů, vleže nelze zvednout nohu (výpadek m. rectus femoris); stoj je nestabilní, není možné dupnout a udržet se v podřepu
- v některých případech se vyskytuje i genu recurvatum – hyperextense v koleni při stoji



N. OBTURATORIUS

- izolovaná periferní obrna n. obturatorius je velmi vzácná
- mezi motorické projevy patří především oslabená funkce svalů vnitřní skupiny stehna – snížená schopnost addukce a vnější rotace v art. coxae, rovněž nelze zkřížit dolní končetiny
- nerv může být drážděn také zvětšenou dělohou při těhotenství

NN. GLUTEI

- obrna n. gluteus inferior se projeví výpadkem funkce m. gluteus maximus – extenze v art. coxae je omezena (obtíže při chůzi do schodů)
- u poruch n. gluteus superior dochází k omezení funkce m. gluteus medius et minimus a m. tensor fasciae latae
- první dva jmenované svým stahem zajišťují abdukci v art. coxae, zároveň má tento tah velký význam při chůzi a stoji na jedné noze, kdy zabraňuje elevaci pánve na straně, na které stojíme
- projevem omezení této funkce je tzv. Trandelenburgrův příznak, kdy je viditelná elevace pánve na straně léze nervu, kterou pacient kompenzuje úklonem trupu na opačnou stranu
- při chůzi se vyskytuje podobný příznak – „kachní chůze“

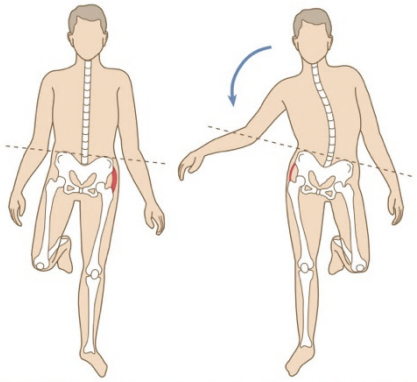

Fig. 14.46 **Trendelenburg's sign.** Powerful gluteal muscles maintain the position when standing on the left leg; weakness of the right gluteal muscles results in pelvic tilt when standing on the right leg.

N. ISCHIADICUS

- traumaticky bývá nerv poškozen při zlomeninách pánve nebo zadních luxacích v art. coxae
- k netraumatickému utlačení nervu dochází nejčastěji krevním výronem nebo nádorem v hýžďové krajině
- n. ischiadicus může být rovněž poraněn při nesprávné aplikaci intramuskulární injekce (musí se aplikovat vždy do vnějšího horního kvadrantu hýžďové krajiny!)
- při lehčích formách obrny dochází pouze k omezení funkce svalů zadní skupiny stehna (extenzory v art. coxae a flexory v art. genus)
- motorickým příznakem je zakopávání při chůzi
- mnohdy ale snížená funkce těchto svalů unikne pozornosti, protože extenze v art. coxae je kompenzována mm. glutei a flexe v art. genus mm. adductores a m. sartorius (resp. mm. gastrocnemii, pokud je poškozena jen fibulární část n. ischiadicus)
- při těžších poškozeních nervu je chůze nemožná
- syndroma musculi piriformis - útlak ve foramen infrapiriforme

N. TIBIALIS

- k poškození n. tibialis dochází při těžkých traumatech v art. coxae (dislokující zlomeniny a luxace)
- častější je však poškození n. tibialis za jeho průběhu v canalis malleolaris – řezné nebo sečné rány, při zlomeninách kotníku a při útlaku nádorem nebo nesprávně zhotoveným sádrovým obvazem
- motorickým příznakem je nemožnost plantární flexe nohy díky výpadku m. triceps surae (nelze zvednout patu a postavit se na špičky)
- nefunguje reflex Achillovy šlachy
- při chůzi dopadá postižený na patu (díky převaze m. tibialis anterior – dorzální flexe nohy) – stav se označuje jako „pes calcaneus“
- kompartment syndrom - útlak vlivem zvýšeného tlaku v kompartmentech na lýtku v důsledku těžkých popálenin, crush syndromu atd., chirurgické řešení - fasciotomie

N. FIBULARIS COMMUNIS

- nejčastěji dochází k utlačení n. fibularis communis v místě jeho průběhu za caput fibulae, kde je kryt jen kůží (např. nesprávně zhotoveným sádrovým obvazem)
- časté jsou také tažná poranění nervu při luxacích nebo distorzích kolenního kloubu
- motorické příznaky vycházejí z oslabené funkce inervovaných svalů
- vlivem výpadku funkce přední skupiny svalů bérce dochází k plantárnímu přepadávání špičky, které se během chůze projeví „pleskavou chůzí“
- postižený pak tuto obtíž kompenzuje vysokým zvedáním nohou – „kohoutí chůze“
- také není možné postavit se na patu
- zároveň je propadlá klenba nožní

SCHÉMATA

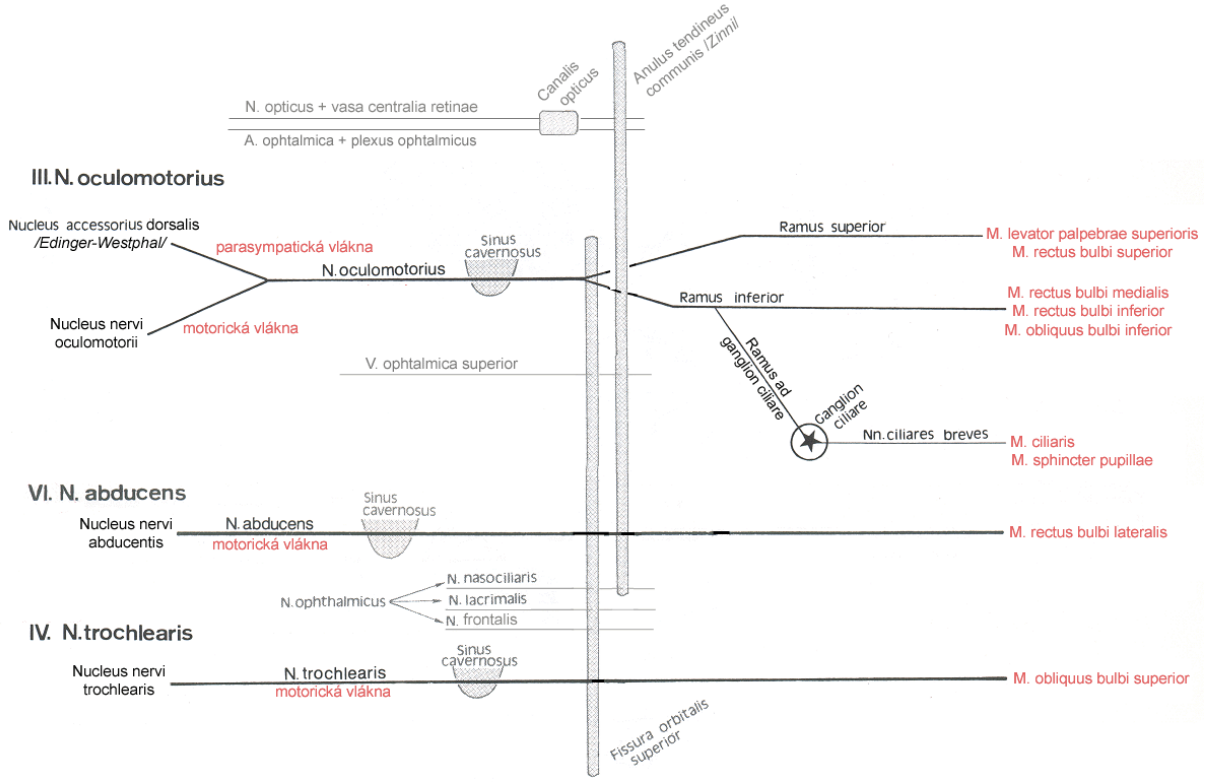

V. N. trigeminus

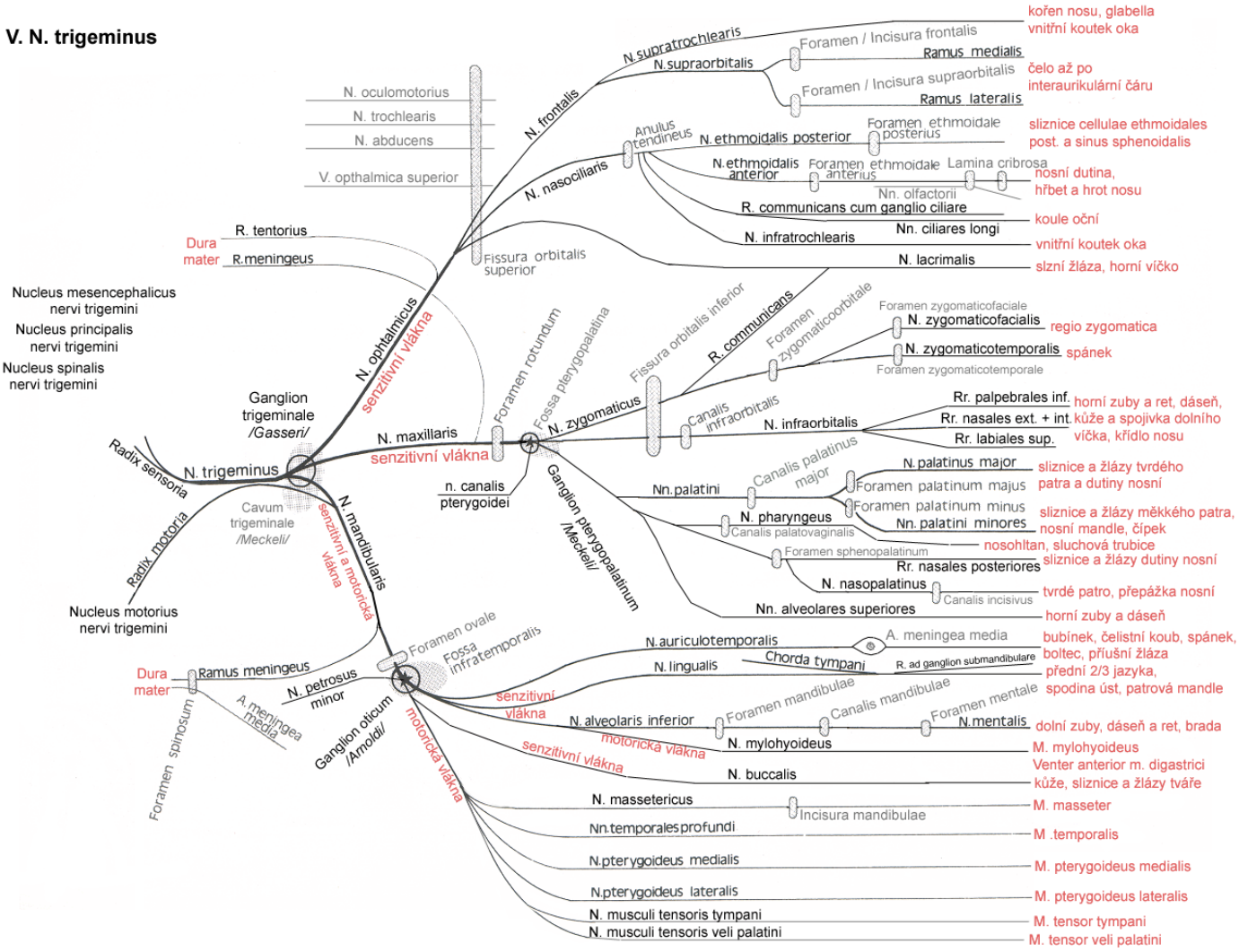

VII. N. facialis

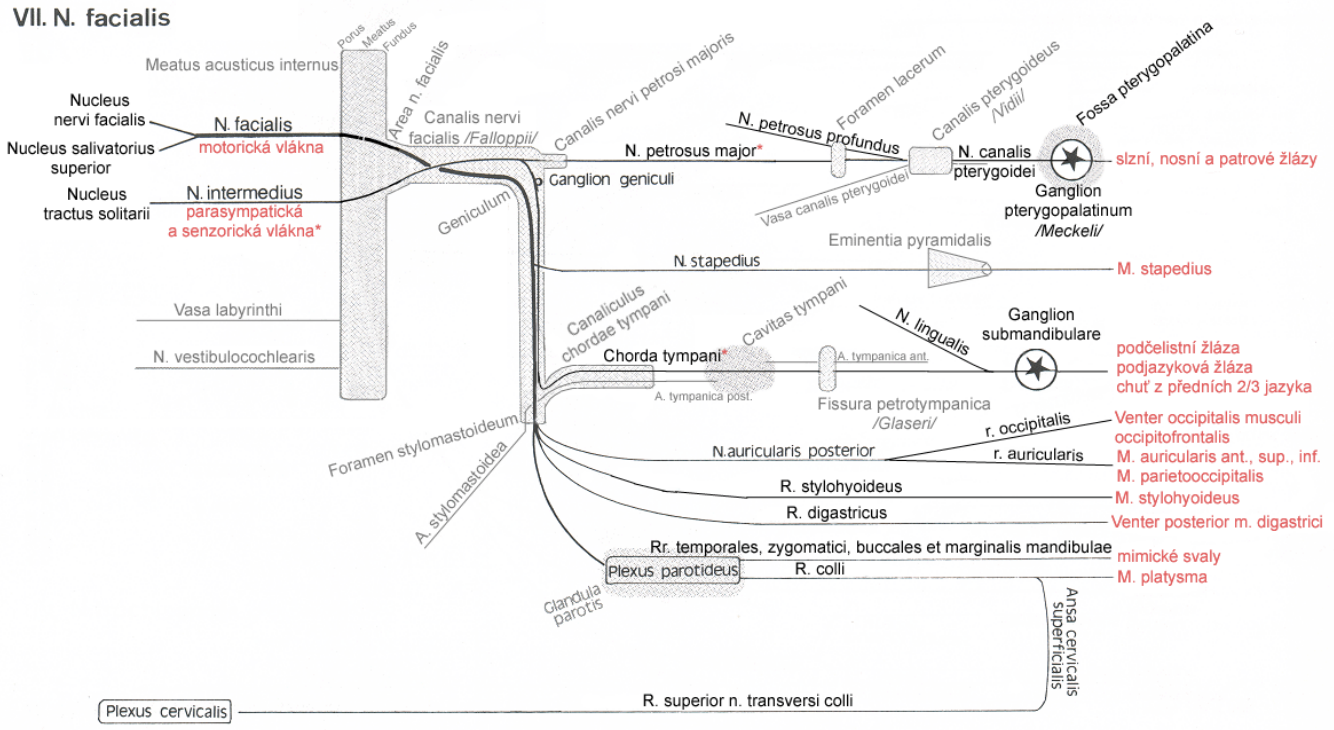

VIII. N. vestibulocochlearis

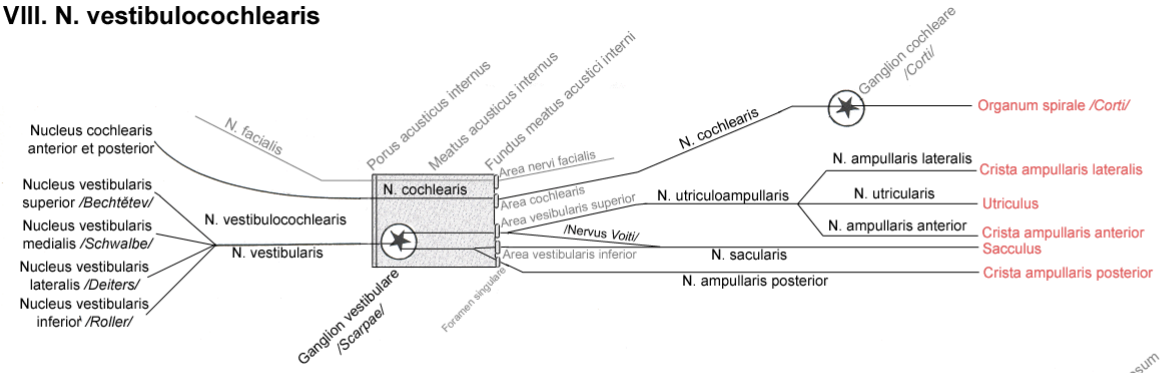

IX. N. glossopharyngeus

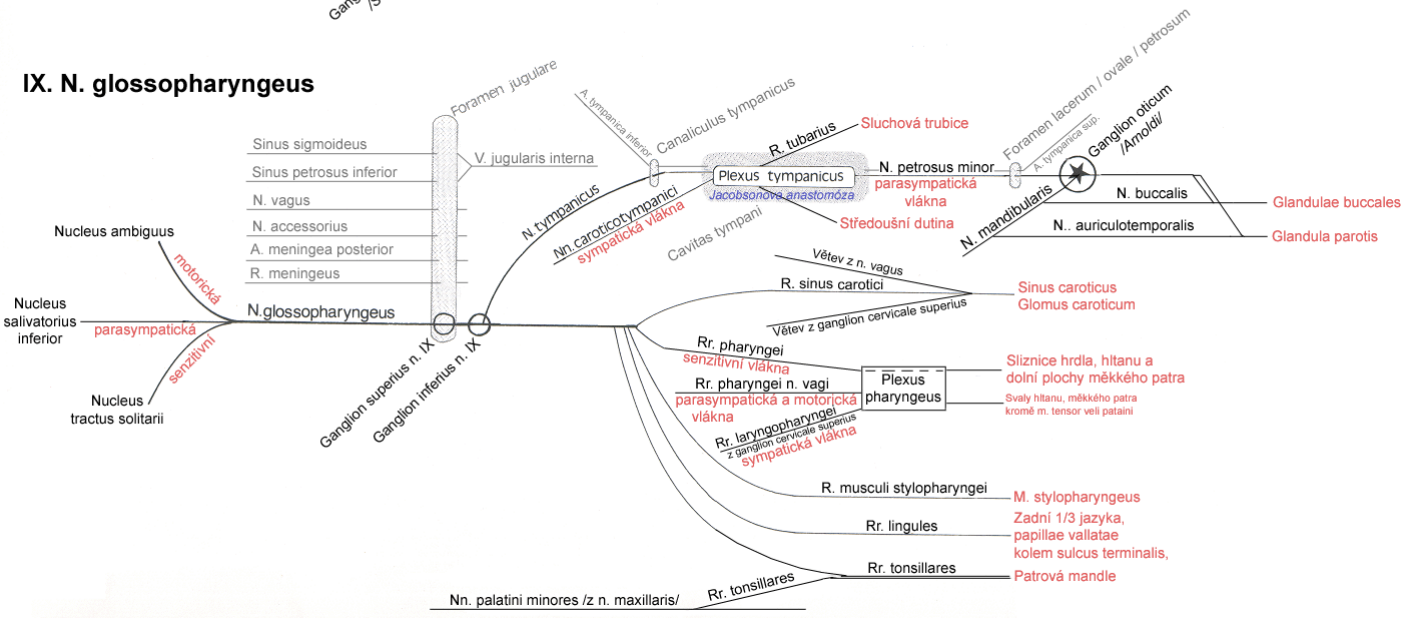

X. N. vagus

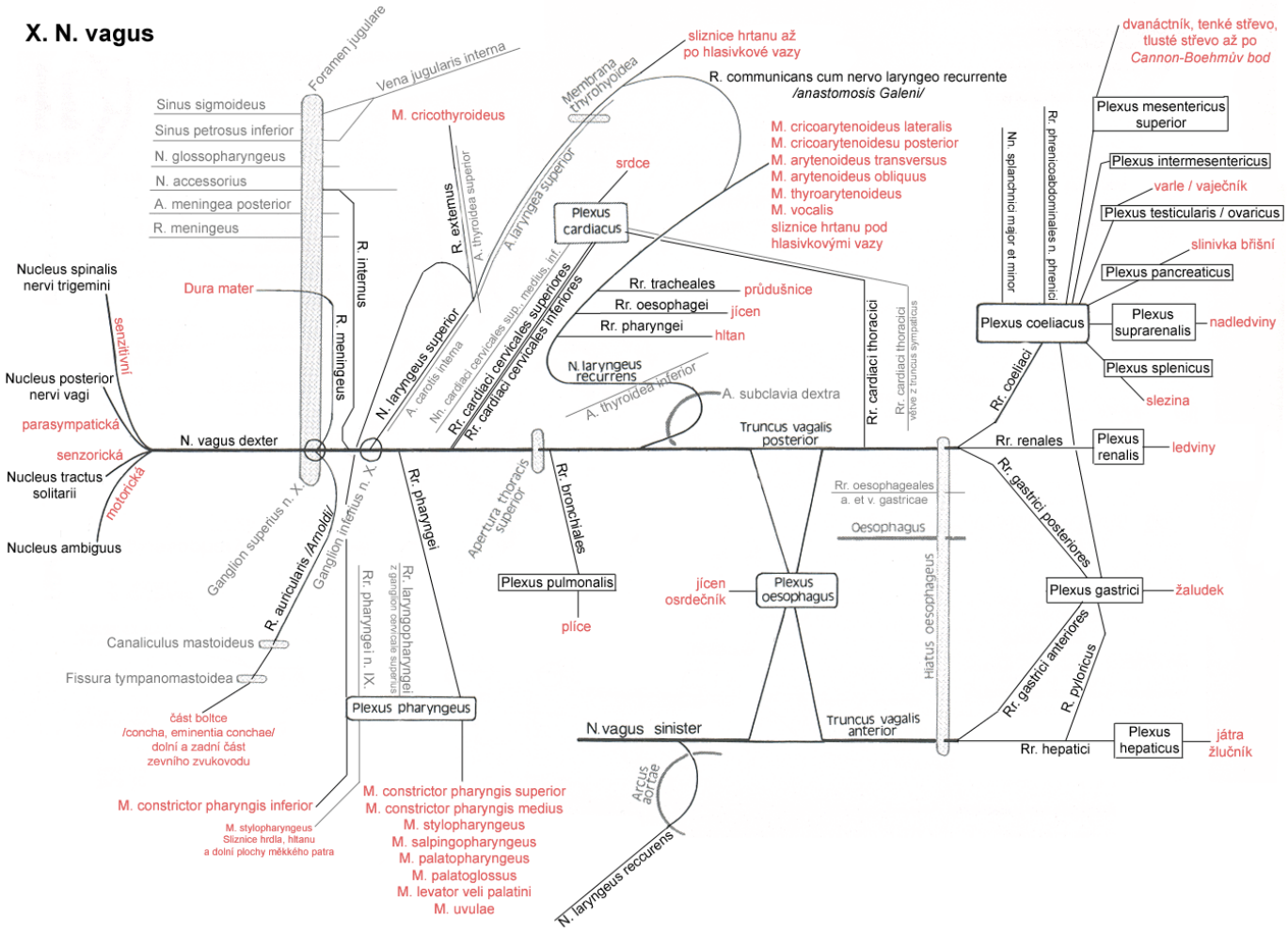

XI. N. accessorius

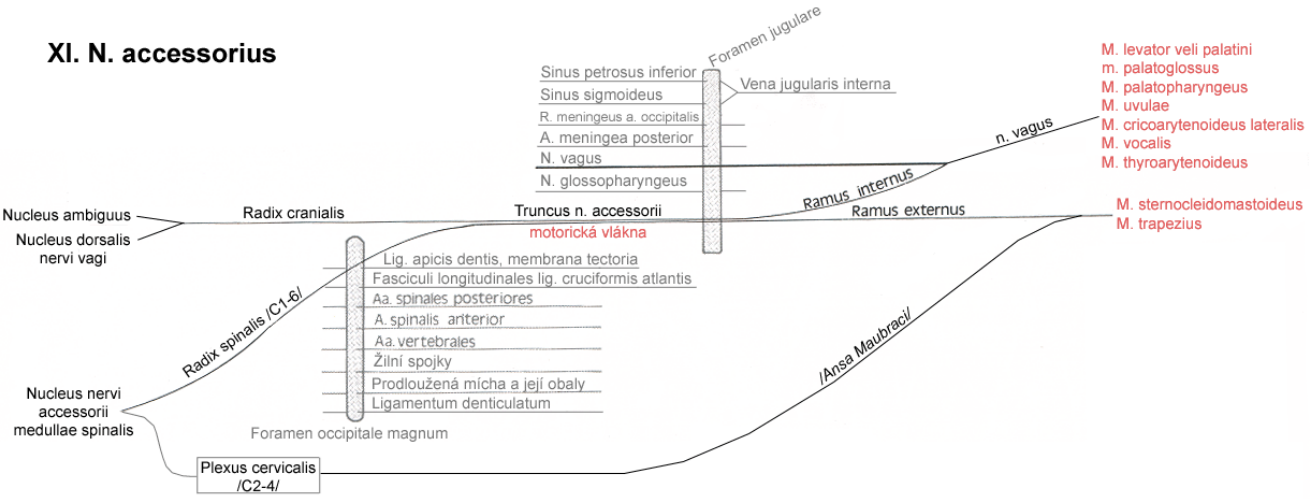

XII. N. hypoglossus

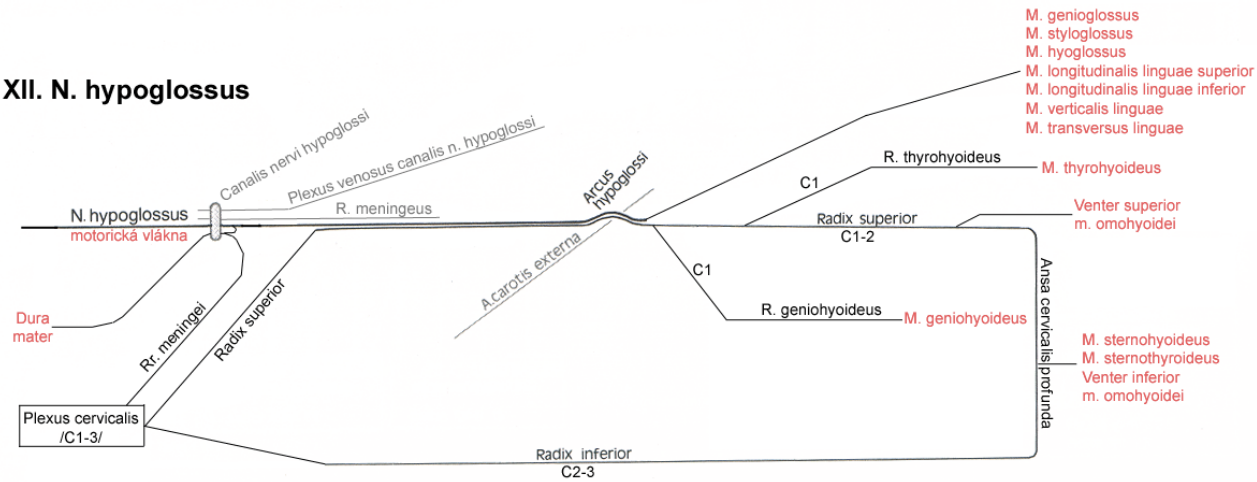

PARASYMPATICKÁ HLAVOVÁ GANGLIA

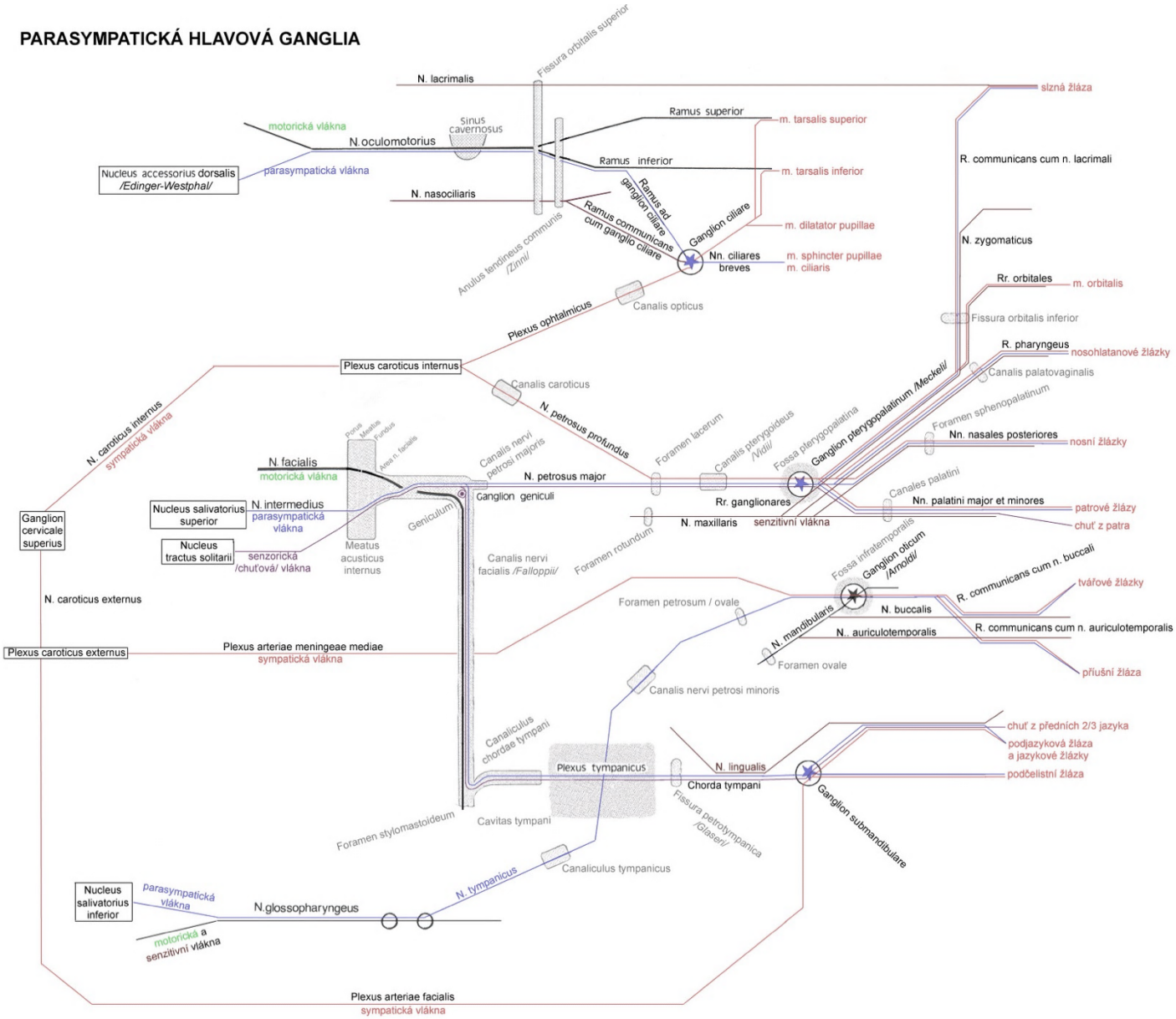

4.

TOPOGRAFICKÁ ANATOMIE

Zdroje: přednášky doc. Vargové, skripta Anatomie pohybového systému a Anatomie II. od prof. Páče, Topografie pro zimní pitvy (Pavlas, Palička)

ZKOUŠKOVÉ OTÁZKY - ODDÍL D

351. Reg. frontalis et parietalis (ohraničení a struktury)
352. Reg. temporalis (fossa temporalis – ohraničení a struktury)
353. Reg. occipitalis + stavba klenby lební
354. Fossa cranii anterior – ohraničení, struktury
355. Fossa cranii media – ohraničení, struktury
356. Fossa cranii posterior – ohraničení, struktury
357. Průchody skrze basis cranii externa
358. Regio orbitalis (s výjimkou retrobulbárního prostoru)
359. Regio orbitalis – retrobulbární prostor
360. Regio oralis
361. Reg. parotideomasseterica (ohraničení, struktury)
362. Reg. infratemporalis (ohraničení, struktury)
363. Fossa pterygopalatina (schéma, ohraničení, struktury)
364. Parafaryngeální prostor (ohraničení, struktury)
365. Prestyloidní prostor (struktury), styloidní septum
366. Retrostyloidní prostor (struktury)
367. Rozdělení krajin na krku (trojúhelníky)
368. Trigonum submandibulare (ohraničení, struktury)
369. Trigonum caroticum (ohraničení, struktury)
370. Trigonum submentale, omotracheale (ohraničení, struktury)
371. Trigonum scalenovertebrale (fisura scalenorum, ohraničení, struktury)
372. Trigonum colli laterale
373. Trigonum suboccipitale (ohraničení, struktury)
374. Trigonum Petiti et Grynfelti – ohraničení
375. Stavba stěny hrudní
376. Reg. mammalis
377. Orientační čáry na hrudníku
378. Perikard
379. Mediastinum superius
380. Mediastinum posterius
381. Mediastinum anterius et medium
382. Rozdělení krajin břicha (orientační čáry)
383. Stavba stěny břišní
384. Projekce orgánů na přední stěnu břišní
385. Reg. umbilicalis
386. Canalis inguinalis
387. Supramezokolická část dutiny peritoneální

388. Inframezokolická část dutiny peritoneální
389. Retroperitoneální prostor
390. Peritoneum – duplikatury
391. Peritoneum – recesy
392. Povrchová a vnitřní hranice malé a velké pánve
393. Fossa ischiorectalis
394. Reg. urogenitalis muže
395. Reg. urogenitalis ženy
396. Reg. analis
397. Cavum pelvis infraperitoneale muže
398. Cavum pelvis infraperitoneale ženy
399. Reg. deltoidea (ohraničení, struktury)
400. Reg. scapularis (ohraničení, struktury)
401. Fossa axillaris (ohraničení, struktury)
402. Foramen humerotricipitale et omotricipitale (ohraničení, struktury)
403. Reg. brachii anterior (ohraničení, struktury)
404. Reg. brachii posterior (ohraničení, struktury)
405. Reg. cubiti anterior et posterior (ohraničení, struktury)
406. Reg. antebrachii anterior (ohraničení, struktury)
407. Reg. antebrachii posterior (ohraničení, struktury)
408. Canalis carpi (ohraničení, struktury)
409. Palma manus (ohraničení, struktury)
410. Dorsum manus (ohraničení, struktury)
411. Digitus manus
412. Reg. glutea (ohraničení, struktury)
413. Foramen suprapiriforme et infrapiriforme (ohraničení, struktury)
414. Lacuna vasorum (ohraničení, struktury)
415. Lacuna musculorum (ohraničení, struktury)
416. Reg. femoris anterior (ohraničení, struktury)
417. Reg. femoris posterior (ohraničení, struktury)
418. Trigonum femorale et fossa iliopectinea (ohraničení, struktury)
419. Hiatus et canalis adductorius (ohraničení, struktury)
420. Fossa poplitea (ohraničení, struktury)
421. Reg. cruris posterior (ohraničení, struktury)
422. Reg. retromalleolaris lateralis (ohraničení, struktury)
423. Reg. retromalleolaris medialis (ohraničení, struktury)
424. Dorsum pedis (ohraničení, struktury)
425. Planta pedis (ohraničení, struktury)
426. Digitus pedis

PŘEHLED SENZITIVNÍ INERVACE

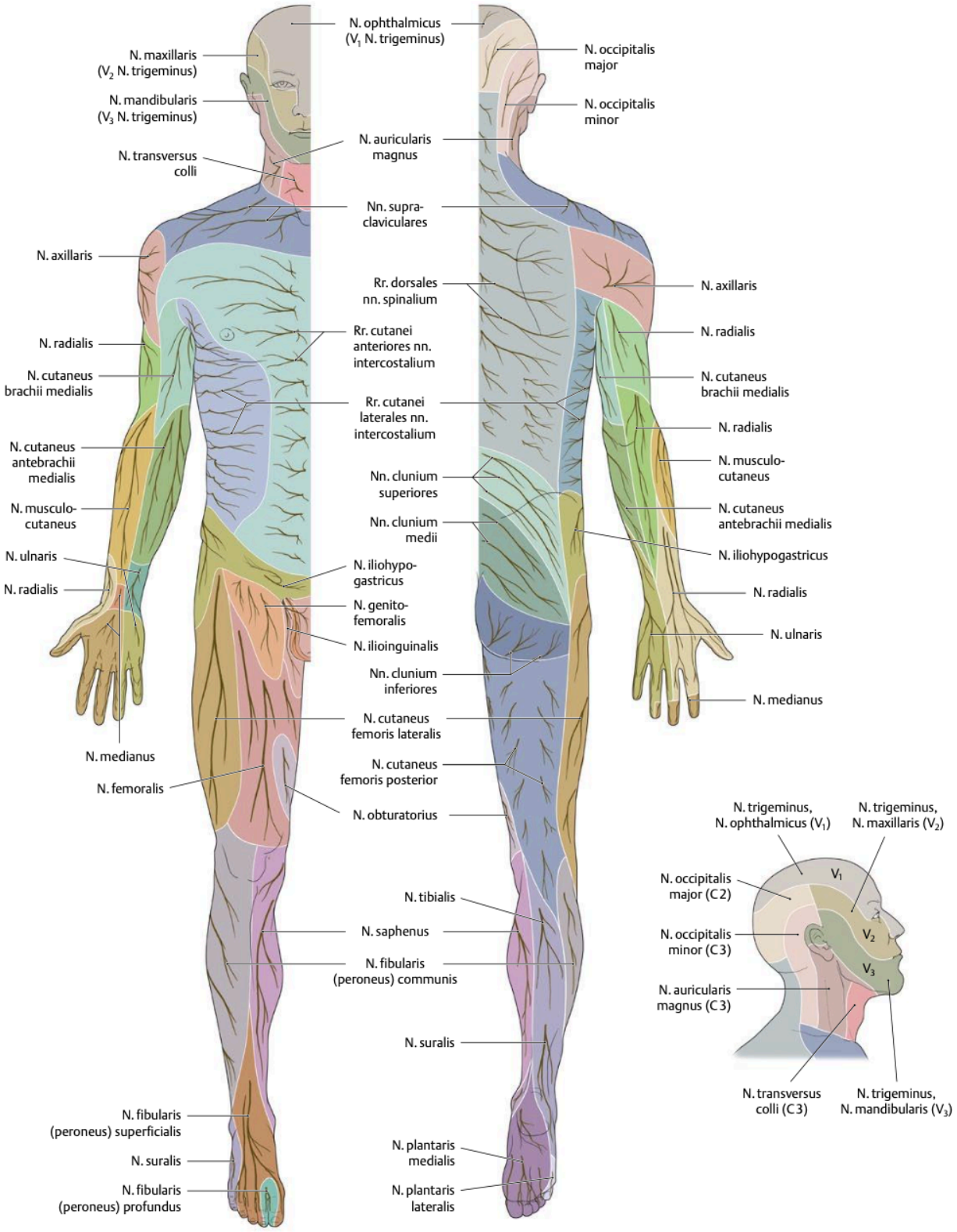

351. REGIO FRONTALIS ET PARIETALIS

- ohraničení hlavy proti krku: protuberantia occipitalis ext., linea nuchae sup., porus acusticus ext., dolní okraj mandibuly
- hluboká hranice: basis cranii ext.
- hranice mozkové a obličejové části - glabella, porus acusticus ext.
- **společná stavba regio frontalis, parietalis et occipitalis:** kůže + vlasy, podkožní vazivo, m. epicranius - galea aponeurotica, řídké subgaleální vazivo, periost, kost - lamina ext., diploe, lamina int., dura mater encephali - periost
- a., v. et n. supraorbitalis et supratrochlearis
- a., v. et n. zygomaticotemporalis
- a., v. et n. temporalis superficialis, n. auriculotemporalis, n. auricularis magnus
- a. et v. auricularis post.
- a. et v. occipitalis, n. occipitalis major et minor

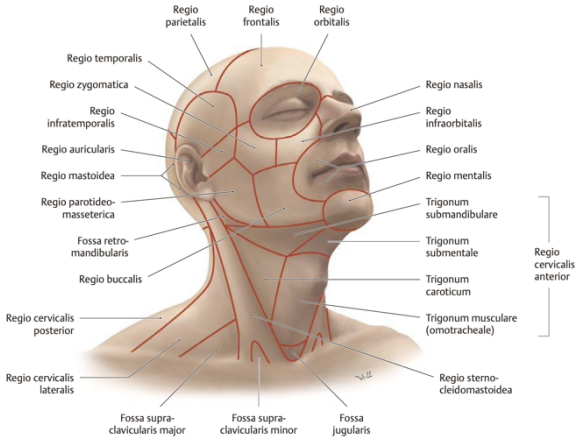

352. REGIO TEMPORALIS

- ohraničení: linea temporalis sup., arcus zygomaticus
- n. auricularis magnus, n. auriculotemporalis
- m. temporoparietalis
- fascia temporalis spf. et prof. (zprvu běží spolu, pak povrchová na vnější okraj arcus zygomaticus, hluboký na vnitřní
- m. temporalis
- a., v. et n. temporalis spf. et prof.

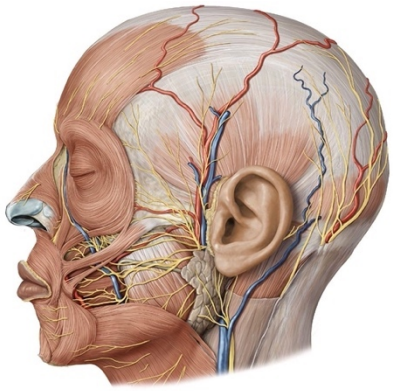

353. REGIO OCCIPITALIS

- stavba klenby lební: kůže, podkožní vazivo, galea aponeurotica (m. epicranius - venter occipitalis), subgaleární vazivo, pericranium, calvaria - lamina ext., diploe, lamina int., dura mater
- a. auricularis post., a. occipitalis - mezi protuberantia occipitalis ext. a proc. mastoideus
- v. occipitalis - v. jugularis ext.
- nll. occipitales
- n. occipitalis major et minor, n. auricularis magnus

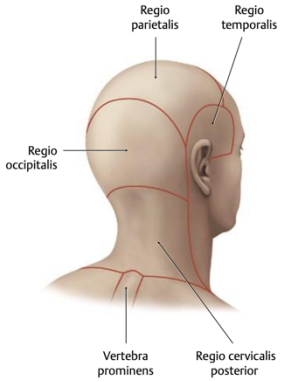

354. FOSSA CRANII ANTERIOR

- partes orbitales ossis frontalis, lamina cribrosa et crista galli ossis ethmoidalis, alae minores ossis sphenoidalis, přední část corpus ossis sphenoidalis včetně sulcus praechiasmaticus
- zadní okraje alae minores ohraničují dorzálně fossa cranii anterior a fossa cranii media
- čelní laloky mozkových hemisfér
- **canalis opticus** - n. opticus, a. ophtalmica
- **canalis ethmoidalis anterior** - a., v. n. ethmoidalis anterior
- otvory v **lamina cribrosa** - nn. olfactorii, a., v., n. ethmoidalis ant., a. meningea ant., lymfatická drenáž stropu nosní dutiny
- **foramen caecum** - slepý otvor u dospělého, u dětí prostup pro v. emissaria

355. FOSSA CRANII MEDIA

- leží dorzálně od přední lebeční jámy a je mnohem hlubší
- vzadu ji ohraničuje uprostřed dorsum sellae, laterálně margo superior obou pyramid
- prostřední část je nepárová (pars sellaris), je poměrně úzká a leží nejvýše - **sella turcica**, směrem laterálním se rozšiřuje na obě strany a miskovitě se prohlubuje (partes seu **fossae sphenotemporales**) - alae majores ossis sphenoidalis, squamae temporales a facies anteriores pyramid spánkových kostí
- sulci a. meningeae mediae

- hypofýza
- **sinus cavernosus**
- **aa. carotis int**.
- temporální laloky mozkových hemisfér
- **foramen lacerum** - synchondrosis sphenopetrosa, konec canalis caroticus pyramidy
- **fissura orbitalis superior** - n. oculomotorius (III.), n. trochlearis (IV.), n. abducens (VI.), n. ophtalmicus (1. větev trigeminu), v. ophtalmica sup.
- **foramen rotudnum** - přes ala major do fossa pterygopalatina, n. maxillaris (2. větev trigeminu)
- **foramen ovale** - n. mandibularis (3. větev trigeminu)
- **foramen spinosum** - a. meningea media, r. meningeus n. mandibularis (trigemini)
- **apertura interna canalis carotici**
- **hiatus canalis n. petrosi majoris**
- **hiatus canalis n. petrosi minoris**

356. FOSSA CRANII POSTERIOR

- dorsum sellae, clivus, facies posteriores pyramidum, os occipitale (po úroveň protuberantia occipitalis interna)
- mozkový kmen, mozečkové hemisféry
- **foramen magnum** - medulla oblongata, aa. spinales ant. et post., aa. vertebrales, radices spinales nervorum accesoriorum (XI.)
- **foramen mastoideum** - venosní emissarium
- **porus acusticus internus** - n. facialis (VII.), n. vestibulocochlearis (VIII.), a. et v. labyrinthi
- **apertura externa aquaeductus vestibuli** - ductus endolymphaticus
- **foramen jugulare** - v. jugularis int., n. glossopharyngeus (IX.), n. vagus (X.), n. acccesorius, a. meningea post.
- **canalis nervi hypoglossi** - n. hypoglossus (XII.)

357. PROSTUPY V BASIS CRANII EXT.

- **fossa cranii anterior**
- spojnice obou proc. pterygoidei, čára podél fissura orbitalis inferior + sutura zygomaticomaxillaris
- palatum durum - foramen palatinum majus (n. palatinus major, a. palatina major), foramina palatina minora (nervi palatini minores, aa. palatinae minores), foramen incisivum (n. nasopalatinus, větve a. maxillaris)

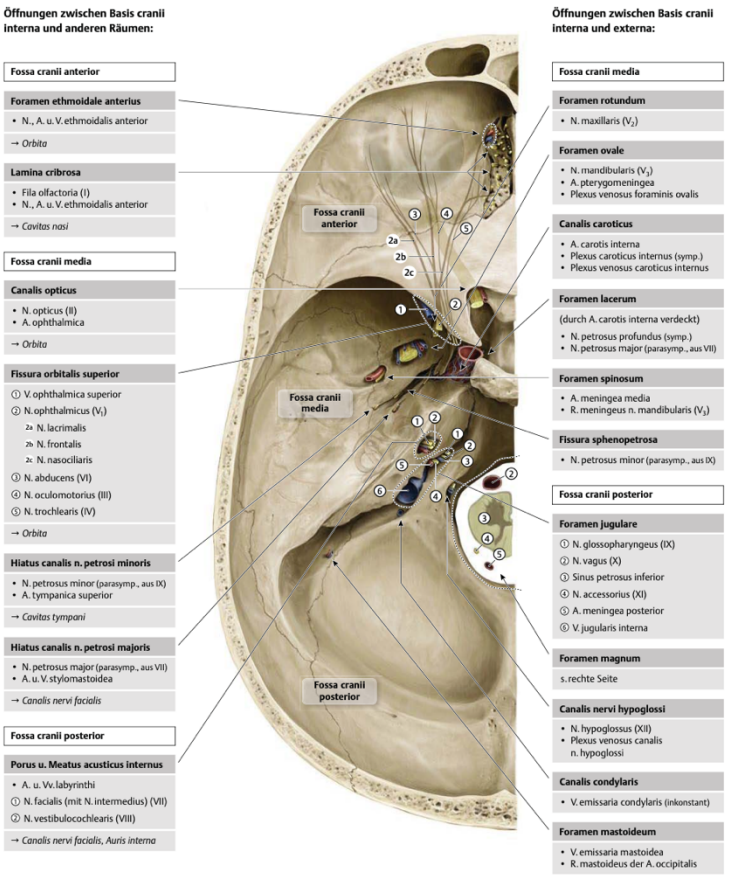

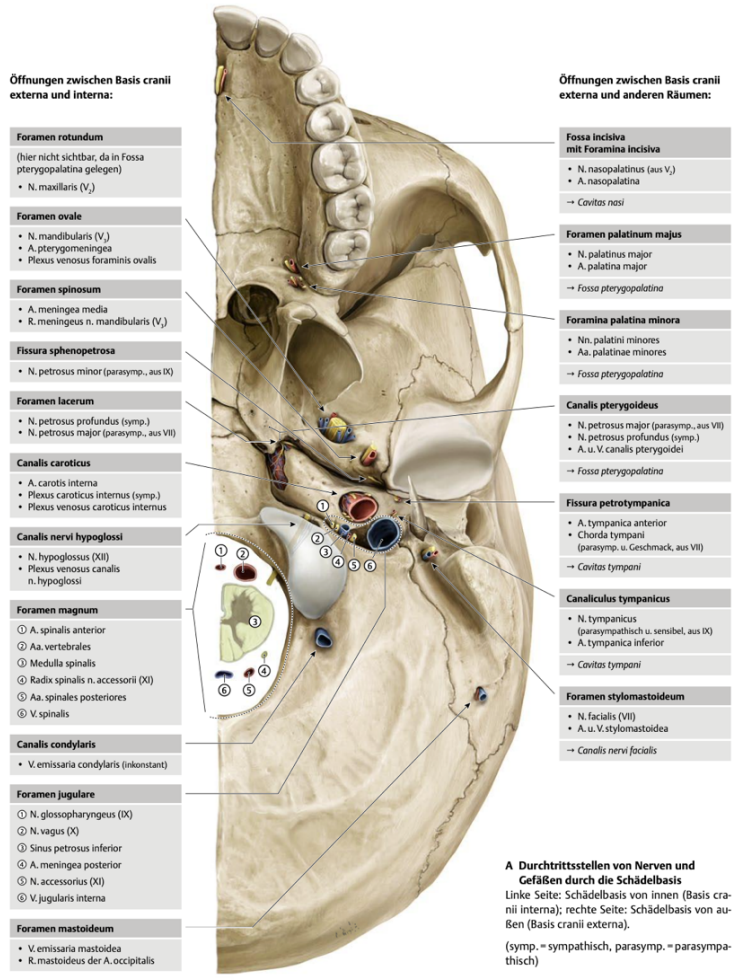

A Durchtrittsstellen von Nerven und Gefäßen durch die Schädelbasis
Linke Seite: Schädelbasis von innen (Basis cranii interna); rechte Seite: Schädelbasis von außen (Basis cranii externa).

(symp. = sympathisch, parasymp. = parasympathisch)

- **fossa cranii media**
- od předního okraje foramen magnum, přes condyli occipitales, proccessus mastoidei
- os sphenoidale, vomer, facies inferior pyramidis, pars basillaris ossis occipitalis
- foramen ovale — n. mandibularis
- foramen spinosum — a. meningea media, r. meningeus
- canalis pterygoideus — n. canalis pterygoidei (n. petrosus prof. + n. petrosus major)
- synchondrosis sphenopetrosa — n. petrosus major et minor
- apertura externa canalis carotici — a. carotis int., plexus caroticus
- canalis musculotubarius — m. tensor tympani, tuba auditiva
- apertura externa canaliculi tympanici - nervus tympanicus
- apertura externa canaliculi cochleae - perilymfa
- fossa jugularis — v. jugularis int.
- foramen jugulare — nn. IX., X., XI.
- canaliculus mastoideus — n. auricularis
- foramen stylomastoideum — n. VII.
- fissura petrotympanica — chorda tympani
- fissura tympanomastoidea — n. auricularis n. X
- **fossa cranii posterior**
- foramen magnum - medulla spinalis, a. vertebralis, a. spinalis ant., aa. spinales post., plexus venosi vertebrales int., radix spinalis nervi accessorii
- canalis condylaris - emisarium

358. REGIO ORBITALIS

- krajina kolem oka, zahrnuje horní a dolní víčko a rima oculi (oční štěrbinu)
- **palpebra sup. et inf.**:
  - kůže, řídké podkožní vazivo, m. orbicularis oculi
  - septum orbitale (vazivová ploténka odstupující od periorbity), ve víčkách přechází v tarzální ploténky tarsus sup. (větší, poloměsíčitá) et inf. (srpkovitá), v nich se nachází glandulae tarsales (Meihoniho žlázky)
  - k tarsus sup. et inf. běží m. tarsalis sup. et inf. (odstupuje od septum orbitale a u horního víčka ještě od m. levator palpebrae sup.)
  - tunica conjunctiva palpebrarum

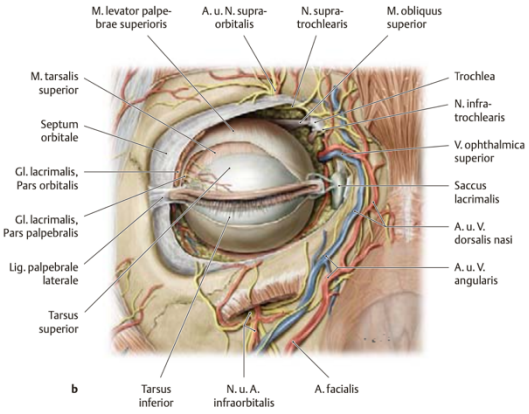

- **orbita**
  - ventrálně je vchod (aditus) a dorzálně vrchol (apex), kde jsou fissura orbitalis sup. et inf. a canalis opticus
  - aditus orbitae ohraničuje margo supraorbitalis (incisura frontalis et supraorbitalis), kaudálně margo infraorbitalis
  - horní stěna: pars orbitalis ossis frontalis, ala minor ossis sphenoidalis
  - mediální stěna: processus frontalis maxillae (crista lacrimalis ant.), os lacrimale (crista lacrimalis post.) → sulcus lacrimalis, fossa sacci lacrimalis, lamina orbitalis ossis ethmoidalis (lamina papyracea), ala minor ossis sphenoidalis
  - laterální stěna: facies orbitalis ossis zygomatici, facies orbitalis alae majoris ossis sphenoidalis
  - kaudální stěna: facies orbitalis corporis maxillae, facies orbitalis ossis zygomatici, processus orbitalis ossis palatini

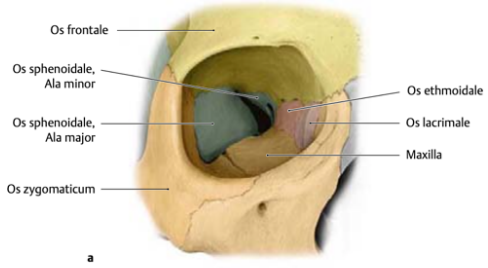

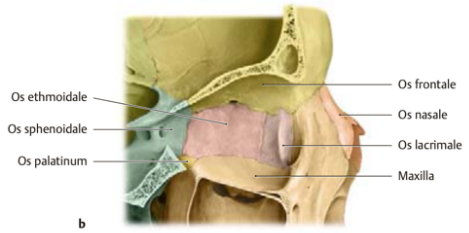

- **obsah orbity**
  - na povrchu kostí se nachází periorbita (ztluštělý periost)
  - do fissura orbitalis sup. et inf. jsou zavzaty snopečky hladké svaloviny -
  - m. orbitalis (inervován sympatikem)
  - na povrchu útvarů se nachází vagina bulbi (vazivový obal, který splývá s fasciemi okohybných svalů)
  - svaly a jejich facie: m. rectus sup., inf., med., lat., m. obliquus sup., inf., m. levator palpebrae sup.
  - spatium episclerale - řídké vazivo na povrchu sclery
  - corpus adiposum orbitae - tuková tkáň kolem oční koule, hlavně v retrobulbárním prostoru
  - bulbus oculi

359. RETROBULBÁRNÍ PROSTOR

- **horní etáž**

– ohraničení: mezi periorbitou a m. levator palpebrae sup.
– **n. lacrimalis** (jde laterálně ke gl. lacrimalis), cestou přibírá r. communicans cum n. zygomatico (parasymp. sekreční vlákna z ggl. pterygopalatinum)
– **n. frontalis** (běží středem očnice), větví se tu na n. supraorbitalis (med., lat.) a n. supratrochlearis
– **n. trochlearis** vstupuje do m. obliquus bulbi sup. (jediný sval s kladkou)

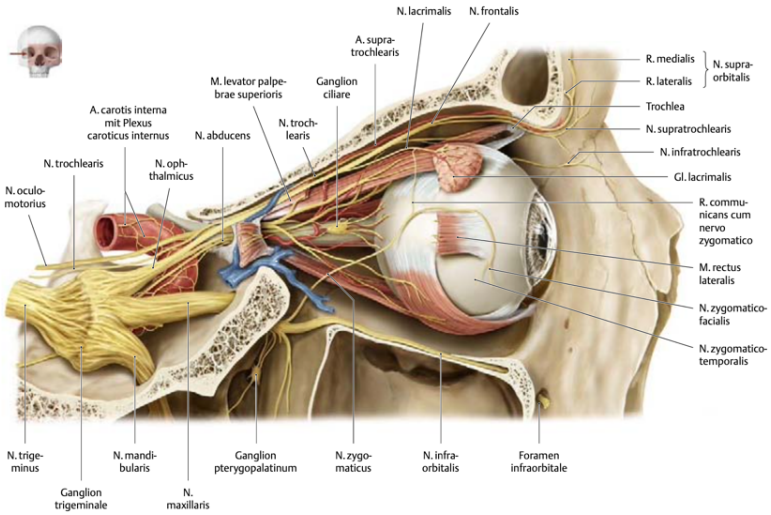

- **střední etáž**

– ohraničení: mezi m. levator palpebrae sup. a rovinou proloženou skrz n. opticus
– **m. levator palpebrae sup., m. rectus sup., lat., med., m. obliquus bulbi sup.**
– **n. abducens** jde k m. rectus lat. (dělá abdukci očního bulbu)
– **radix sup. n. oculomotorii** k m. levator palpebrae sup., m. rectus sup. et med.
– **radix motoria n. oculomotorii** je parasympatická větev směřující do ggl. ciliare
– **ganglion ciliare** leží na laterální straně n. opticus, přichází sem parasympatikus z n. oculomotorius, senzorická vlákna z n. nasociliaris a sympatikus z pleteně kolem a. ophthalmica, vystupují nn. ciliares breves

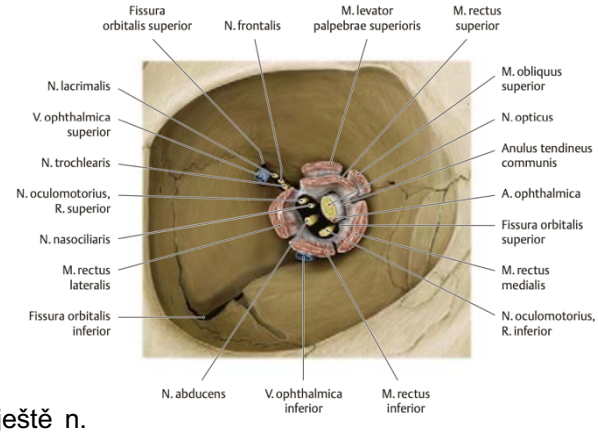

– **n. nasociliaris** vydává kromě vetviček do ggl. ciliare ještě n. ethmoidalis ant., post., n. infratrochlearis
– **nn. ciliares breves**
– parasympatikus inervuje m. sphincter pupillae (zúžení zornice, mióza) a m. ciliaris (akomodace čočky na
– blízko), porucha parasympatiku → zornice roztažená (v mydriáze) a rozostřeno vidění
– sympatikus jde k m. dilatator pupillae (dělá mydriázu)
– **a. ophthalmica** vydává a. ethmoidalis ant., post., a. infratrochlearis
– **v. ophthalmica sup.** jde skrz fissura orbitalis sup. do sinus cavernosus

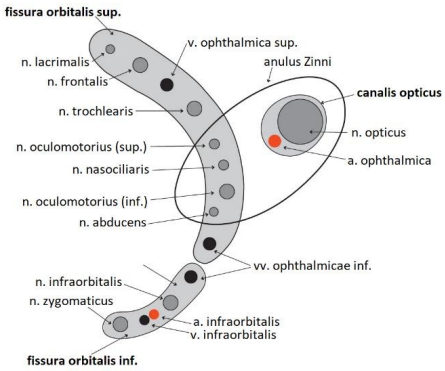

- **dolní etáž**

– ohraničení: mezi rovinou proloženou skrz n. opticus a spodinou očnice
– **radix inf. n. oculomotorii** jde k m. rectus inf. a m. obliquus bulbi inf.
– **a. + n. infraorbitalis** směřují do canalis infraorbiralis
– **a. + n. zygomaticus** směřují do foramen zygomaticoorbitale
– **v. ophthalmica inf.**

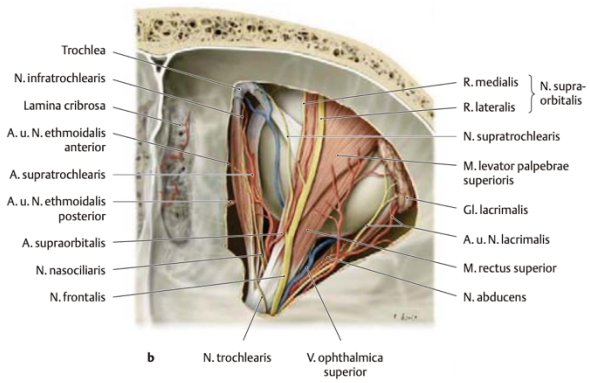

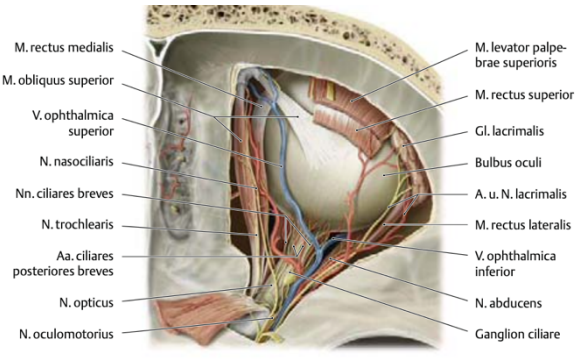

360. REGIO ORALIS

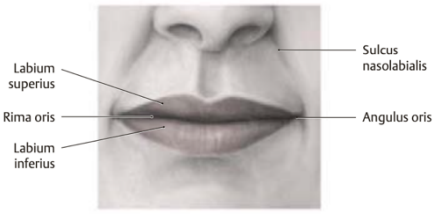

- hranice: sulcus nasolabialis (nahoře), mentolabialis (dole)
- kůže: silná, četné potní a mazové žlázy, chloupky či vousy, do sliznice vestibulum oris přechází v přechodní zóně rtů (tam je kůže tenká a prosvítají cévy, proto jsou rty červené)
- podkožní vazivo
- **m. orbicularis oris** - v oblasti angulus oris do něj vyzařují mimické svaly, tento úpon 1 cm laterálně od koutku = svalově-vazivový uzel ústního koutku (modiolus)
- gl. labiales (slinné žlázy)
- cévy: **a. labialis superior et inferior** (větve a. facialis), anastomosují s protilehlými tepnami a vzniká arcus arteriosus (tepenný oblouk), horní i dolní oblouk spolu tvoří circulus arteriosus, **v. facialis**
- nervy: rr. labiales superiores (z n. maxillaris) inervují horní ret, n. mentalis (z n. mandibularis) inervuje dolní ret, n. facialis inervuje mimické svaly
- nodi lymphatici submandibulares, submentales

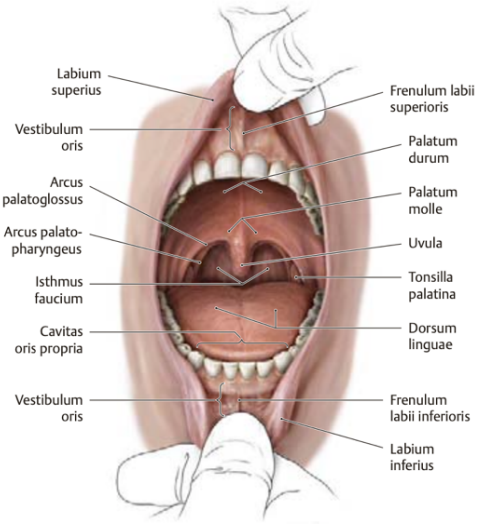

- **dutina ústní** (cavitas oris)
- ohraničení: zepředu ústní štěrbina (rhima oris), zezadu úžina hltanová (isthmus faucium), shora palatum durum, mole, zespodu diaphragma oris
- obsah: lingua, dentes
- vestibulum oris - mezi tvářeni a zubními oblouky
- cavitas oris propria
- **rty** - frontálně orientované kožní řasy, mezi nimi ústní štěrbina (rima oris), ústní koutky (anguli oris), pomocí uzdiček (frenulum labii sup. et inf.) jsou připojeny ke sliznici alveolárních výběžků, gll. labiales
- **tvář** - od koutků úst a rtů k ramus mandibulae po arcus zygomaticus, mezi m. masseter a m. buccinator je tvářové tukové těleso (corpus adiposum buccae)

361. REGIO PAROTIDEOMASSETERICA

- ohraničení: arcus zygomaticus (nahoře), venrtální okraj m. masseter (ventrálně), dolní okraj mandibuly (kaudálně), kolmice vedená tragem (dorzálně)
- **gl. parotis** - před ušním boltcem, vyplňuje skoro celou krajinu, může zasahovat do retromandibulární krajiny, je ve fascia parotideomasseterica (tvoří obal žlázy), z předního okraje vystupuje ductus parotideus (jde po m. masseter, při jeho předním okraji jde do hloubky, proráží corpus adiposum buccae, m. buccinator a ústí na tváří naproti M2)
- přes gl. parotis prostupuje **plexus parotideus** (terminální část n. VII), dělí žlázu na pars superficialis et profunda
- **a. temporalis spf**. - běží těsně před ušním boltcem, větví se (a. zygomaticoorbitalis, a. transversa faciei...)
- **v. temporalis spf.** - pokračuje jako v. retromandibularis
- **n. auriculotemporalis** - přivádí sekreční parasymp. vlákna z n. glossopharyngeus (ggl. oticum)
- plexus parotideus - rr. temporales, zygomatici, buccales, r. marginalis mandibulae, r. colli (spolu s n. transversus colli vytváří ansa cervicalis spf., která inervuje platysmu (motoricky) a kůži krku (senzoricky)

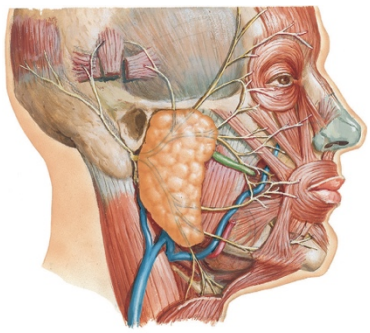

- **retromandibulární krajina**
  - jde sem n.VII., než se dostává na tvář, vydává větve pro m. stylohyoideus (r. stylohyoideus) a pro venter post. m. digastrici (r. digastricus)
  - směrem za ušní boltec vydává n. auricularis post.
  - cévní zásobení: a. auricularis post. (dorzální větev a. carotis ext.)

362. REGIO INFRATEMPORALIS

- horní stěna: facies infratemporalis alae majoris ossis sphenoidali (crista infratemporalis)
- mediální stěna: lamina lateralis processus pterygoidei, laterální stěna pharyngu
- ventrální stěna: facies infratemporalis corporis maxillae (hranicí je tuber maxillae)
- laterální stěna: ramus mandibulae
- dorzální stěna: styloidní septum
- **m. pterygoideus med. et lat.**
- **n. mandibularis** - větve k žvýkacím svalům, k m. tensor tympani a m. tensor veli palatini. n. buccalis (prorážíí m. buccinator a corpus adiposum buccae, inervuje kůži na tváři), n. auriculotemporalis (tvoří smyčku kolem a. meningea media), n. lingualis, n. alveolaris inf.
- **a. maxillaris** - pars mandibularis et pterygoidea
- **plexus pterygoideus** - v. maxillaris

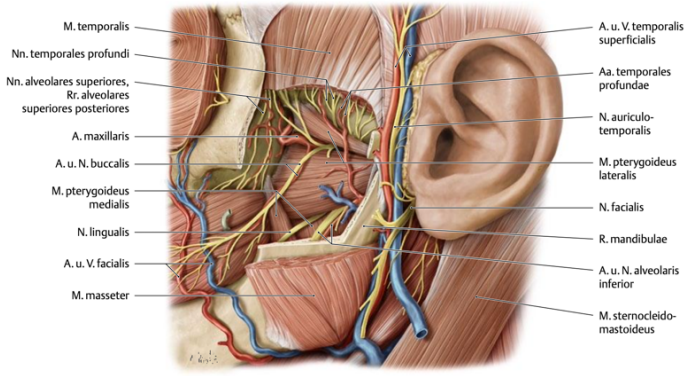

363. FOSSA PTERYGOPALATINA

- horní stěna: facies maxillaris alae majoris ossis sphenoidalis, foramen rotundum (komunikace s fossa cranii media), fissura orbitalis inferior (komunikace s orbitou)
- mediální stěna: lamina perpendicularis ossis palatini, foramen sphenopalatinum (komunikace s cavum nasi osseum)
- ventrální stěna: tuber maxillae (foramina alveolaria)
- dorzální stěna: processus pterygoideus ossis sphenoidalis, canalis pterygoideus (komunikace s basis cranii externa)
- kaudálně: canalis palatinus major (komunikace s cavum oris)
- **a. maxillaris (pars pterygopalatina)**
  - a. infraorbitalis (jde přes fissura orbitalis inf. do očnice, canalis infraorbitalis, aa. alveolares sup. ant.)
  - a. alveolaris sup. post. (2-3, jdou k zadním zubům horní čelisti)
  - a. palatina descendens (jde přes canalis palatinus major, vydává a. palatina major, aa. palatines minores)
  - a. canalis pterygoidei (jde přes canalis pterygoideus)
  - a. sphenopalatina (přes foramen sphenopalatinum do dutiny nosní)
- **n. maxillaris**
  - n. infraorbitalis (canalis infraorbitalis, foramen infraorbitale, větvičky k horním zubům)
  - n. zygomaticus (vstupuje do canalis zygomaticoorbitalis, větví se na n. zygomaticofacialis et zygomaticotemporalis, dostávají se do něj parasympatické větve r. communicans cum n. zygomatico se sekrečními vlákny pro gl. lacrimalis)
  - nn. pterygopalatini (senzorická vlákna do ggl. pterygopalatinum, odvádí parasympatikus do n. zygomaticus a gl. lacrimalis)

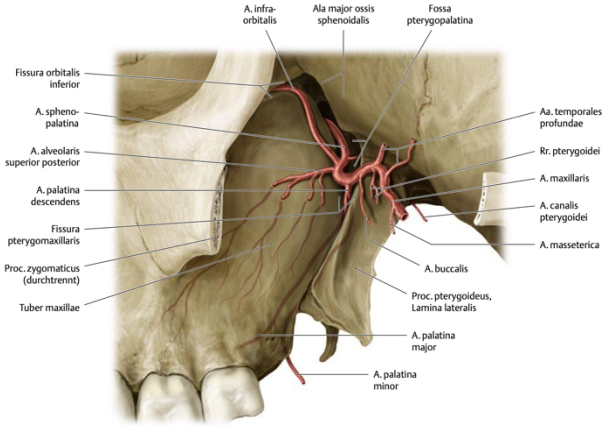

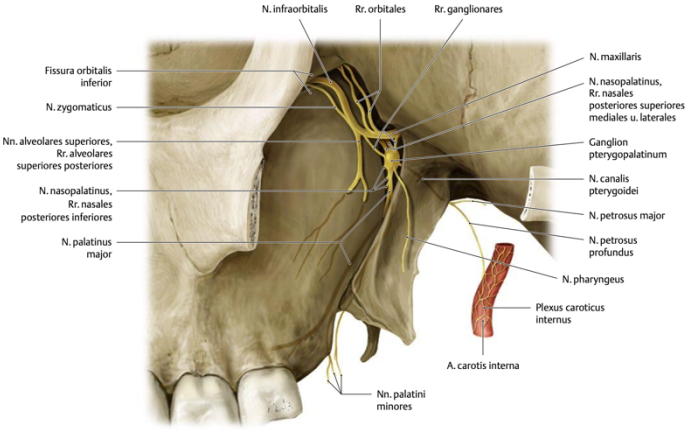

364. SPATIUM PARAPHARYNGEUM

- prostor kolem hltanu vyplněný řídkým vazivem
- pomocí septum styloideum je rozdělen na spatium praestyloideum et spatium retrostyloideum
- spatium praestyloideum komunikuje s spatium submandibulare, spatium retrostyloideum s paraviscerálním prostorem krku
- **vagina carotica** – a. carotis int., v. jugularis int., n. X.
- **plexus venosus pharyngeus** na zadní stěně pharyngu
- **a. pharyngea ascendens** (z a. carotis ext.)
- **n. IX.** (běží podél m. stylopharyngeus k pharyngu)
- **n. XI**. (jde do m. sternocleidomastoideus)
- **n. XII**. (tvoří tu arcus n. hypoglossi do submandibulární krajiny)
- **tr. sympaticus** (na prevertebrální fascii)

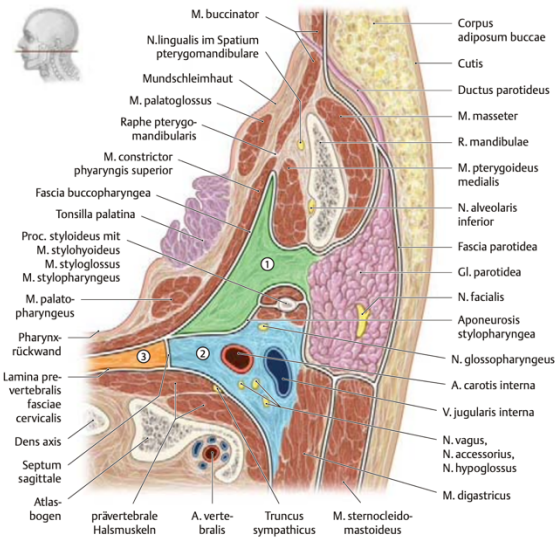

365. SPATIUM PRAESTYLOIDEUM

- prostor mezi horní částí hltanu, m. pterygoideus medialis a styloidním septem
- <u>ohraničení:</u> kraniálně - facies infratemporalis ossis sphenoidalis, pars squamosa ossis temporalis, kaudálně - trigonum submandibulare, ventrálně - fossa infratemporalis, dorzálně - septum styloideum,, mediálně - hltan a fascia buccopharyngea, laterálně - m. pterygoideus medialis
- **a. carotis externa**
- **a. palatina ascendens**
- **v. retromandibularis**
- **gl. parotis**
- **n. facialis**
- **septum styloideum** - myofasciální ploténka mezi vnitřní plochou m. SCM a fascia buccopharyngea
- svaly septa: m. SCM, venter post. m. digastrici, m. stylohyoideus, m. stylopharyngeus, m. styloglossus

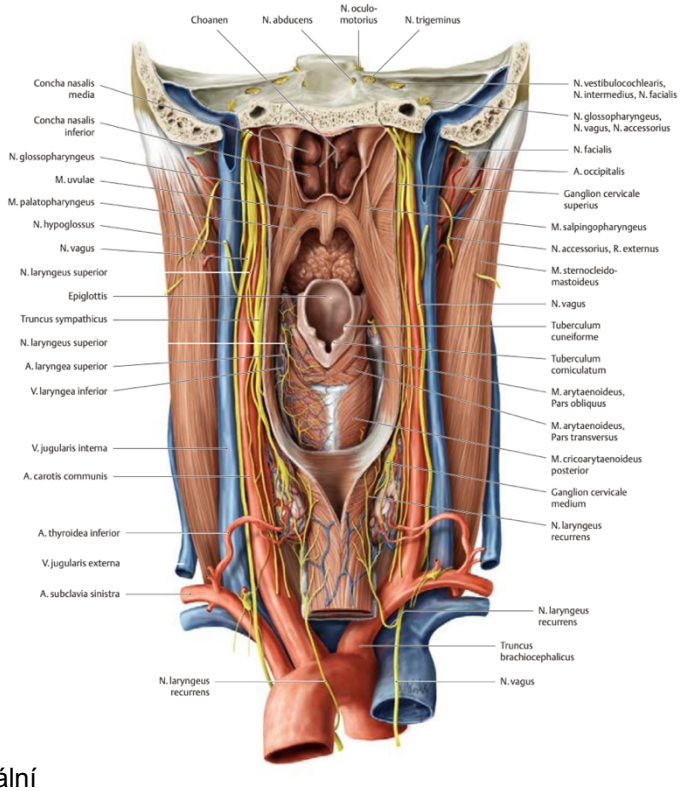

366. SPATIUM RETROSTYLOIDEUM

- prostor mezi horní částí hltanu, praevertebrální fascií a styloidním septem
- ohraničení: kraniálně - pars petrosa ossis temporalis, kaudálně - trigonum caroticum v úrovni venter post. m. digastrici, ventrálně - septum styloideum, dorzálně - lamina praevertebralis fasciae cervicalis, mediálně - spatium retropharyngeum, laterálně - m. SCM
- a. carotis int.
- v. jugularis int.
- n. vagus (n.X.), n. glossopharyngeus (n.IX.), n. accessorius (n.XI.), Nn. hypoglossus (n.XII.) - vydává radix sup. ansae cervicalis prof.
- truncus sympathicus

- **spatium retropharyngeum** - mezi zadní stěnou hltanu a praevertebrální fascií
- plexus pharyngeus, nll. retropharyngei, a. pharyngea asc., plexus venosus pharyngeus

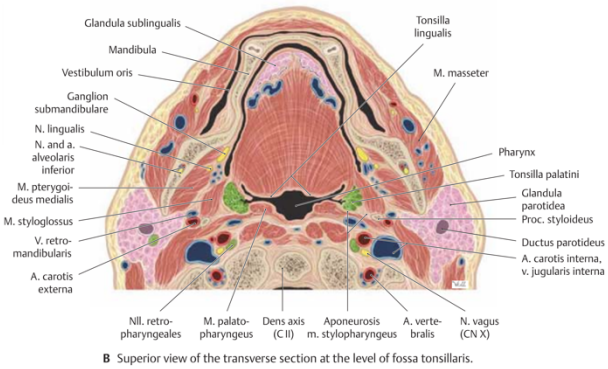

B Superior view of the transverse section at the level of fossa tonsillaris.

367. REGIONES COLLI

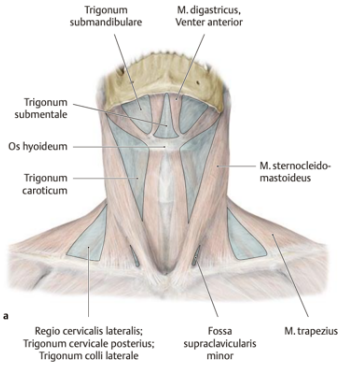

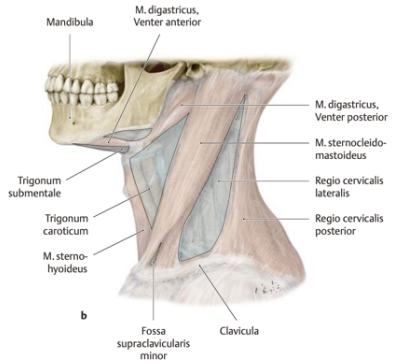

– ohraničení krku proti hlavě: protuberantia occipitalis ext., linea nuchae sup., porus acusticus ext., dolní okraj mandibuly
– ohraničení krku proti hrudníku: horní okraj sterna, clavicula, acromion, vertebra prominens
– ohraničení proti šíjové krajině: proc. mastoideus, okraj m. trapezius, acromion

▪ **regio colli ant.** - mm. sternocleidomastoidei, mandibula
– **trigonum omotracheale** (infrahyoideum) - jazylka, venter superior m. omohyoidei, m. SCM
– **trigonum submandibulare** - venter anterior et posterior m. digastrici, mandibula
– **trigonum submentale** - venter anterior m. digistrici (oboustranně), os hyoideum
– **trigonum caroticum** - m. SCM, venter superior m. omohyoidei, venter posterior m. digastrici
▪ **regio sternocleidomastoidea** - fossa supraclavicularis minor
▪ **regio colli lateralis** - m. SCM, clavicula, m. trapezius
– **trigonum omoclaviculare** (fossa supraclavicularis major) - clavicula, venter inferior m. omohyoidei, m. SCM

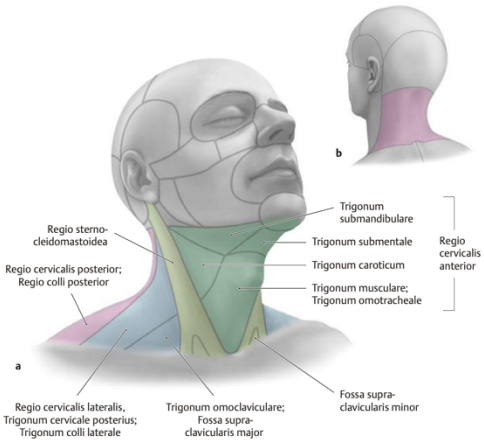

– **trigonum omotrapezium** (trigonum colli laterale) - m. SCM, m. trapezius, venter inf. m. omohyoidei
– **trigonum scalenovertebrale** - v hloubce, tvar jehlanu, m. longus colli, krční obratle, m. scalenus ant., spodina je cupula pleurae, lat. částečně m. SCM - trigonum a. subclaviae
▪ **regio colli posterior**

368. TRIGONUM SUBMANDIBULARE

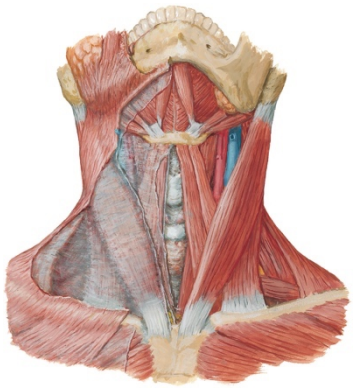

– ohraničení: venter anterior et posterior m. digastrici, mandibula
– **tractus angluaris** - vazivový pruh, který odděluje gl. parotis a gl. submandibularis
– **gl. submandibularis**
– **vena facialis**
– **arteria facialis** - a. submentalis
– **n. mylohyoideus** (n. alveolaris inf.)
– n. hypoglossus - arcus nervi hypoglossi (radix sup. ansae cervicalis prof.)
– n. lingualis
– **ggl. submandibulare** (parasympaticus z n. lingualis)
– nll. submandibulares
– **Béclárdův úhel** - venter post. m. digastrici a cornu majus ossis hyoidei - odstup a. lingualis z a. carotis ext.
– **trigonum Pirogowi** - šlacha m. digastricus a n. hypoglossus, pod m. hyoglossus (místo pro podvaz a. lingualis)

369. TRIGONUM CAROTICUM

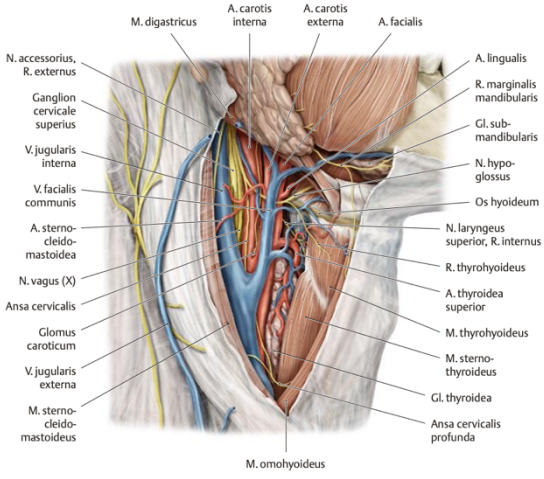

– ohraničení: m. SCM, venter sup. m. omohyoidei, venter post. m. digastrici
– **bifurcatio carotidis** (C4)
– glomus caroticum
– **vena jugularis interna** - do ní v. jugularis ext.
– a. carotis communis - a. carotis interna et externa
– **n. vagus** - n. laryngeus sup., rr. pharyngei
– arcus nervi hypoglossi - radix sup. ansae cervicalis prof.
– **truncus sympaticus** - ggl. cervicale sup. et med.

370. TRIGONUM SUBMENTALE ET OMOTRACHEALE

TRIGONUM SUBMENTALE

- ohraničení: venter ant. m. digastrici (oboustranně), jazylka
- m. platysma, povrchový list krční fascie
- nll. submentales

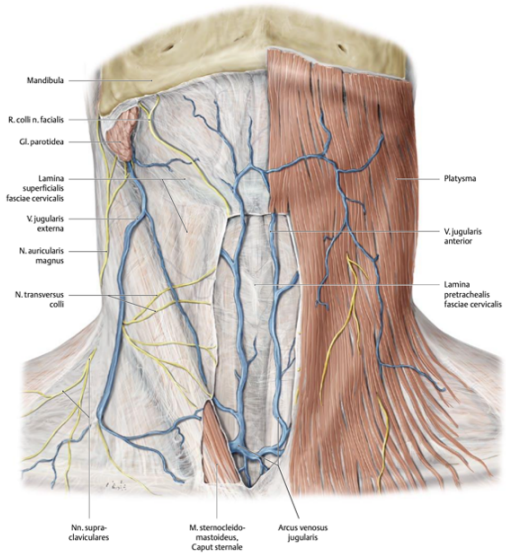

TRIGONUM OMOTRACHEALE

- ohraničení: os hyoideum, venter sup. m. omohyoidei, m. SCM
- povrchové vrstvy: kůže (prominentia laryngea), m. platysma (větve ansa cervicalis spf.), lamina spf. fasciae cervicalis, vena jugularis ant., lamina praetrachealis fasciae cervicalis
- **spatium suprasternale** (nad sternem mezi lamina spf. a lamina praetrachealis fasciae cervicalis) - řídké tukové vazivo, arcus venosus juguli
- nll. cervicales spf.
- infrahyoidní svaly (ansa cervicalis prof.)
- larynx, trachea (C6)
- pharynx, oesophagus (C6)
- gl. thyroidea (proc. pyramidalis)
- gll. parathyroideae
- v. jugularis int., **plexus thyroideus impar**
- a. carotis communis
- **a. et v. thyroidea sup. et inf.**
- **a. et v. laryngea sup.**
- **n. vagus**
- n. laryngeus sup. (skrz membrana thyrohyoidea)
- n. laryngeus inf., n. laryngeus recurrens
- prostor pro coniotomii - conus elasticus, lig. cricothyroideum
- tracheotomia superior - nad isthmus gl. thyroideae
- tracheotomia inferior - pod isthmus gl. thyroideae

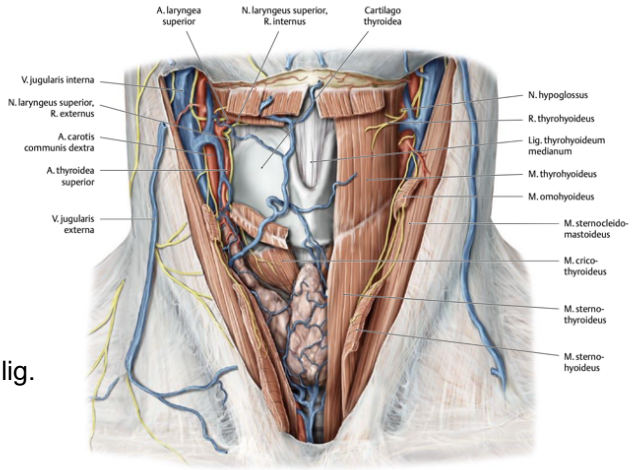

371. TRIGONUM SCALENOVERTEBRALE

- ohraničení: kaudálně cupula pleurae (2 cm na claviculu), m. scalenus ant., mediálně trachea, gl. thyroidea, jícen, m. longus colli, m. SCM
- **angulus venosus** - soutok v. subclavia + v. jugularis int.
- **truncus lymphaticus dexter, ductus thoracicus**
- **a. subclavia** (napravo truncus brachiocephalicus) - jiný název regia je trigonum a. subclaviae
- n. vagus - n. laryngeus recurrens
- tr. sympaticus - ansa subclavia, ggl. cervicale inf.
- n. phrenicus
- **fissura scalenorum** - mezi m. scalenus ant. a m. scalenus med., prochází jí a. subclavia, plexus brachialis, v. subclavia jde mimo fissuru

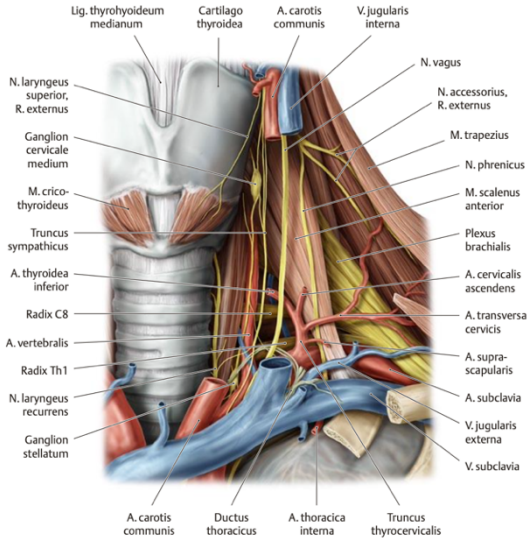

372. TRIGONUM COLLI LATERALE

- ohraničení: zadní okraj m. SCM, přední okraj m. trapezius, clavicula
- venter inferior m. omohyoidei rozděluje krajinu na trigonum omoclaviculare a trigonum omotrapezium
- **v. jugularis ext.**
- nll. cervicales spf.
- **punctum nervosum** - n. transverus colli (s r. colli n. facialis - ansa cervicalis spf.), n. auricularis magnus, n. occipitalis minor, nn. supraclaviculares

– lamina spf. fasciae cervicalis
– n. accessorius - k m. SCM
– **plexus cervicalis** - n. phrenicus
– supraclaviculární část **plexus brachialis** - n. dorsalis scapulae, n. suprascapularis, n. thoracicus longus, nn. pectorales, n. thoracodorsalis
– větve a. subclavia - a. cervicalis asc., a. cervicalis spf., a. transversa colli, a. suprascapularis
– nll. cervicales prof.

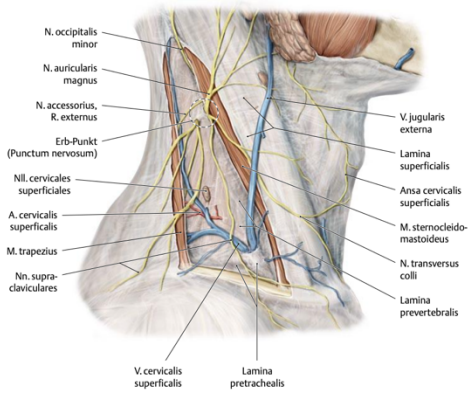

373. TRIGONUM SUBOCCIPITALE

– ohraničení: mediálně musculus rectus capitis posterior major, laterálně m. obliquus capitis superior, kaudálně m. obliquus capitis inferior, dno je membrana atlantooccipitalis post. / arcus posterior antlantis, strop je m. semispinalis capitis
– **a. vertebralis** - jiný název této krajiny je trigonum a. vertebralis
– **n. suboccipitalis** - r. dorsalis n. spinalis I.
– **n. occipitalis major** - r. dorsalis n. spinalis II., proráží okraj m. semispinalis capitis a začátek m. trapezius a pokračuje do occipitální krajiny
– dříve byla oblast klinicky významná, tudy se katetrizovala a. vertebralis při angiografii Willisova okruhu (circulus arteriosus cerebri)

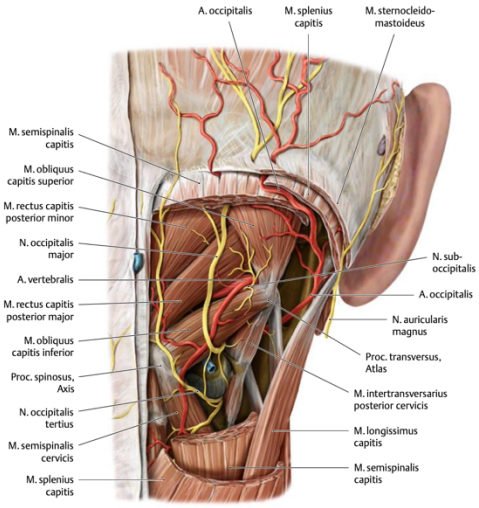

374. TRIGONUM PETITI ET GRYNFELTI

▪ **trigonum lumbale inferius** - trigonum Petiti
– ohraničení: kaudálně crista iliaca, mediálně m. latissimus dorsi, mediálně m. obliquus ext. abd., dno m. obliquus internus abd.
– dolní bederní kýla (5 % hernií)

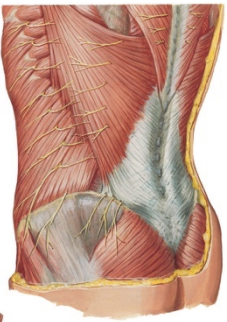

▪ **trigonum lumbale superius**, trigonum Grynfelti, tetragon Krausei (pokud jako hranici bereme i 12. žebro)
– ohraničení: mediokraniálně m. serratus post. inf., mediálně m. erector spinae, laterokaudálně m. obliquus internus abd., (laterokraniálně 12. žebro), dno aponeurosis m. transversi abd., strop m. latissimus dorsi
– obsah: **a. et v. subcostalis, n. subcostalis, n. iliohypogastricus**
– kýlní branka pro hernia lumbalis superior

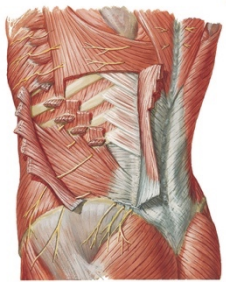

375. STAVBA HRUDNÍ STĚNY

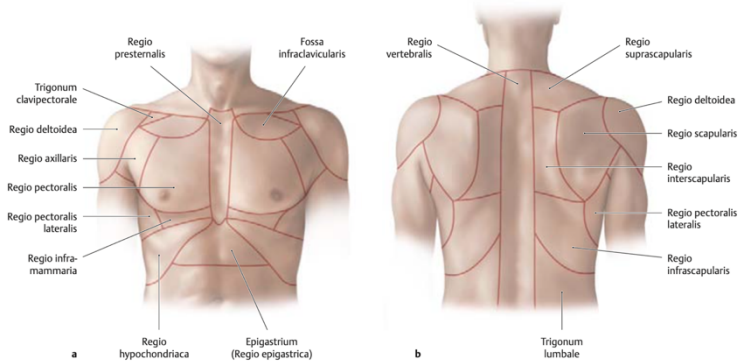

- **povrchové ohraničení hrudníku:** proti krku - horní okraj sterna, clavicula, acromion, vertebra prominens, proti břichu - arcus costarum
- **hluboké ohraničení hrudníku**: proti krku - apertura thoracis superior (Th1, costae primae), proti břichu - bránice
- **regio praesternalis** - membrana sterni ext., sternum, membrana sterni int., m. transversus thoracis
- **trigonum clavipectorale** / **deltoideopectorale** - m. deltoideus, clavicula, m. pectoralis maj. - viz **regio deltoidea**
- **fossa infraclavicularis**
- **regio pectoralis / mammaria**
- **regio inframammaria**
- **regio pectoralis lateralis**
- **hrudní stěna:**
- kůže a podkoží - v. thoracoepigastrica, rr. cutanei ant. et lat. nervorum intercostalium
- podkožní inervace - nn. supraclaviculares
- fascia pectoralis
- heterochtonní svaly hrudníku - m. serratus ant., m. pectoralis minor, m. pectoralis major, m. subclavius
- mm. intercostales (ext., int., intimi), membrana intercostalis externa et interna
- v., a., n. intercostalis v sulcus costae - hrudní punkce podél horního okraje žebra
- fascia endothoracica

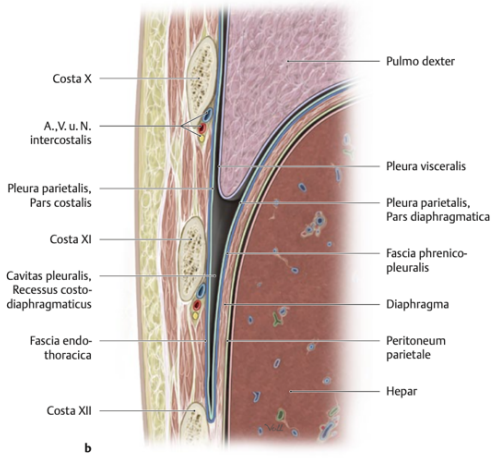

376. REGIO MAMMARIA

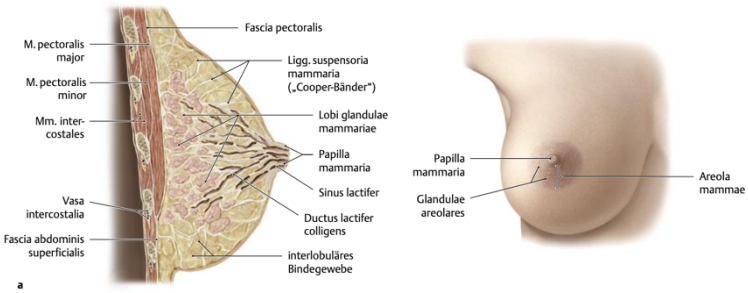

- ohraničení: 3. - 6. mezižebří, nebo 2. - 5., linea axillaris ant., linea parasternalis (sinus mammarum)
- **mamma feminina** - areola mammae, gll. areolares, papilla mammae, area cribriformis, ductus lactiferi
- podkoží: m. subareolaris (hladký sval, reaguje na mechanické podráždění, erekce bradavky při kojení), praemammární tuk, corpus mammae s proc. axillaris, retromammární tuk
- fascia pectoralis, mm. pectorales
- cévní zásobení: a. thoracica int. (rr. mammarii med.), a. thoracica lateralis (rr. mammarii lat.), a. thoracica suprema, aa. intercostales post. (4. - Pietova papillární tepna)
- circulus venosus Halleri
- inervace: nn. intercostales
- lymf. drenáž: nll. axillares (Sorgiusova uzlina, 2. - 3. zub m. serratus ant.), nll. parasternales, nll. supraclaviculares, nll. intercostales, nll. mediastinales ant.

377. ORIENTAČNÍ ČÁRY NA HRUDNÍKU

- **linea mediana ant.** - střed sterna
- **linea sternalis** - okraj sterna
- **linea parasternalis** - mezi linea medioclavicularis a sternalis
- **linea medioclavicularis** - střed claviculy
- **linea axillaris ant.** - m. pectoralis major
- **linea axillaris media** - vrchol axilly
- **linea mediana post.** - processus spinosi vertebrarum

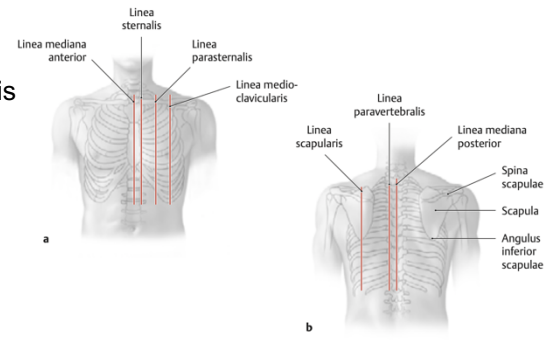

- **linea paravertebralis** - processus transversi vertebrarum
- **linea scapularis** - anglus inf. scapulae
- **linea axillaris post**. - m. latissimus dorsi

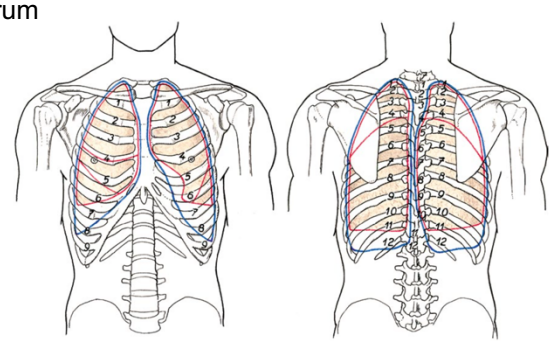

PROJEKCE

- **cupula pleurae** (2 cm nad claviculu) - fossa supraclavicularis minor (mezi úpony m. SCM), za SC kloub, ke 2. sternocostálnímu spoji, podél okraje sterna napravo až k chrupavce 6. žebra, v medioclaviculárně je u 7. žebra, vlevo jde pouze po chrupavku 4. žebra, pak je incisura cardiaca
- hranice plic je o 1-2 mezižebří kraniálně
- **area interpleuralis sup.** (thymica)
- **area interpleuralis inf.** (pericardiaca)
- boční projekce: linea medioclavicularis - 7. žebro, linea axillaris ant. - 8. žebro, linea axillaris med. - 9. žebro, linea axillaris post. - 10. žebro
- zadní projekce: linea scapularis 11. žebro, linea paravertebralis 12. žebro
- Th4 - Th12 - recessus retrooesophageus
- **srdce** - 2. mezižebří vpravo - valva aortae (bod A), 5. mezižebří vpravo - valva tricuspidalis (bod B), 2. mezižebří vlevo - 2 cm od sterna valva trunci pulmonalis (bod D), 5. mezižebří vpravo - 1 cm od linea medioclavicularis valva bicuspidalis (bod C)

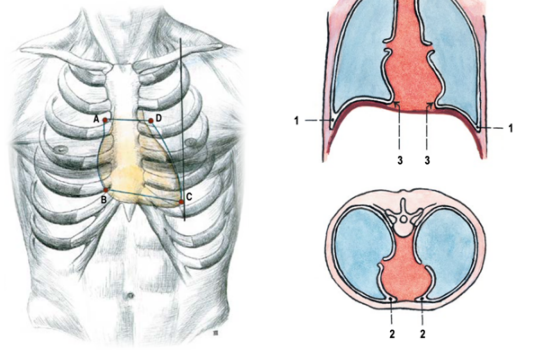

Obr. 169. RECESSUS PLEURALES; schema na frontálním a transversálním řezu
1 recessus costodiaphragmaticus pravé a levé strany
2 recessus costomediastinalis pravé a levé strany
3 recessus phrenicomediastinalis pravé a levé strany

- **recessus pleurales**
- recessus costodiaphragmaticus - nejhlubší místo dutiny hrudní, hromadí se tady výpotky nebo krev v pleurální dutině - v radiologii angulus costodiaphragmaticus
- rec. costomediastinalis (praepericardiacus) - ventrální strana
- rec.phrenicomediastinalis - mezi pars diaphragmatica a pars mediastinalis pleurae

378. PERIKARD

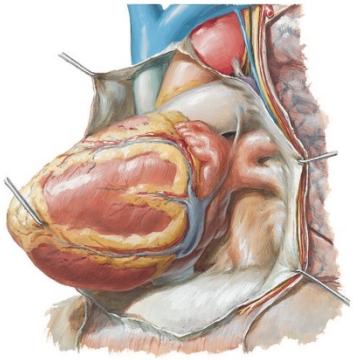

- **vrstvy stěny srdce** (zevnitř ven): endokard, myokard, subepikardiální tuk s koronárním oběhem, lamina visceralis pericardii serosi (epikard), lamina parietalis pericardii serosi, pericardium fibrosum
- **pericardium fibrosum** má tvar čtyřbokého jehlanu, který svou základnou (facies diaphragmatica s. **basis pericardii**) nasedá na centrum tendineum bránice - spojení je zpevněno pomocí ligamenta phrenicopericardiaca
- při pravém okraji baze perikardu prostupuje v. cava inf.
- vrchol perikardu (**cupula pericardii**) směřuje nahoru a dosahuje do úrovně angulus sterni
- oblastí cupula pericardii prostupují velké cévní kmeny (aorta, truncus pulmonalis a v.cava sup.)
- přední stěna (pars sternalis) se obrací proti přední stěně hrudní
- v dolní části naléhá na zadní stranu sterna a přilehlé chrupavky 5. a 6. žeber a se sternem je spojena pomocí ligg. sternopericardiaca
- v horní části se mezi sternum a perikard vsouvají sinus costomediastinales pleurae
- boční stěny (partes laterales) se obracejí proti mediastinální pleuře a volně s ní srůstají (mezi perikard a mediastinální pleuru se vsouvá vrstva řídkého vaziva, kterou na obou stranách sestupují vasa pericardiacophrenica a n. phrenicus)
- bočními stěnami perikardu prostupují na obou stranách vv. pulmonales
- zadní stěna (pars dorsalis) se obrací proti zadnímu mediastinu (na zadní stěnu perikardu naléhá jícen, sestupná aorta a ductus thoracicus)

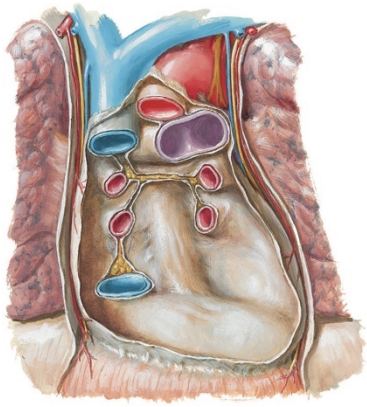

- **pericardium serosum** se skládá ze dvou listů:
- zevní list (**lamina parietalis**) nasedá na vnitřní stranu fibrozního perikardu
- vnitřní list (**lamina visceralis**) - epikard (**epicardium**) pokrývá jako tenká, hladká a průhledná vazivová blána povrch myokardu
- na některých místech se mezi myokard a epikard vsouvá různě silná vrstva tukového vaziva (především kolem srdečních cév v oblasti sulci coronarii a sulci interventriculares)
- mezi oběma listy je vytvořena **cavitas pericardialis** s. cavum serosum pericardii, kterou vyplňuje liquor pericardii

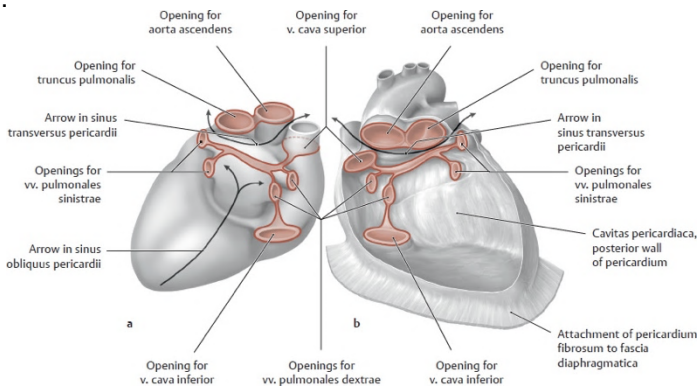

- objem perikardiální dutiny se za patologických stavů zvětšuje (zánětlivé výpotky, krevní výrony při ruptuře stěny srdce) a může vyústit v zástavu srdeční činnosti (tamponáda)

- oba listy serozního perikardu do sebe plynule přecházejí na dvou místech:
  - podél truncus pulmonalis a začátku aorta ascendens **(porta arteriarum**), na oba tepenné kmeny vybíhá krátký serozní obal (vagina serosa arteriarum), který vystupuje ven z perikardu fibrozního
  - podél žil, které vstupují do srdce (vv. cavae, vv. pulmonales) vzniká **porta venarum**
    - má tvar příčně položeného písmene T, svislé rameno spojuje vstupní otvor pro v. cava superior, otvory pro prostup vv. pulmonales dex., a otvor pro v. cava inf.
    - příčné rameno spojuje otvory pro vv. pulmonales dex. s otvory pro prostup vv .pulmonales sin.

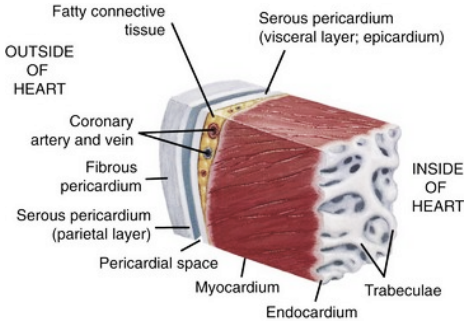

- **sinus transversus pericardii** - příčná štěrbina mezi porta arteriarum a porta venarum (leží za aortou a truncus pulmonalis a před v. cava sup.)
- **sinus obliquus pericardii** - pod příčným ramenem porta venarum (spojka mezi vyústěním vv. pulmonales sin. et vv. pulmonales dex.), za stěnou levé předsíně

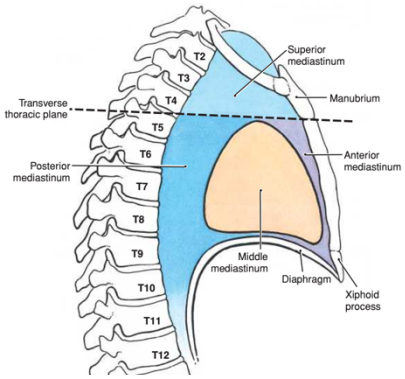

379. MEDIASTINUM SUPERIUS

- transversální rovina v Th4 rozděluje mediastinum na mediastinum superius a inferius
- **med. superius** je mezi touto rovinou a apertura thoracis superior
- **med. inferius** je mezi touto rovinou a bránicí
- **med. anterius** je mezi sternem a pericardem
- **med. medium** je srdce s pericardem
- **med. posterius** je mezi pericardem a páteří

- **thymus** (nejventrálněji) - u dětí může vystupovat z apertura thoracis sup.
- vrstva žil (soutok **vv. brachiocephalicae - v. cava sup., plexus thyroideus impar**)
- vrstva tepen (**truncus pulmonalis, aorta**)
- **truncus sympaticus,** plexus cardiacus spf. et prof.
- **nn. vagi** - n. laryngeus recurrens sin. (n. laryngeus recurrens dex. nepatří do mediastina, odděluje se ještě na krku pod a. subclavia dex.)
- **n. phrenicus** - pokračuje do středního mediastina
- **trachea** - bifurcatio tracheae - bronchi
- **oesophagus**
- nll. paratracheales, tracheaeles, bronchotracheales, nll. mediastinales ant.

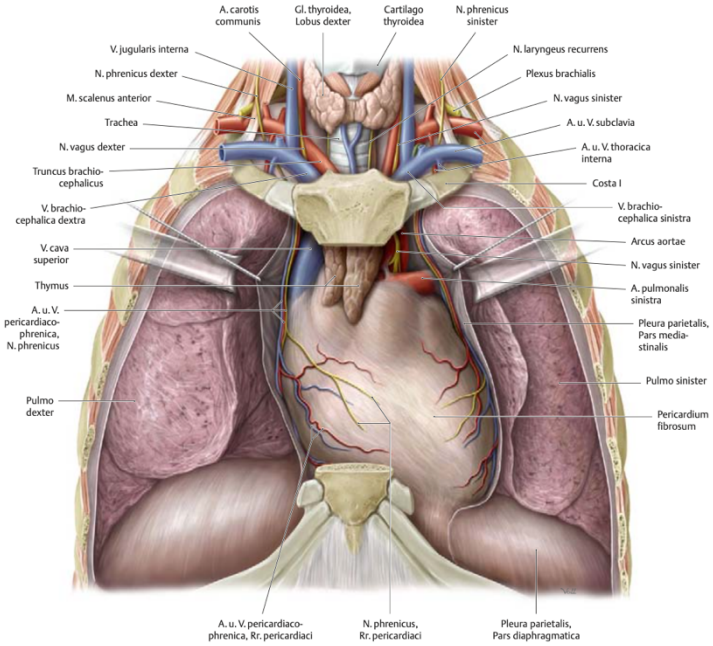

380. MEDIASTINUM POSTERIUS

- jícen
- plexus oesophageus (n. vagus - levý vepředu, pravý vzadu) - truncus vagalis
- aorta descendens - thoracica
- vena azygos, vena hemiazygos (Th7-9)
- ductus thoracicus - ústí do angulus venosus sin.
- truncus sympaticus - nn. splanchnici - major (Th6-9), minor (Th10-11), imus (Th12) - ty leží až za parietální pleurou, tzn. mimo mediastinum
- nll. mediastinales post.
- vena cava inferior ústí prakticky okamžitě po průchodu bránicí do atrium dextrum cordis

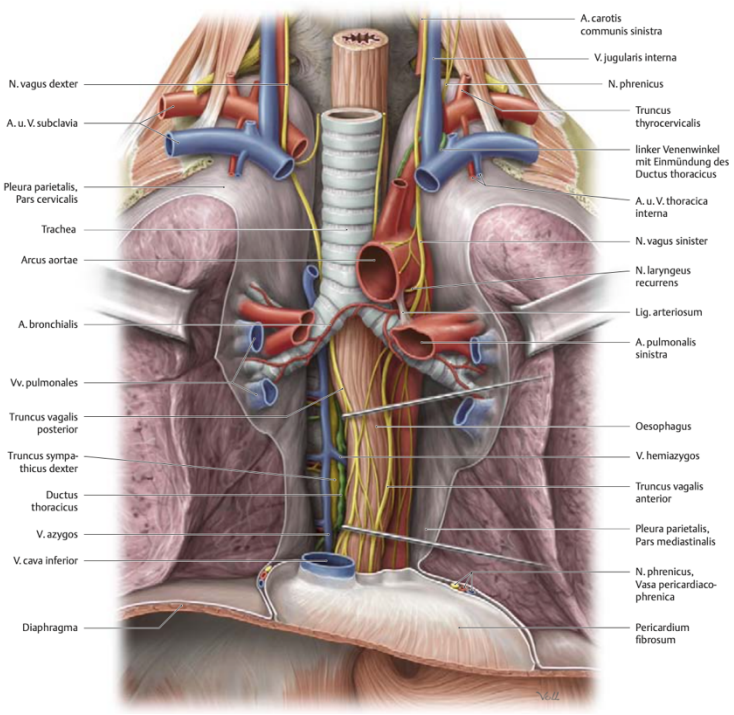

381. MEDIASTINUM ANTERIUS ET MEDIUM

- **med. anterius** je mezi sternem a pericardem
- **med. medium** je srdce s pericardem
- ligg. pericardiacophrenica
- ligg. sternopericardiaca
- **vasa thoracica int.**
- vv. pericardiacophrenicae
- nll. parasternales, nll. phrenici
- podél pericardu **n. phrenicus**
- (nll. mediastinales ant. ne, jsou jen v horním!)
- hilus pulmonis - dex. bronchus, arteria pulmonalis, vv. pulmonales (BAV), sin. arteria pulmonalis, bronchus principalis, vv. pulmonales (ABV)
- porta arteriarum, porta venarum - sinus transversus pericardii

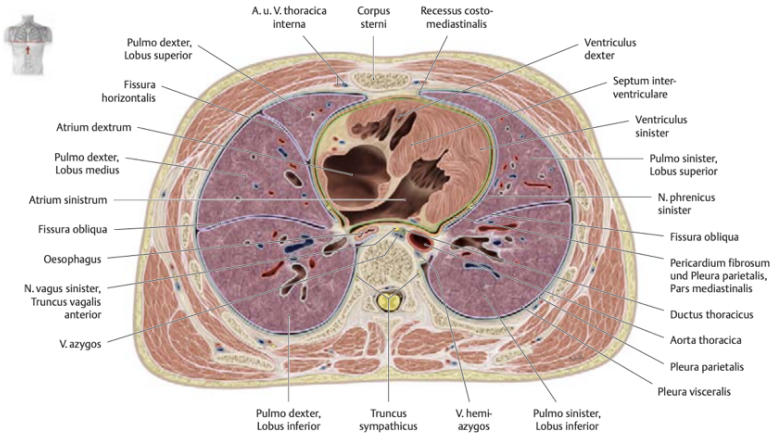

382. REGIONES ABDOMINIS

- hranice břicha oproti hrudníku: povrchově prox. xiphoideus, arcus costarum, Th12, hluboká hranice je bránice (dx. 4. mezižebří, sin. 5. mezižebří)
- kaudální hranice břicha: povrchově crista iliaca, spina iliaca anterior superior, sulcus inguinalis, hluboká hranice je rovina aditus pelvis
- **linea xiphisternalis** (xiphisternální spoj)
- **linea subcostalis** (dolní okraje žeberních oblouků)
- **linea bispinalis** (spoj spinae iliacae anteriores superiores)
- vertikální čára po zevním okraji m. rectus abd. (případně prodloužení linea medioclaviculares)
- **epigastrium** - mezi linea XS a linea subcostalis - <u>reg. epigastrica, regg. hypochondriacae</u>
- **mesogastrium** - mezi linea subcostalis a linea bispinalis - <u>reg. umbilicalis, regg. laterales</u>
- **hypogastrium** - pod linea bispinalis - <u>reg. pubica, regg. inguinales</u>

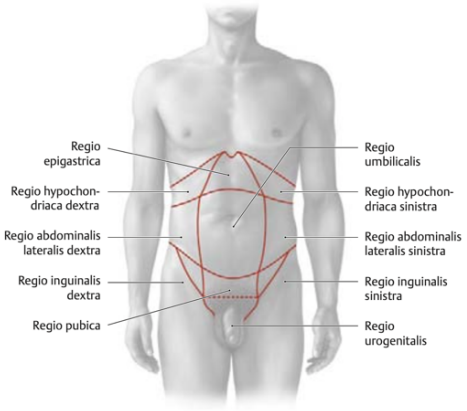

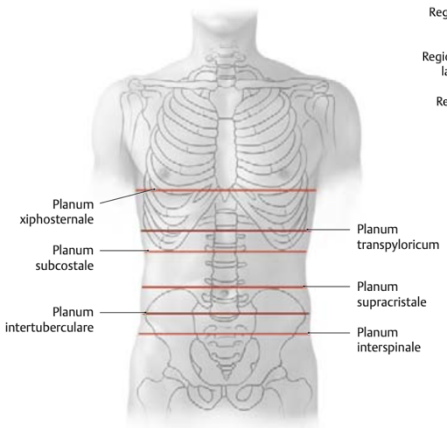

383. STAVBA STĚNY BŘIŠNÍ

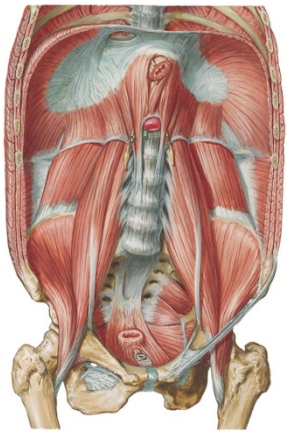

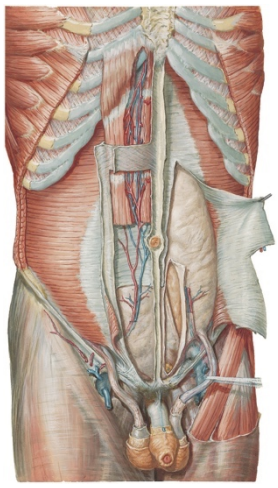

- kůže, podkoží
- panniculus adiposus
- Camperova fascie - vazivo pod pupkem
- vrstva žil + povrchové tepny - vv. subcutaneae abd., v. thoracoepigastrica (do v. axillaris), vv. paraumbilicales (v. portae), a. et v. circumflexa ilium spf., a. et v. epigastrica spf. (do v. saphnea magna / a. femoralis), a. et v. pudenda ext.
- Scarpova fascie - navazuje na fascia lata
- tuková vrstva
- fascia abdominis spf.
- **mm. abdominis**: m. rectus abd., vagina m. recti abd., m. pyramidalis, m. obliquus ext. abd., m. obliquus int. abd., m. transversus abd.
- inervace kůže: rr. cutanei nervorum intercostalium, n. subcostalis, n. iliohypogastricus, n. ilioinguinalis
- arteriální zásobení: a. epigastrica spf., a. circumflexa ilium spf., aa. intercostales post., a. subcostalis, aa. lumbales
- žilní odtok: pod Camperovou vrstvou - vv. thoracicae epigastricae, v. epigastrica spf.
- horní stěnu dutiny břišní tvoří **diaphragma** (pars sternalis, pars costalis, pars lumbalis, trigonum sternocostale et lumbocostale, centrum tendineum)
  - trigonum sternocostale - vasa thoracica int., n. phrenicus
  - hiatus aorticus (Th12) - aorta, ductus thoracicus
  - hiatus oesophageus (Th10) - oesophagus, plexus esophageus (nn. vagi)
  - foramen venae cavae inf. (Th8) - IVC
  - mezi lig. arcuatum medianum a mediale - v. azygos, v. hemiazygos, nn. splanchnici, tr. sympaticus
- **vagina m. recti abdominis**
  - nad pupkem m. obliquus ext. do linea alba, m. obliquus internus do dvou listů okolo m. rectus abd. do linea alba, nejhlouběji aponeuroza m. transversus abdominis, pod ní fascia transversalis
  - pod pupkem - všechny tři aponeurozy před m. rectus abd., vzadu pouze fascia transversalis a peritoneum
  - linea arcuata

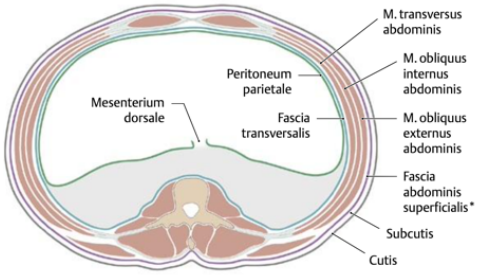

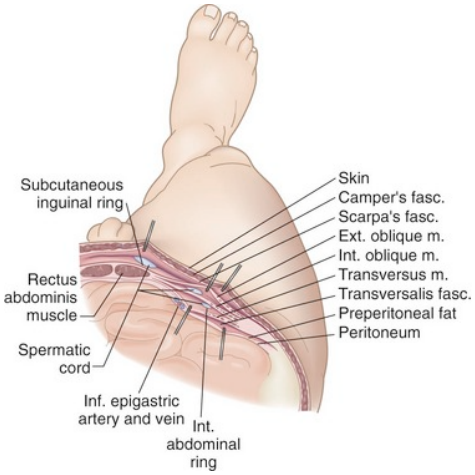

- **přední břišní stěna**
  - **plica umbilicalis mediana** / lig. umbilicale medianum - obliterovaný urachus, chorda urachi - ano... čtyři názvy pro jednu čáru
  - **plicae umbilicales mediales** / lig. umbilicale mediale - obliterované aa. umbilicales / chorda umbilicalis
  - **plicae umbilicales laterales** (lig. umbilicale laterale se spíše nepoužívá, tyto tepny neobliterují) - vasa epigastrica inferiora, kaudálně je lig. interfoveolare
  - **fossae supravesicales** - mezi plica umbilicalis mediana et medialis
  - **fossa inguinalis medialis** - mezi plica umbilicalis medialis et lateralis (anulus inguinalis spf. - hernia inguinalis directa)
  - **fossa inguinalis lateralis** - laterálně od plica umbilicalis lateralis (anulus inguinalis prof. - hernia inguinalis indirecta)
  - od umbilicu k játrům - lig. teres hepatis - obliterovaná v. umbilicalis (v peritoneálním závěsu - lig. falciforme hepatis)

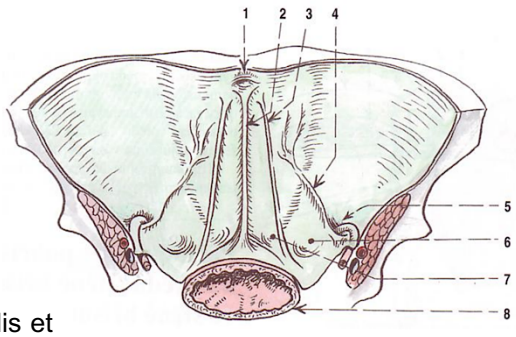

A peritoneum na přední stěně břišní
1 umbilicus
2 plica umbilicalis mediána
3 plica umbilicalis medialis
4 plica umbilicalis lateralis
5 fossa inguinalis lateralis (vkleslá v místě anulus inguinalis profundus)
6 fossa inguinalis medialis (vkleslá v místě anulus inguinalis superficialis atrigonum inguinale)
7 fossa supravesicalis
8 řez močovým měchýřem

384. PROJEKCE ORGÁNŮ

- **žlučník** - linea medioclavicularis dextra + arcus costarum (chrupavka 9. žebra) - Murphyho bod (na CT zhruba v úrovni Th12-L1)
- **játra** - Labeeův trojúhelník - 9. pravé žebro, 8. levé žebro, fyziologicky ho nesmi přesahovat
- **žaludek** - na břišní stěnu naléhá na Labeeův trojúhelník - linea transpylorica (spojnice 9. žeber)
- **appendix** (odstup) - Monroova čára (linea spinoumbilicalis dex. - pupek a SIAS dex.), McBurneyeův bod - 6 cm od SIAS
- **appendix** (positio pelvina) - Lanzův bod, linea bispinalis, mezi laterální a střední třetinou vpravo, současně místo křížení ureteru a vasa iliaca communia
- **slezina** - osa podél 10. žebra, zadní pól 4 cm od Th10, nesmí přesáhnout linea costoarticularis (SC kloub a 11. žebro vlevo, fyziologicky není hmatná)
- **papilla duodeni major** - linea umbilicoaxiallis dextra, Desjardinův pankreatický bod - 6 cm od pupku
- **duodenum** L1-L3
- **ledviny** Th12-L2, hilum L1
- **caput pancreatis** u L2
- **cardia ventriculi** - Th11
- **pylorus** L1-2

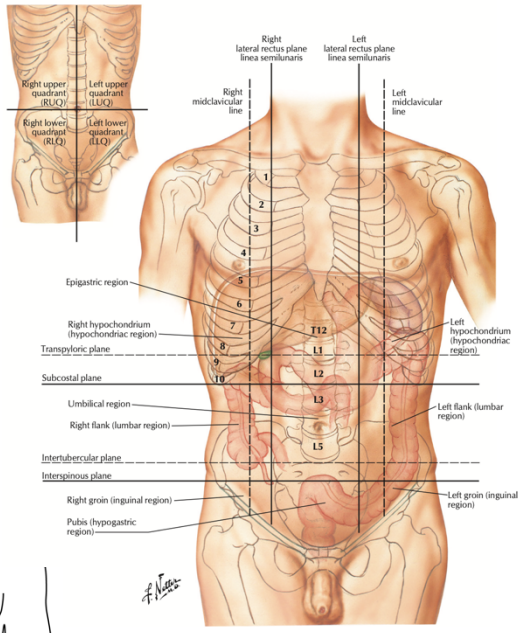

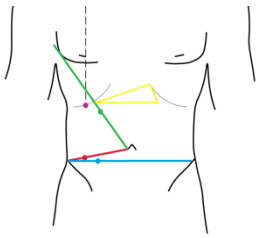

Projekce žaludku (Labbéův trojúhelník)
Projekce appendixu (McBurneyův bod)
Projekce appendixu (Lanzův bod)
Projekce žlučníku (Murphyho bod)
Projekce hlavy pankreatu a papilla duodeni major (Desjardinsův bod)

385. REGIO UMBILICALIS

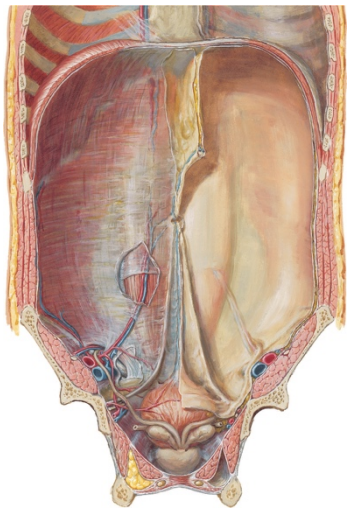

- pupeční jizva je oslabeným místem přední stěny břišní asi uprostřed linea alba
- v prenatálním období tudy prostupují útvary pupečního provazce - **funiculus umbilicalis** (aa. umbilicales, v. umbilicalis, ductus omphaloentericus, urachus)
- po podvázání a přerušení pupečního provazce po porodu se vasa umbilicalia a urachus mění na vazivové provazce - **ligamenta umbilicalia, ligamentum teres hepatis** (ductus omphaloentericus zaniká již během časného fetálního období většinou beze zbytku)
- původní otvor se po narození uzavírá a mění se na pupeční jizvu - v průměru asi 1 cm a její dno je přepaženo vazivovou ploténkou, od které se rozestupují obliterované součásti původního pupečního provazce - ligamentum umbilicale medianum, ligamenta umbilicalia medialia et lateralia, ligamentum teres hepatis
- linea alba, která ohraničuje původní otvor je zesílena v **anulus umbilicalis**
- povrch kůže je v oblasti pupeční jizvy vpadlý v podobě pupeční jamky, na jejím dnu je hrbolek - **papilla umbilicalis**
- dutinovou stranu kryje fascia transversalis, která je zesílena v příčný pruh - **fascia umbilicalis**, na ni naléhá zezadu peritoneum
- **vv. paraumbilicales** - portokavální anastomoza (vv. epigastricae inf. - vena cava inf., vv. thoracoepigastricae - vena cava sup.)
- při portální hypertenzi dochází k rozšíření a zvýraznění těchto žil a vzniká obraz **caput Medusae**

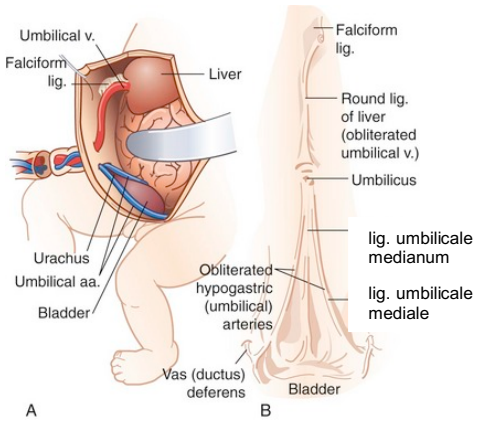

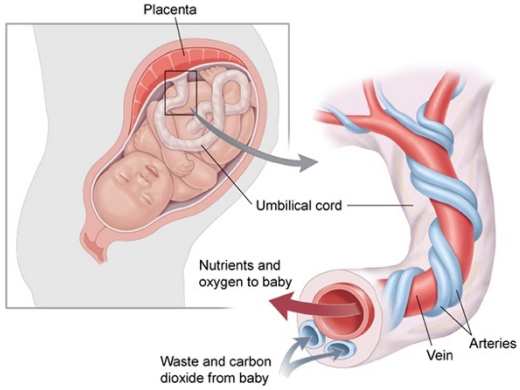

386. CANALIS INGUINALIS

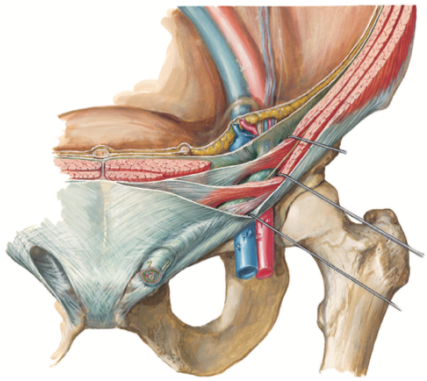

- šikmá štěrbina v břišní stěně nad středem ligamentum inguinale
- je dlouhý asi 4 cm, otevírá se mediálně pod kůží břicha jako **anulus inguinalis superficialis**, hluboký laterální **anulus inguinalis profundus** ústí do dutiny peritoneální
- osa kanálu je rovnoběžná s lig. inguinale
- anulus inguinalis superficialis je v aponeuróze m. obliquus externus abdominis
- mediálně i laterálně jej ohraničuji **crus mediale a crus laterale**, které se laterokraniálně kříží (**fibrae intercrurales**)
- mediokaudální úhel vyplňují vazivové snopce **ligamentum inguinale reflexum**

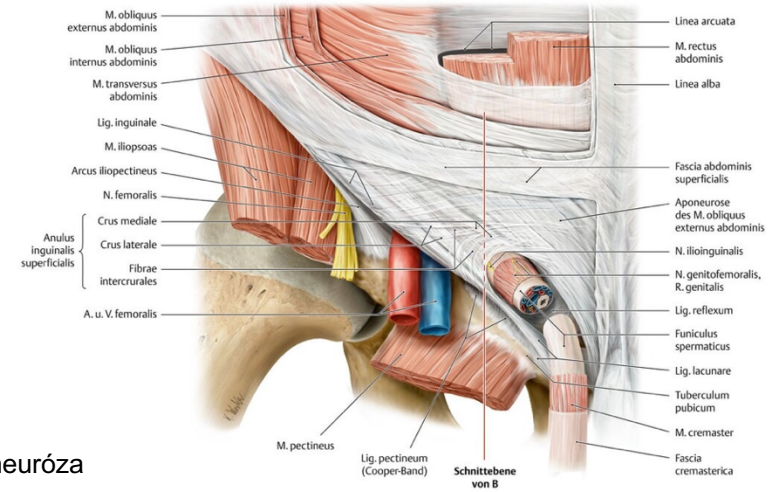

- anulus inguinalis profundus je štěrbina v aponeurózách m. transversus abdominis a m. obliquus internus abdominis (leží pod masitou částí obou svalů), je uložen laterálnější a je viditelný pouze z dutinové strany
- jeho laterální ohraničení je neostré, mediální hranicí je **ligamentum interfoveolare**, což je zesílená transverzální fascie
- fascia transversalis přechází v oblasti anulus inguinalis profundus na funiculus spermaticus jako fascia spermatica interna
- **přední stěna** (ventrolaterální): aponeuróza m. obliquus externus abdominis
- **dolní stěna**: ligamentum inguinale (zesílený dolní okraj aponeurózy m. obliquus externus abdominis, který leží mezi spina iliaca anterior superior a tuberculum pubicum)
- **horní stěna**: dolní okraje m. obliquus internus abdominis a m. transversus abdominis (z dolních okrajů obou svalů odstupuje m. cremaster, který se přidává k funiculus spermaticus)
- **zadní stěna** (dorzomediální): v horní části je to srostlá aponeuróza m. obliquus internus abdominis a m. transversus abdominis, mezi dolním okrajem aponeurózy a ligamentum inguinale je pouze fascia transversalis, která je zesílena ve dva pruhy:

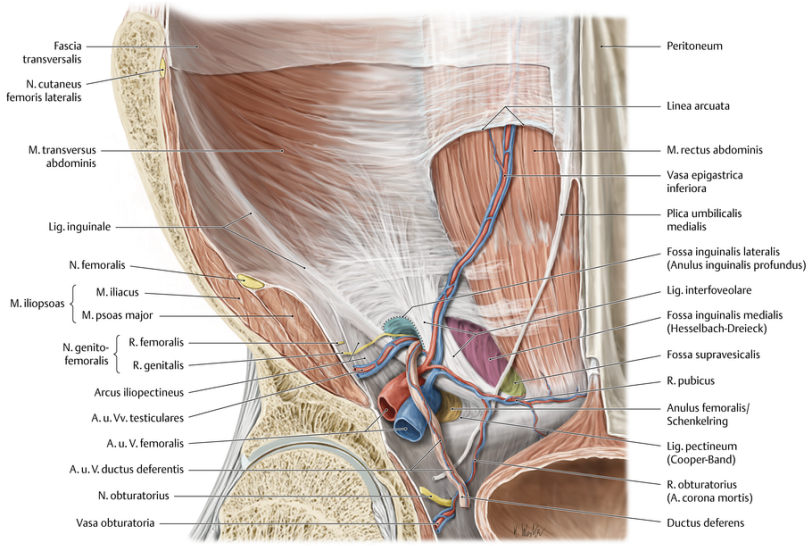

- mediální pruh - **falx inguinalis** (tendo conjunctivus) - struktura, která vzniká srůstem dolních okrajů aponeuróz svalů m. obliquus internus abdominis a m. transversus abdominis.
- laterální pruh - **ligamentum interfoveolare**, odstupuje od ligamentum inguinale, vystupuje nahoru a lemuje mediální okraj anulus inguinalis profundus a nad ním se stáčí mediálně k okraji m. rectus abdominis, v něm probíhají vasa epigastrica inferiora
- mezi oběma uvedenými zesílenými pruhy je fascia transversalis tenká a stěna canalis inguinalis se zde prohlubuje ve **fossa inguinalis medialis**, která leží proti anulus inguinalis superficialis a představuje oslabenou část stěny břišní
- také laterálně od ligamentum interfoveolare je oslabené místo - **fossa inguinalis lateralis**, která leží v oblasti anulus inguinalis profundus
- obsah: r. genitalis n. genitofemoralis, n. ilioinguinalis u muže **funiculus spermaticus**, u ženy **ligamentum teres uteri**

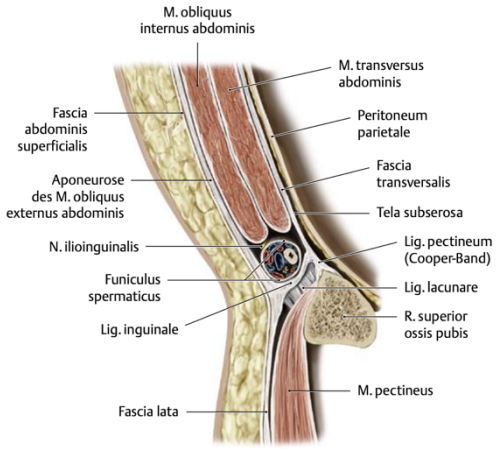

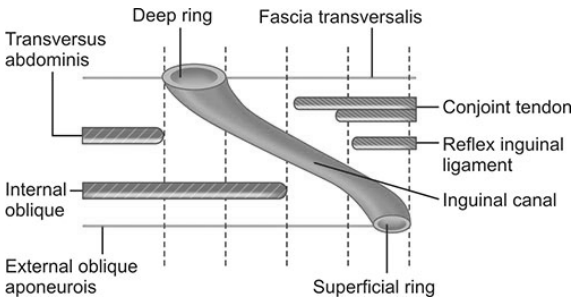

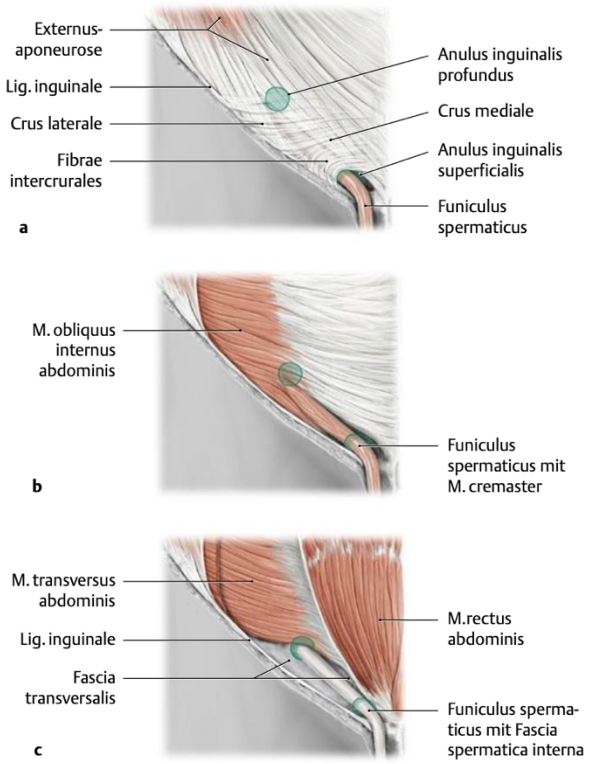

TRIGONUM INGUINALE

- **trigonum Hesselbachi**
- promítá se ve fossa (fovea) inguinalis medialis
- v tomto místě je fascia transversalis, která pokrývá svaly, tenká – jde tedy o zeslabené místo břišní stěny a to je predispozicí pro vznik tříselné kýly - hernia inguinalis directa
- ohraničení (zesílené pruhy transverzální fascie):
- kaudálně – ligamentum inguinale
- laterálně – ligamentum interfoveolare
- mediálně – falx inguinalis

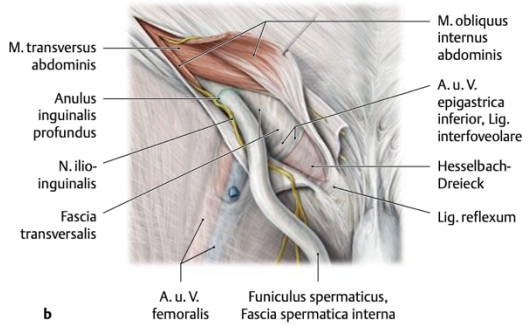

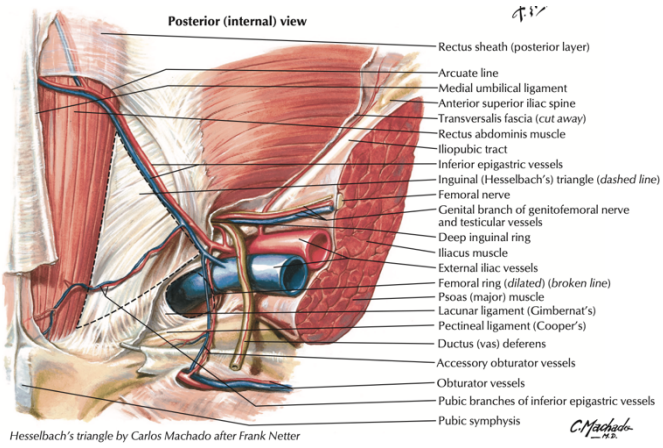

387. PARS SUPRAMESOCOLICA

- **mesocolon transversum**: hilus renalis dex., pars descendes duodeni, caput pancreatis, corpus et cauda pancreatis, hilus renalis sin.
- horní ohraničení: bránice
- **játra, žlučník, esophagus, gaster, pars superior duodeni, lien, část caput pancreatis**
- cévní zásobení - tr. coeliacus, v. portae
- inervace: plexus aorticus abd. - n. vagus, tr. sympaticus
- plexus coeliacus, plexus gastrici, plexus lienalis, plexus hepaticus, plexus duodenalis, plexus pancreaticus
- bursa omentalis - viz dále

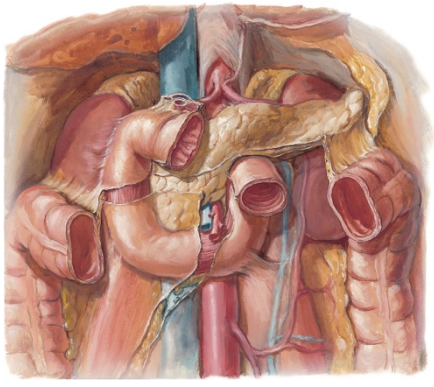

388. PARS INFRAMESOCOLICA

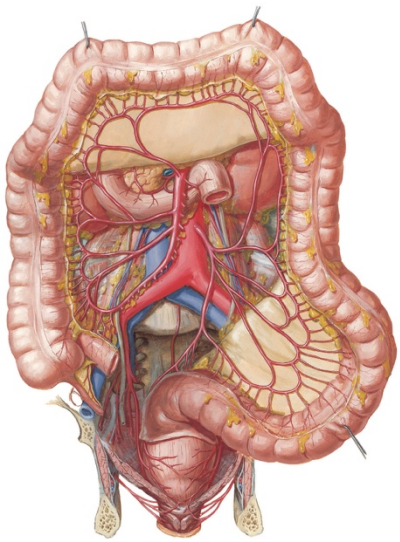

- průběhem radix mesenterii je rozdělena na pars inframesocolica sinistra et dextra
- **radix mesenterii** - od flexura duodenojejunalis k art. sacroiliaca dextra
- hranice pravého a levého srůstového pole - flexura coli sinistra
- **pars inframesocolica dextra cavitatis peritonealis**
- duodenum (od pars descendens), dolní část caput pancreatis
- jejunum, ileum
- caecum + appendix vermiformis
- colon ascendens
- colon transversum
- cévní zásobení: a. mesenterica sup. (aorta L1), v. mesenterica sup. (v. portae)
- inervace: plexus mesentericus superior - n. vagus, tr. sympaticus - nn. splanchnici
- **pars inframesocolica sinistra cavitatis peritonealis**
- colon descendens
- colon sigmoideum
- část recta (pokud je vyvinuto mesorectum)
- cévní zásobení: a. mesenterica inferior, v. mesenterica inf. - v. lienalis - vena portae
- inervace: plexus mesentericus inferior, sakrální parasympaticus, tr. sympaticus

389. SPATIUM RETROPERITONEALE

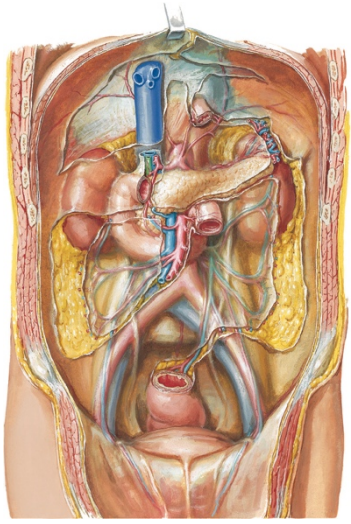

- ohraničení: diaphragma, fascia transversalis (m. psoas maj., m. quadratus lumborum, m. transversus abd.), peritoneum parietale, hranice pelvis minor
- primárně retroperitoneálně: ledviny, pelvis renalis, ureter, gll. suprarenales, testes, ovaria, aorta abdominalis, IVC
- sekundárně retroperitoneálně: pancreas, duodenum (kromě pars superior), caecum, colon asc. et desc.
- **ledviny** - po stranách bederní páteře od Th12 k L2, pravá je o 1/2 obratle níže
  - capsula adiposa, fascia renalis - lamina praerenalis et retrorenalis (kaudálně otevřena)
- cévní zásobení: aorta abdominalis a její větve, vena cava inferior a její větve
- inervace: plexus aorticus abd., plexus hypogastricus sup., plexus lumbalis (rr. ventrales)

390. PERITONEUM

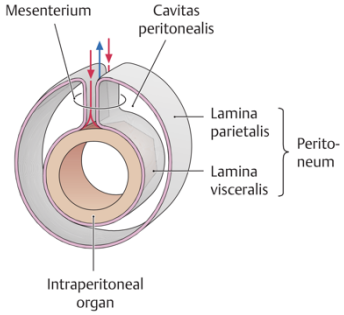

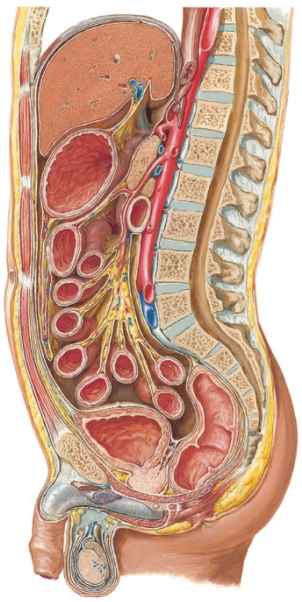

- tenká serozní blána složená ze dvou listů:
- **peritoneum parietale** - vystýlá peritoneální dutinu
- **peritoneum viscerale** - kryje vnitřnosti, které leží uvnitř peritoneální dutiny
- oba listy peritonea jsou spojeny peritoneálními duplikaturami, mesenteria, na kterých jsou jednak zavěšeny intraperitoneální orgány, jednak jejich cestou přistupují k orgánům cévy a nervy
- **cavitas peritonealis** - štěrbinovitý prostor mezi parietálním a viscerálním peritoneem
- orgány, které jsou v něm volně uloženy (zavěšeny na mesenteriích), jsou orgány intraperitoneální (žaludek, horní část duodena, tenké střevo, appendix vermiformis, colon transversum, colon sigmoideum, játra, slezina)

- část původně intraperitoneálních orgánů (větší část duodena, caecum, colon ascendens a descendens, pancreas) se vlivem rotací během vývoje a srůstem jejich mesenterií s nástěnným peritoneem dostaly do sekundárně retroperitoneální polohy, tyto orgány jsou jen částečně kryty peritoneem
- cavitas peritonealis je vyplněna malým množstvím serosní tekutiny, která vzniká jako transsudát z krevní plazmy
- inervace peritonea: senzitivní inervace parietálního peritonea je zajišťována senzitivními větvemi spinálních nervů (nn. intercostales, n. illohypogastricus, n. ilioinguinalis), senzitivní inervace viscerálního peritonea je zprostředkována autonomními nervovými pleteněmi (především sympaticus)

intraperitoneálně	primárně retroperitoneálně	sekundárně retroperitoneálně	infraperitoneálně
orgány zavěšené na mesenteriu, játra, slezina, žaludek, pars superior duodeni, jejunum, ileum, colon transversum, colon sigmoideum, appendix vermiformis	ledviny, ureter, nadledviny, testes, ovaria (embryonálně), aorta abdominalis, vena cava inf.	duodenum (kromě pars superior), pancreas, colon caecum, colon ascendens, colon descendens	močový měchýř (při naplnění je praeperitoneálně), vesiculae seminales, rectum (horní část je intraperitoneálně), děloha, zadní klenba poševní

DUPLIKATURY PERITONEA



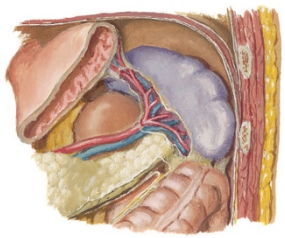

- **omentum minus** - odstupuje od curvatura minor a směřuje k porta hepatis - lig. hepatogastricum, lig. hepatoduodenales, lig. hepatooesophageum
- **omentum majus** - odstupuje od curvatura major, klade se před colon transversum (srůstá s ním) a pokračuje kaudálním směrem (odděluje kličky střevní od přední stěny břišní), část mezi žaludkem a colon transversum = lig. gastrocolicum
- lig. gastrolienale - od levé části curvatura major ke slezině, pokračováním k bránici je lig. phrenicolienale, část k hornímu pólu levé ledviny - lig. lienorenale, flexura coli sinistra je spojena se slezinou pomocí lig. splenocolicum, spoj mezi pankreatem a slezinou - plica pancreaticolienalis
- **mesenterium** - závěsný aparát jejuna a ilea, k zadní stěně břišní se připojuje jako radix mesenterii (čára podél flexura duodenojejunalis - vlevo od L2 - před art. sacroiliaca dex.)
- **mesocolon transversum** - závěs colon transversum (upíná se na zadní břišní stěnu na spojnici obou hilum renalis, kříží pars desc. duodeni, probíhá při dolním okraji pankreatu nad flexura coli sin.)
- dělí peritoneální dutinu na pars supramesocolica a pars inframesocolica
- lig. phrenicocolicum - mezi flexura coli sin. a levou částí bránice (leží na něm slezina)
- **mesoappendix vermiformis** (mesenteriolum appendicis vermiformis)
- **mesocolon sigmoideum**
- část rekta je intraperitoneálně - nekonstantní **mesorectum**, zbytek je subperitoneálně
- závěs jater - lig. falciforme hepatis, lig. teres hepatis, lig. coronarium dx. et sin., lig. triangulare dx. et sin., plica hepatorenalis

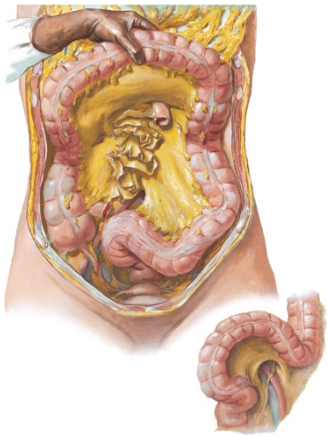

391. RECESSUS PERITONEI



- v rámci přesunu intraperitoneálních orgánů, jejich peritoneálních řas a sekundárních srůstu některých mesenterií s parietálním peritoneem, se v některých částech peritoneální dutiny tvoří kapsy - recessus peritonei
- mohou se stát kýlními brankami vnitřních kýl - herniae internae
- **bursa omentalis** - oddělená část supramesocolické části peritoneální dutiny za žaludkem, její přední stěnou je omentum minus a žaludek, zadní stěnou pankreas a nad ním ležící část bránice, krytá parietálním peritoneem, horní stěnu tvoří játra, dolní stěnou je mesocolon transversum

– **foramen epiploicum / omentale** - otvor spojující cavitas peritonealis a bursa omentalis, ohraničením je lig. hepatoduodenale, viscerální plocha jater, vzadu lig. hepatorenale, dole lig. duodenorenale
– vlevo od foramen epiplocium je vestibulum, které ohraničuje omentum minus a caput pancreatis
– z této části vybíhá nahoru mezi jícen a IVC recessus superior, k hilu sleziny vybíhá recessus splenicus a pokud nejsou oba listy peritonea sroststlé, tak dolů vybíhá hluboký recessus inferior
– pod úponem mesocolon transversum v oblasti flexura duodenojejunalis bývají různě velké recessus duodenales

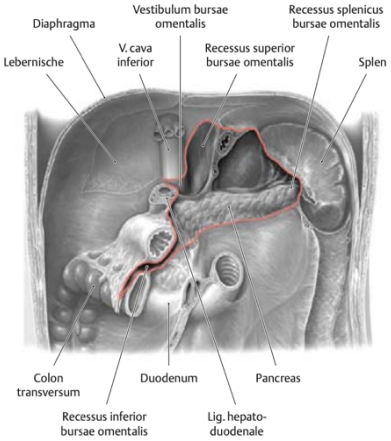

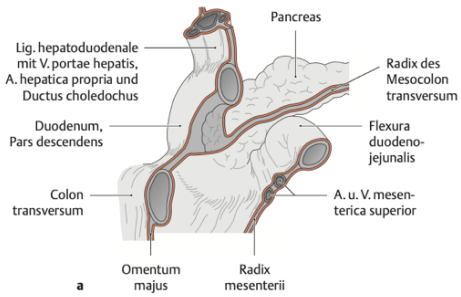

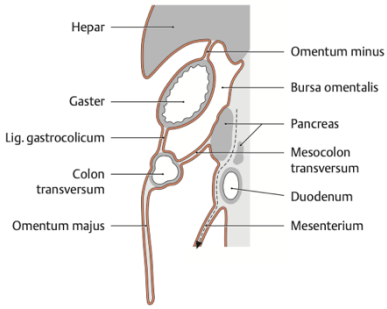

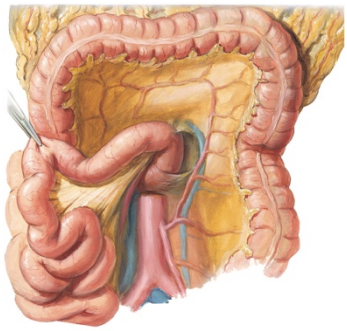

– dolů vybíhá **recessus duodenalis inferior**, který ohraničuje plica duodenalis inferior (plica duodenomesocolica)
– nahoru směřuje **recessus duodenalis superior**, který ohraničuje plica duodenalis superior
– **recessus duodenalis sinister (paraduodenalis**) vybíhá laterálně - plica duodenalis lateralis (plica paraduodenalis), v ní probíhá v. mesenterica inf.
– **recessus retroduodenalis** směřuje doprava za duodenum
– v peritoneální řase, která ohraničuje okraj výchlipky, bývá pruh hladké svaloviny - m. suspensorius duodeni
– **recessus ileocaecalis superior** - nad vyústěním iilea, ohraničuje jej plica caecalis vascularis (v ní a. caecalis ant.)
– **recessus ileocaecalis inferior** - pod vyústěním ilea, ohraničuje ho plica ileocaecalis
– **recessus retrocaecalis** - pokud není caecum srostlé se zadním parietálním peritoneem
– **recessus paracolici** - kolem colon ascendens et descendens
– **recessus intersigmoideus** - pod mesocolon sigmoideum

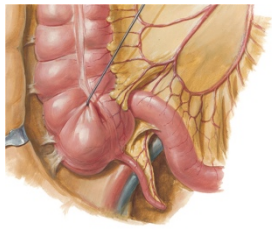

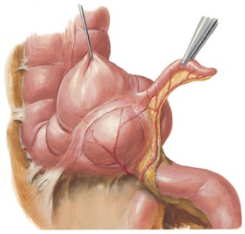

– **excavatio rectovesicalis**
– **excavatio rectouterina** - nejhlubší místo ženské pánve, Douglasův prostor
– **excavatio vesicouterina**
– **fossa pararectalis**
– **recessus pararectales**

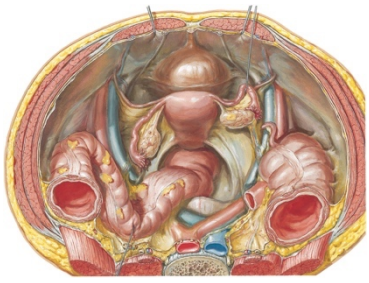

392. PELVIS MAJOR ET MINOR

– pánev je rozdělena průběhem **linea terminalis** na velkou (pelvis major) a malou pánev (pelvis minor) rozbíhá se laterálně od promontoria přes os sacrum, dále jako **linea arcuata** na kosti pánevní, až k eminentia iliopubica na horním okraji symfýzy
– oblast velké pánve tvoří spodinu břišní dutiny
– malá pánev ohraničuje válcovitý prostor pánevní dutiny
– kraniálně navazuje na dutinu břišní v oblasti **apertura pelvis superior**, kaudálně se otevírá na povrch těla jako **apertura pelvis inferior**
– **malá pánev** – dolní část obsahující orgány močového a pohlavního ústrojí a konečník spolu s příslušnými cévami a nervy

- v zadní části je ohraničena křížovou kostí a kostrčí, ze stran dolní částí kosti kyčelní, vpředu zejm. kostí sedací a stydkou
- na spodině je ohraničena hrází
- obsah malé pánve: konečník, močový měchýř a pohlavní orgány

- **vnitřní hranice pánve** - odpovídá hranici mezi pelvis major a pelvis minor - aditus pelvis
- kraniálně: promontorium, linea terminalis, horní okraj symfýzy
- laterálně: stěna pánve, m. obturatorius internus, fascia m. piriformis
- kaudálně: diaphragma pelvis, diaphragma urogenitale

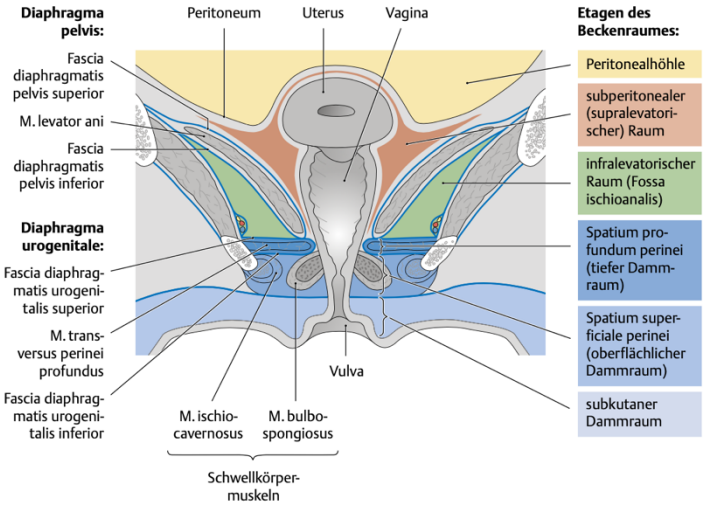

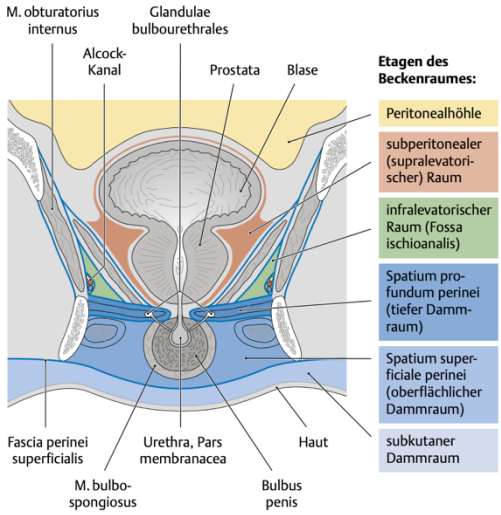

- **diaphragma pelvis** - dno pánevní
- tvar ploché nálevky
- odstupuje od stěn malé pánve, sbíhá kaudálně ke štěrbině, kterou v zadní části prochází konečník canalis analis, před ním leží u muže močová trubice, u žen mezi konečník a močovou trubici vložena pochva
- mezi oběma otvory zahuštěný vazivový uzel **centrum perineale**
- na centrum perineale kraniálně navazuje u ženy **septum rectovaginale**, u muže **septum rectoprostaticum**
- do centrum perineale se upínají některé perineální svaly
- podklad dna pánevního - m. levator ani a m. coccygeus
- na horní ploše diaphragma pelvis je **fascia diaphragmatis pelvis superior** a na dolní ploše je **fascia diaphragmatis pelvis inferior**

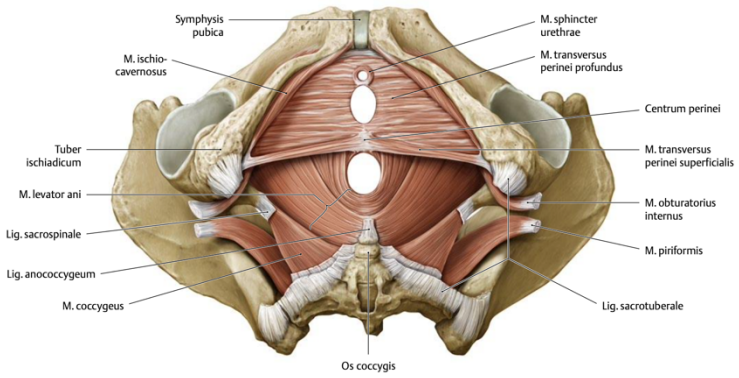

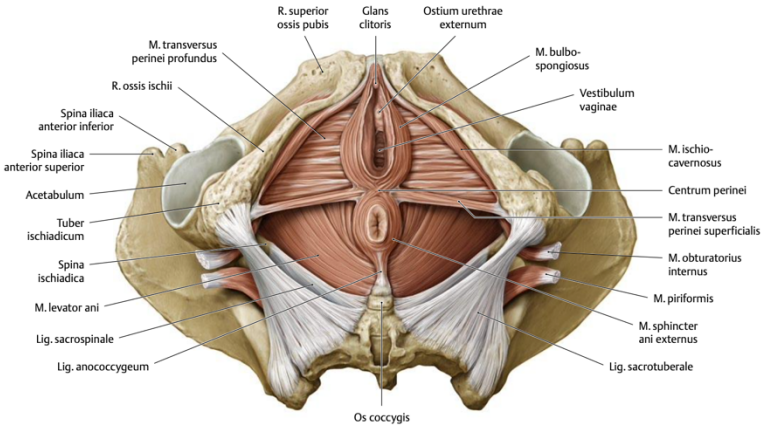

- **diaphragma urogenitale**
- trojúhelníkovitá vazivově svalová ploténka
- doplňuje nálevku diaphragma pelvis tam, kde je otvor hiatus urogenitalis
- rozepjata mezi rozestupujícími se rameny stydkých kostí v rozsahu mezi spodním okrajem stydké spony a spojnicí tubera ischiadica
- podkladem jsou vazy a svaly - m. transversus perinei profundus, m. sphincter urethrae, m. transversus perinei superficialis, lig. transversum perinei
- skrze ni prochází močová trubice a u žen vagina

– fascia diaphragmatis urogenitalis superior – nad svaly
– fascia diaphragmatis urogenitalis inferior – pod svaly
– vasa pudenda interna
– n. pudendus - vydává n. perinealis

▪ **fascia pelvis**
– **fascia pelvis parietalis**
– vystýlá stěnu pánve
– splývá s fascia diaphragmatis pelvis superior a fascia urogenitale superior
– arcus tendineus fasciae pelvis - přechod fascia pelvis parietalis a fascia pelvis visceralis
– **fascia pelvis visceralis**
– kryje pánevní orgány - močový měchýř, rectum, u ženy vagínu a dělohu
– peritoneum rozděluje cavum pelvis na cavum pelvis peritoneale a cavum pelvis subperitoneale

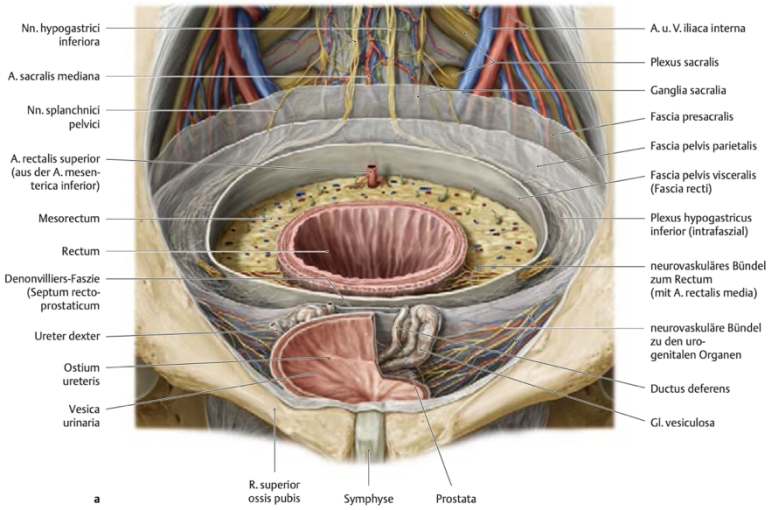

393. FOSSA ISCHIORECTALIS

– fossa ischioanalis (ischiorectalis) je topografické místo pánve laterálně od rekta, které je ohraničeno:
– kraniálně/mediálně: **m. levator ani** s fascia diaphragmatis pelvis inferior
– laterálně: **m. obturatorius internus** s jeho fascií
– kaudálně: **fascia perinei**
– dorzálně: dolní okraj m. gluteus maximus s jeho fascií a lig. sacrotuberale
– dosahuje od stydké kosti až ke gluteálnímu svalstvu
– obsahem fossa ischioanalis je **corpus adiposum fossae ischioanalis**, útvary procházející **canalis pudendalis (Alcocki**) – nervus pudendus a vasa pudenda interna
– ventrálně je protažena až k symphysis pubica jako recessus pubicus
– má tvar klínu s bazí dole a vrcholem mezi m. obturatorius a levator ani, na úrovni tubera ischiadica je dopředu otevřena

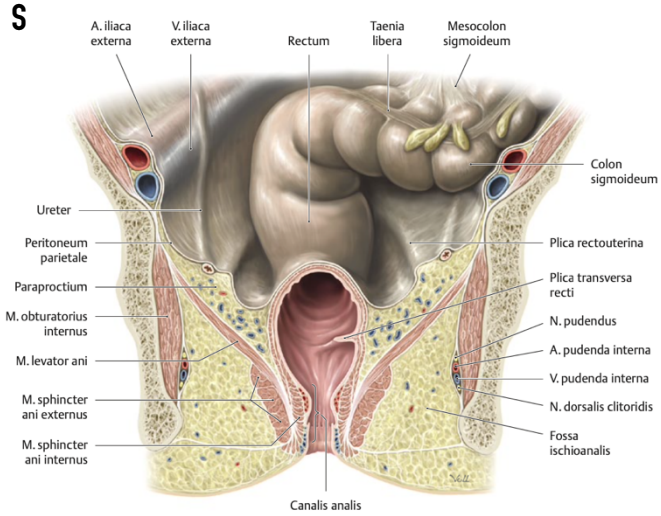

394. REGIO UROGENITALIS MUŽE

– **regio perinealis = regio urogenitalis + regio analis**

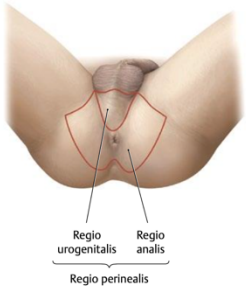

– ohraničení reg. perinealis: symfýza, sulcus genitofemoralis (rýha mezi stehny a pohlavními orgány), tubera ischiadica, os coccygis
– ohraničení reg. urogenitalis: symfýza, sulcus genitofemoralis, spojnice mezi tubera ischiadica
– obsah: zevní pohlavní orgány (penis, předkožka, žalud, šourek
– **spatium perinei superficiale** - pod kůží mezi fascia diaphragmatis urogenitalis inferior a fascia perinei superficialis, pokrývá svaly pohlavních orgánů (m. ischiocavernosus - kryje crura penis, m. bulbospongiosus - kryje bulbus penis a gll. bulbourethrales)

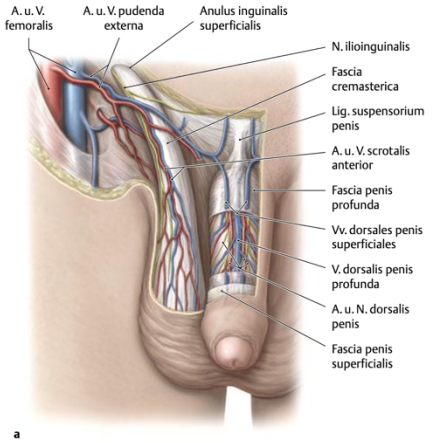

- **spatium perinei profundum**
- mezi fascia diaphragmatis urogenitalis superior a fascia diaphragmatis urogenitalis inferior
- obsahuje svalovou přepážku diaphragma urogenitale
- urethra maskulina, shora na ni naléhá prostata, m. puboprostaticus

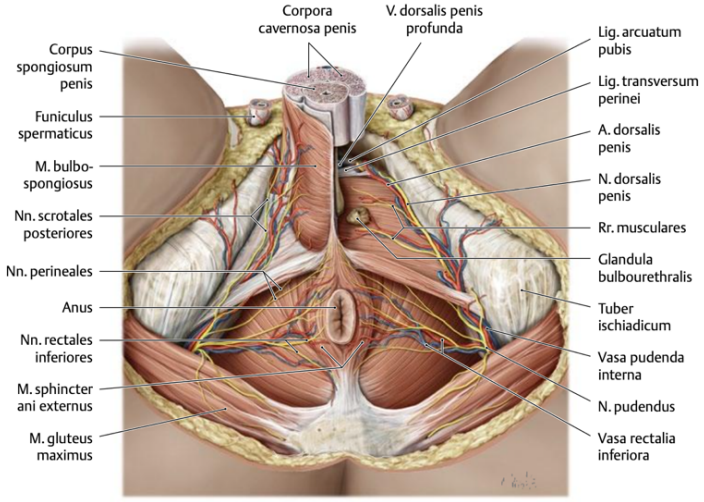

- **cévní zásobení regio perinealis**
- tepny: a. pudenda interna (prostupuje přes canalis pudendalis) - a. rectalis inferior, a. perinealis - pro hráz a dále vydává rr. scrotales posteriores / rr. labiales posteriores, a. penis / a. clitoridis
- žíly: v. pudenda interna, v. rectalis inferior, v. perinealis, v. penis / v. clitoridis
- **inervace regio perinealis**
- n. pudendus, n. rectalis inferior, n. perinealis - pro hráz a dále vydává nn. scrotales posteriores / nn. labiales posteriores, n. dorsalis penis / n. clitoridis
- n. coccygeus v oblasti kostrče, rr. musculares , rr. anococcygei

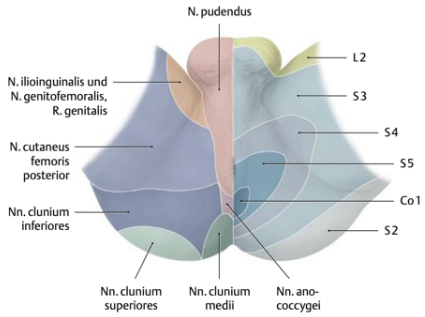

394. REGIO UROGENITALIS ŽENY

- ohraničení reg. urogenitalis: symfýza, sulcus genitofemoralis, spojnice mezi tubera ischiadica
- obsah: zevní pohlavní orgány - labia majora, labia minora, clitoris,ostium urethrae externum, ostium vaginae
- **spatium perinei superficiale** - pod kůží, mezi fascia diaphragmatis urogenitalis inferior a fascia perinei superficialis (ta pokrývá svaly pohlavních orgánů) - musculus ischiocavernosus, musculus bulbospongiosus
- **spatium perinei profundum** - mezi fascia diaphragmatis urogenitalis superior a fascia diaphragmatis urogenitalis inferior - obsahuje diaphragma urogenitale
- urethra feminina
- vagina

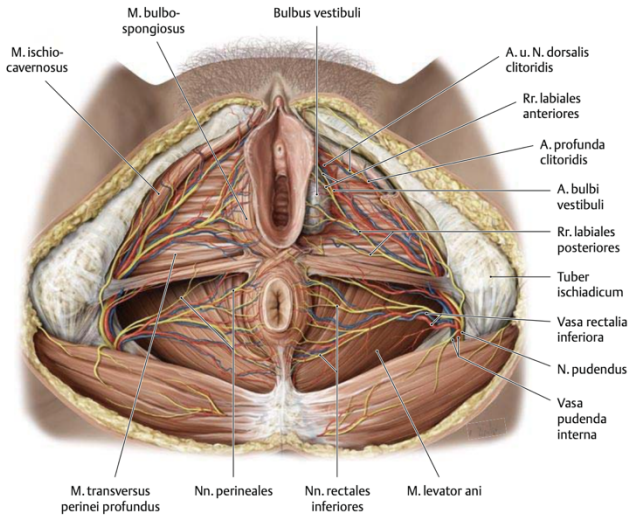

- **centrum tendineum perineale** - vazivová část mezi vaginou a rectem, kaudálně se zužuje jako perineální klín - pokračuje ve vazivovou ploténku septum rectovaginale
- m. sphincter urethrovaginalis - vystupuje z centrum tendineum, obkružuje urethru a vagínu
- m. compressor vaginae, m. compressor urethrae - jsou to snopce z m. pubococcygeus - ten je součástí m. levator ani
- cévní zásobení a inervace viz výše

395. REGIO ANALIS

- prostor okolo análního otvoru, pod regio urogenitalis (spolu s ním tvoří regio perinealis)
- ohraničení: spojnice mezi tubera ischiadica, dolní okraj os coccygis
- obsah: kůže, anus
- plicae circumanales
- **raphe perinei** - od kořene scrota / commisura labiorum
- podkoží
- **glandulae circumanales** - kolem rekta
- tuková tkáň
- pokračuje kraniálně do **fossa ischiorectalis** (ta je vlastně hlubokou částí regio analis)
- m. sphincter ani externus
- **centrum tendineum** od rekta k vagíně u ženy / k močové trubici u muže
- lig. anococcygeum - od anus k os coccygis

396. CAVUM PELVIS INFRAPERITONEALE MUŽE

– hranice přechodu peritonea: přední stěna břišní, vesica urinaria (jeho plocha přivrácená ke střevním kličkám), kraniální část vesiculae seminales, excavatio rectovesicalis, rectum ve výši Kohlrauschovy řasy
– **excavatio rectovesicalis** (klin. Proustův prostor) - prohlubeň peritoneální dutiny mezi močovým měchýřem a rectem , nejhlubší místo peritoneální dutiny na mužské pánvi, punkce peritoneální dutiny v tomto prostoru se provádí nad Kohlrauschovou řasou

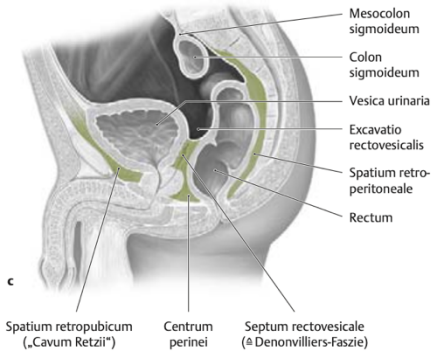

▪ **obsah:**
– **vesica urinaria**, za symfýzou, na povrchu a hlavně v předu je vazivo paracystium
– paracystium je zahuštěno v membrana vesicoumbilicalis
– mezi membrana vesicoumbilicalis a symfýzou jsou ligamenta - ligg. pubovesicalia - k symfýze, lig. puboprostaticum - pokračování k prostatě
– **vesiculae seminales** - na zadní straně močového měchýře, lze vyšetřit per rectum
– **ampulla ductus deferentis** - na zadní straně močového měchýře
– **prostata** - pod močovým měchýřem, pars prostatica urethrae, lze vyšetřit per rectum
– **rectum** - za močovým měchýřem, ve flexura perinealis se rectum zahýbá dorzokaudálním směrem
– **septum rectovesicale** - zahuštěné vazivo mezi močovým měchýřem, vesiculae seminales, prostatou a rectem, fixuje tyto orgány

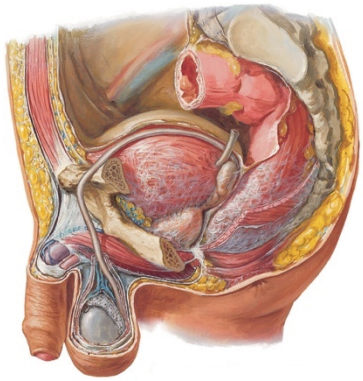

▪ **cévní zásobení**
– parietální větve a. iliaca interna **- a. iliolumbalis** – do fossa iliaca, **a. sacralis lateralis** – do canalis spinalis, a. obturatoria (vydává r. pubicus - přes os pubis se spojuje s r. pubicus z a. epigastrica inferior, vytváří spojku corona mortis), **a. glutea superior** – do foramen suprapiriforme, **a. glutea inferior** – do foramen infrapiriforme, **a. pudenda interna** - jde do foramen infrapiriforme, obtáčí spina ischiadica a jde do fossa ischiorectalis
– viscerální větve a. iliaca interna - **aa. vesicales superiores**, původně **a. umbilicalis, a. vesicalis inferior, a. rectalis media, a. ductus deferentis** - přes canalis inguinalis se stává součástí funiculus spermaticus
– soutokem žil, které vytváří venozní drenáž pánve, vzniká **v. iliaca interna** (nad foramen ischiadicum)
– parietální přítoky stejně jako tepny
– viscerální přítoky: **plexus venosus vesicalis, plexus prostaticus, plexus venosus sacralis, plexus venosus rectalis** (portokavální anastomóza)
  – v. rectalis superior - v. mesenterica inf. - v. portae
  – v. rectalis media - v. iliaca int.
  – v. rectalis inferior - v. pudenda int.

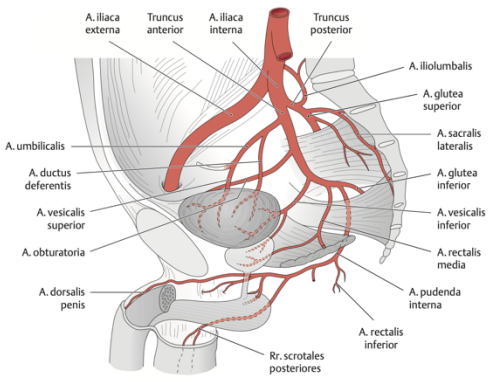

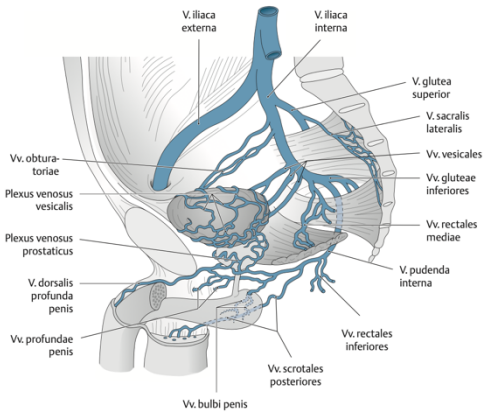

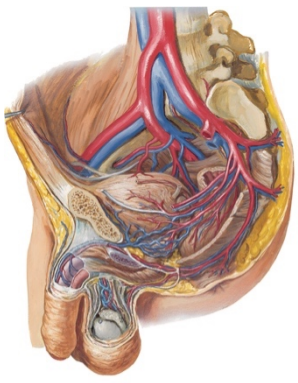

397. CAVUM PELVIS INFRAPERITONEALE ŽENY

– přechod peritonea - přední stěna břišní, vesica urinaria, **excavatio vesicouterina**, uterus - přes fundus na facies posterior, fornix vaginae posterior**, excavatio rectouterina** (cavum Douglasi, nejhlubší místo ženské pánve), rectum po Kohlrauschovu řasu

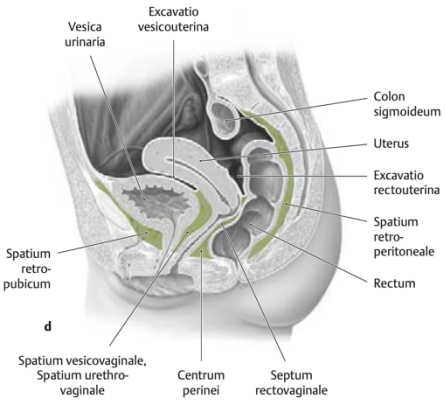

- **obsah:**
– symfýza, **spatium retropubicum**
– **vesica urinaria**, ligg. pubovesicalia - fixují močový měchýř dopředu
– **urethra feminin**a odstupuje z močového měchýře ventrokaudálně, septum urethrovaginale - vazivová přepážka mezi močových měchýřem a urethrou na jedné straně a pochvou na druhé straně
– **vagina** - crista urethralis na ventrální straně je podmíněna septum urethrovaginale
– **uterus, ovarium, rectum**
– septum rectovaginale - zahuštěné vazivo mezi rectum a vagínou, kaudálně přechází v trasverzální vazivovou přepážku centrum perineale - slouží k úponu svalů pohlavních orgánů
– centrum perineale se směrem dolů rozšiřuje a vytváří trojúhelníkovité políčko perineální klín

- **poloha ženských vnitřních pohlavních orgánů**

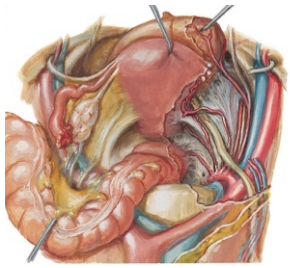

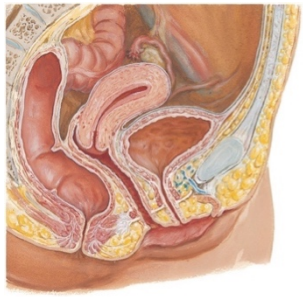

– **děloha** - anteverze (nakloněna dopředu), anteflexe (ohnuta dopředu v cervix uteri)
– **vejcovody** - jdou nejprve laterálním směrem ke stěně pánevní dutiny, potom pokračují dorzokraniálně nad vaječník, stáčejí se na mediální stranu vaječníku
– **vaječník - nullipara** (žena, která dosud nerodila) - před ureterem, před odstupem a. iliaca interna - fossa ovarica
– **vaječník - multipara** (žena, která rodila) - vaječník se posouvá dorzálněji, leží za ureterem a za odstupem a. iliaca interna, toto místo je označováno jako Claudiova jamka

- **perimetrium -** duplikatury viscerálního peritonea u ženy

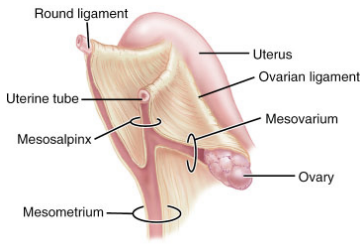

– ligamentum latum uteri - přední list, leží po stranách dělohy, jde zepředu a přehoupne se přes lig. teres uteri
– viscerální peritoneum potom pokračuje dorzálně - přejde přes tuba uterina - mesosalpinx
– perimetrium potom pokračuje na ovarium - mesovarium
– tuba uterina a ovarium jsou uloženy intraperitoneálně - jsou obaleny viscerálním peritoneem ze všech stran
– děloha a ostatní orgány v pánvi jsou subperitoneálně

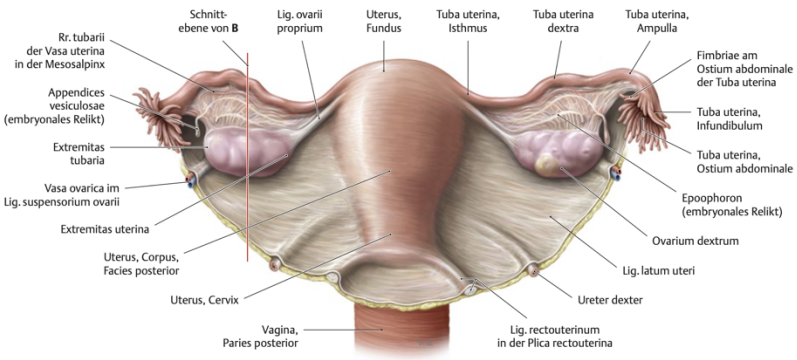

- **parametrium -** vazivo mezi listy lig. latum uteri
– v kraniální části podél corpus uteri se oba listy perimetria spojují
– v kaudální části v oblasti isthmus uteri se tyto dva listy rozbíhají, v tomto místě jsou parametrální vazy:

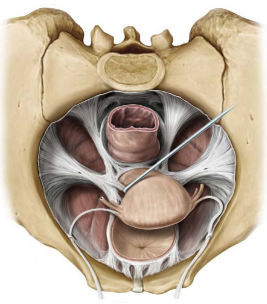

– lig. pubouterinum = lig. pubovesicale (od os pubis k vesica urinaria) + lig. vesicouterinum (pokračování od vesica uterina k uteru)
– lig. cardinale uteri - od margo uteri ke stěně pánve
– lig. sacrouterinum - od os sacrum k uteru
– lig. teres uteri - od cornu uteri do anulus inguinalis profundus - canalis inguinalis -labia majora pudendi

- **srhnutí**

– lig. latum uteri tedy sestává ze tří orgánových závěsů, které obsahují cévy jdoucí k příslušným orgánům:
– mesosalpinx – r. tubarius a. uterinae (anastomosa s jednou z větví rr. tubarii a. ovaricae)
– mesovarium – r. ovaricus a. uterinae (anastomosa s a. ovarica)
– mesometrium (perimetrium) – a. uterina a její větve

- **cévní zásobení**

– parietální větve a. iliaca interna **- a. iliolumbalis** – do fossa iliaca, **a. sacralis lateralis** – do canalis spinalis, a. obturatoria (vydává r. pubicus - přes os pubis se spojuje s r. pubicus z a. epigastrica inferior, vytváří spojku corona mortis), **a. glutea superior** – do foramen suprapiriforme, **a. glutea inferior** – do foramen infrapiriforme, **a. pudenda interna** - jde do foramen infrapiriforme, obtáčí spina ischiadica a jde do fossa ischiorectalis

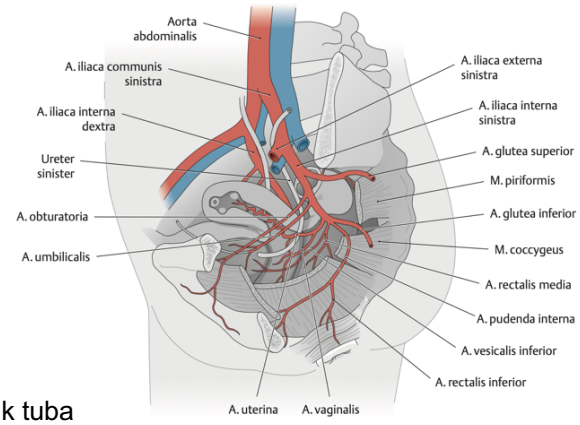

– viscerální větve a. iliaca interna - **aa. vesicales superiores**, původně **a. umbilicalis, a. vesicalis inferior, a. rectalis media**
– **a. uterina** (ženy) - vystupuje podél margo uteri až k tuba uterina
  – a. vaginalis, r. tubarius, r. ovaricus
  – ovariální arkáda - anastomóza r. tubarius a r. ovaricus z a. uterina s a. ovarica, tato spojka může prasknout při mimoděložním těhotenství ve vejcovodu - krvácení ze dvou tepen do peritoneální dutiny
– překřížení a. uterina s močovodem - 2 cm od margo uteri, 1,5 cm od fornix vaginae
– v blízkosti tohoto překřížení je významná uzlina nodus lymphaticus parauterinus (Bayerova uzlina) - sentinelová uzlina pro karcinom krčku děložního
– (pozn. sentinelová uzlina - sentinel = předsunutá hlídka, stráž, ne Sentinelova uzlina jak říká doc. Vargová)

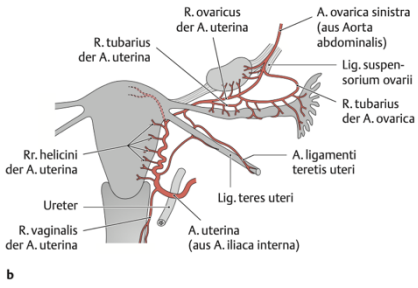

– soutokem žil, které vytváří venozní drenáž pánve, vzniká **v. iliaca interna** (nad foramen ischiadicum)
– parietální přítoky stejně jako tepny
– viscerální přítoky - **plexus venosus vesicalis, plexus uterovaginalis** (ženy), **plexus venosus sacralis, plexus venosus rectalis** (portokavální anastomóza)

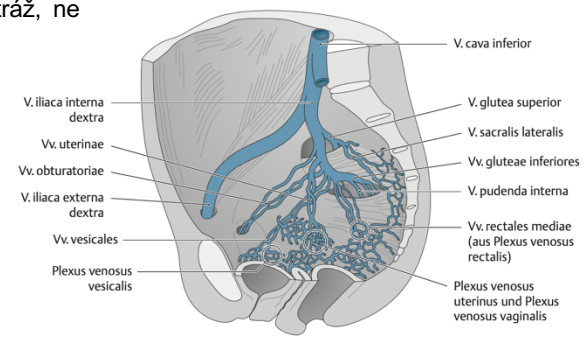

398. REGIO DELTOIDEA

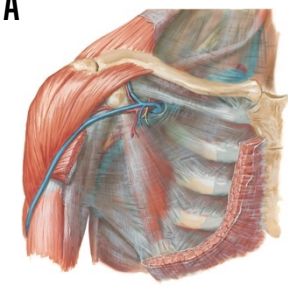

– krajina vymezená rozsahem **m. deltoideus**
– mediálně dorzálně přechází do regio scapularis, distálně na paži v regio brachialis anterior et posterior
– skeletní podklad krajiny je dobře hmatný (spina scapulae, acromion, articulatio acromioclavicularis a extremitas acromialis claviculae)
– senzitivní kožní inervace - **n. cutaneus brachii lat. sup.** (**n. axillaris**)
– regio deltoidea je vhodné pro aplikaci intramuskulárních injekcí (očkování atd.)
– pod m. deltoideus jsou svaly, které se spolu s ním podílí na fixaci a pohybech ramenního kloubu - svaly rotátorové manžety: m. supraspinatus, m. infraspinatus, m. teres minor, m. subscapularis

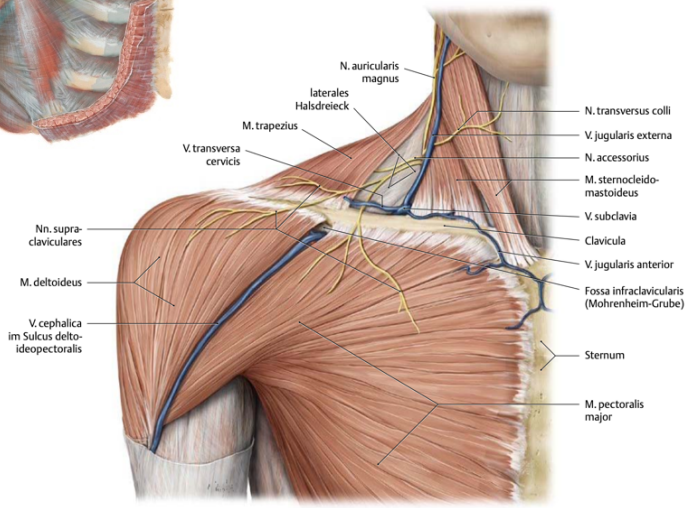

- průběh obou mm. teretes a caput longum m. tricipitis brachii ohraničuje **foramen omotricipitale** (trilaterum) a **foramen humerotricipitale** (quadrilaterum) - viz dále
- přední okraj m. deltoideus spolu s m. pectoralis major ohraničují **sulcus deltoideopectoralis**
- tímto útvarem probíhá **vena cephalica**, která se v trigonum clavipectorale vlévá do v. axillaris
- **trigonum clavipectorale / deltoideopectorale / fossa Mohrenheimi** - mediální rozšíření sulcus deltoideopectoralis
- pod kůží m. platysma a nn. supraclaviculares
- **fascia pectoralis** kryje m. pectoralis maj., **fascia clavipectoralis** hlouběji uložené svaly - m. pectoralis minor a m. subclavius
- trigonum deltoideopectorale komunikuje s axillou otvorem v klavipektorální fascii (**fossa ovalis infraclavicularis**), jímž procházejí **v. cephalica a vasa thoracoacromialia**

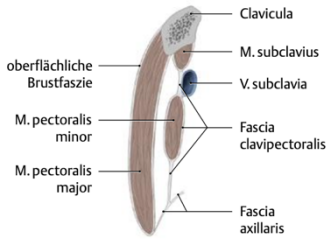

399. REGIO SCAPULARIS

- podkladem je scapula, jejíž rozsah krajinu vymezuje (kromě zevního úhlu, který kryje m. deltoideus a proto náleží do rg. deltoidea).
- pod podkožím povrchová fascie, která kryje m. trapezius a m. latissimus dorsi
- pod nimi pak silné fascie - **fascia supraspinata** a **fascia infraspinata**, které kryjí příslušné prostory a kryjí svaly rotátorové manžety
- **incisura scapulae** přepažena **lig. transversum scapulae sup.** - n. suprascapularis
- a. et v. suprascapularis jdou nad ligamentem
- ligamentum může osifikovat - vznikne <u>foramen scapulae</u>
- **incisura spinoglenoidalis** přepažena **lig. transversum scapulae inferius** - průchod pro n., a., v. suprascapularis (průchod z fossa supraspinata do fossa infraspinata)
- a. suprascapularis tvoří anastomozu s a. circumflexa scapulae a může anastomozovat i s a. dorsalis scapulae (r. descendens a. transversae colli) běžící u margo medialis scapulae
- v oblasti spina scapulae vznikají decubity (proleženiny)

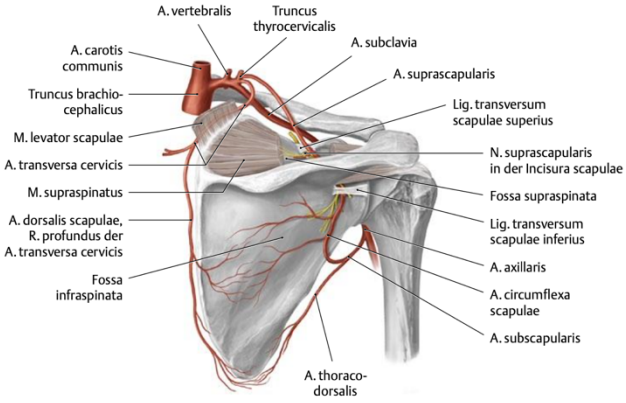

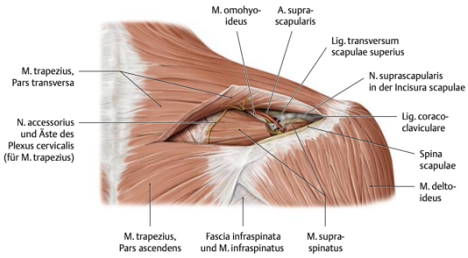

400. FOSSA AXILLARIS

- při mírné abdukci paže tvar jehlanu s vrcholem směřujícím k ramennímu kloubu
- <u>ventrální stěna</u> - m. pectoralis major, m. pectoralis minor a m. subclavius, fascia clavipectoralis
- spodní okraj m. pectoralis major vytváří přední axilární řasu (**plica axillaris anterior**)
- <u>dorzální stěna</u> - facies costalis scapulae, m. subscapularis, m. teres major a m. latissimus dorsi
- dolní okraj těchto svalů vytváří zadní axilární řasu (**plica axillaris posterior**)
- <u>mediální stěna</u> - stěna hrudníku, m. serratus anterior

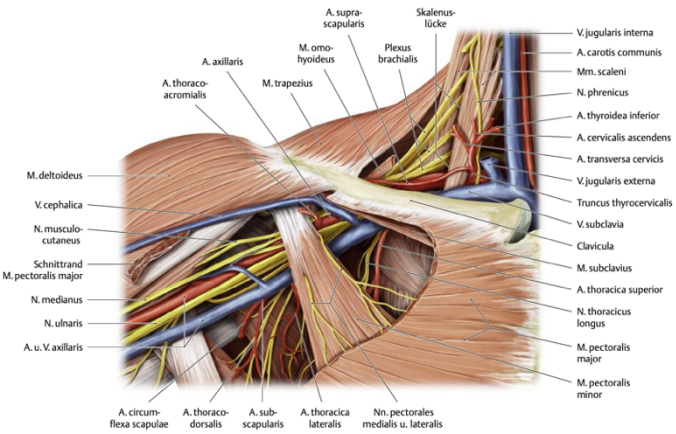

- <u>laterální stěna</u> - vnitřní plocha paže, humerus, caput breve m. bicipitis brachii a m. coracobrachialis
- <u>vrchol axilly</u> - tvar je trojúhelníkovitý a ohraničuje ho scapula, clavicula a 1. žebro
- <u>dno</u> - **fascia axillaris**, která je mírně vtažená vzhůru a přebíhá přes obě axilární řasy
- vytváří přechod mezi fascia pectoralis superficialis a fascia brachialis
- shora se do ní upíná fascia clavipectoralis a táhne ji vzhůru (**lig. suspensorium axillae**)

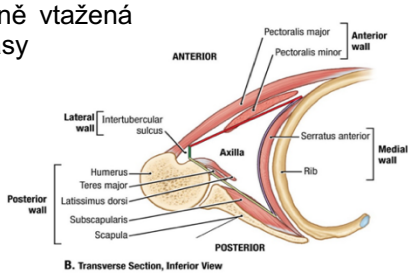

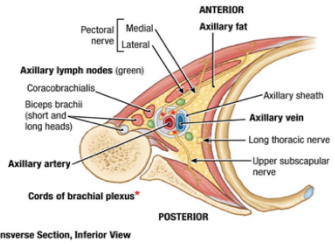

- povrch tvoří jemná kůže s chlupy - hirci a apokrinními potními žlázami
- v podkoží probíhají mízní cévy, přicházející jako kolektory z paže a boční stěny hrudníku
- z podkoží na povrch k vnitřní ploše paže vystupuje **n. intercostobrachialis**, který vytváří spojky mezi n. cutaneus brachii med. a n. intercostalis II. et III.
- **v. axillaris** - leží nejmediálněji, navazuje na v. brachialis, v trig. clavipectorale přijímá v. cephalica a pokračuje jako v. subclavia
- vv. thoracoepigastricae
- **a. axillaris** - pokračování a. subclavia, ve výši collum chirurgicum přechází v a. brachialis
  - větve vedoucí na hrudník – a. thoracica sup., a. thoracica lat.
  - a. thoracoacromialis
  - a. subscapularis - a. circumflexa scapulae (prochází přes foramen omotricipitale/trilaterum) a a. thoracodorsalis (zásobuje m. latissimus dorsi)
  - a. circumflexa humeri ant. et post. (druhá z nich prochází přes foramen humerotricipitale/quadrilaterum), které obkružují collum chirurgicum
  - a. profunda brachii - probíhá společně s n. radialis
- **nodi lymphatici axillares** (centrales, laterales, subscapulares, pectorales, interpectorales, infraclaviculares)
- **plexus brachialis**
  - truncus superior, medius a inferior
  - trunci procházejí společně s a. subclavia mezi mm. scaleni (fissura scalenorum)
  - fasciculus medialis, lateralis a posterior
  - n. musculocutaneus (fasciculus lat.) – proráží m. coracobrachialis, vede k flexorům
  - n. medianus (fasciculus lat. i med.) – poznávacím znakem je vidlice, kterou začíná
  - n. ulnaris (fasciculus med.) – vede mediálně a do sulcus n. ulnaris
  - n. cutaneus brachii med. a n. cutaneus antebrachii med., oba z fasciculus med.
  - n. radialis (fasciculus post.) – vede k sulcus n. radialis a m. triceps brachii
  - n. axillaris (fasciculus post.) – prochází přes for. quadrilaterum k m. deltoideus
  - pars supraclavicularis plexus brachialis - nervy, které inervují svaly zad nebo hrudníku (např. n. suprascapularis, n. thoracicus longus)
  - pars infraclavicularis - fasciculi a z nich jednotlivé nervy HK
  - plexus brachialis může být poraněn při závažném traumatu (např. při nehodě na motorce) nebo během komplikovaného porodu, např. při porodu koncem pánevním

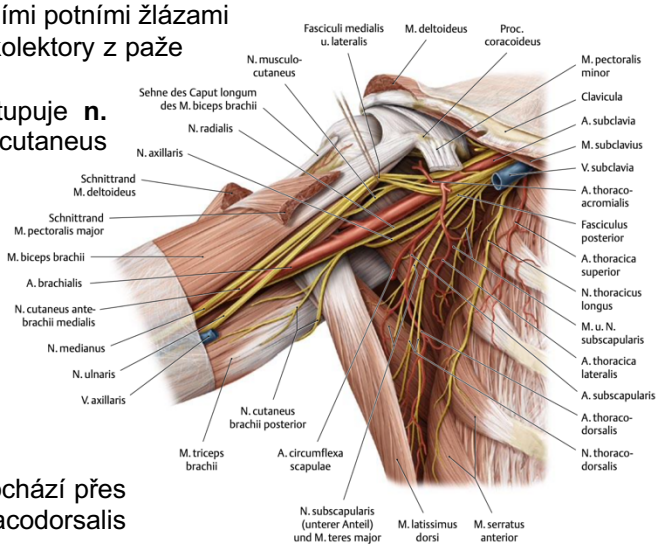

401. FORAMEN HUMEROTRICIPITALE ET OMOTRICIPITALE

- **foramen humerotricipitale seu quadrilaterum**
- ohraničení: humerus (lat.), caput longum m. tricipitis brachii (med.), m. teres minor (kran.), m. teres major (kaud.)
- obsah: n. axillaris (plexus brachialis, fasciculus post.; inervace m. deltoideus a m. teres minor), a. et v. circumflexa humeri post. (větev a. axillaris, obkružuje collum chirurgicum humeri)
- **foramen omotricipitale seu trilaterum**
- ohraničení: caput longum m. tricipitis brachii (lat.), m. teres minor (kran.), m. teres major (kaud.)
- obsah: a. circumflexa scapulae (větev a. subscapularis z a. axillaris)

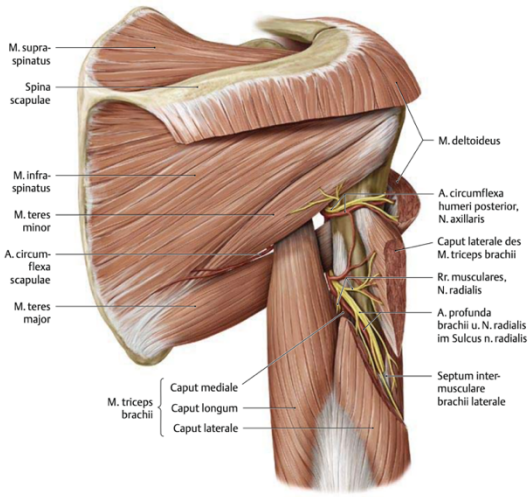

402. 403. REGIO BRACHIALIS ANTERIOR ET POSTERIOR

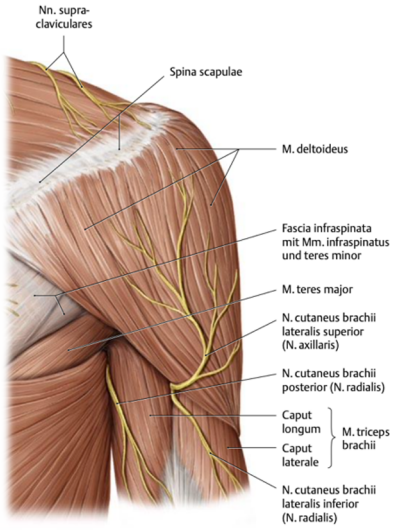

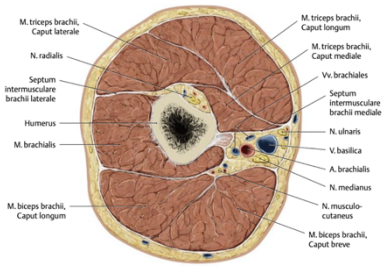

- kraniální hranicí rg. brachialis je čára vedená po obvodu paže v úrovni úponu m. deltoideus
- leží distálně od rg. deltoidea a rg. axillaris
- krajina končí asi 3 cm nad epikondyly humeru
- rg. brachialis ant. obsahuje pažní svaly přední skupiny – m. biceps brachii, m. coracobrachialis a m. brachialis
- rg. brachialis post. m. triceps brachii
- kůže je vpředu jemná, vzadu silná; v podkoží se větví senzitivní nervy
- **n. cutaneus brachii med**. - pars infraclavicularis plexus brachialis
- **n. cutaneus brachii post**. - n. radialis
- **n. cutaneus brachii lateralis superior** - n. axillaris
- **n. cutaneus brachii lateralis inferior** - n. radialis
- rg. brachialis ant. a post. od sebe oddělují **sulcus bicipitalis medialis et lateralis**, které vznikají vtažením **fascia brachialis** intermuskulárním septem do hloubky
- sulcus bicipitalis medialis obsahuje suprafasciálně **v. basilica**, která se na v distální třetině paže zanořuje do hloubky přes **hiatus basilicus** (probíhá společně s n. cutaneus antebrachii med.)
- v hloubce před intermuskulárním septem probíhá **a. brachialis** a **n. medianus**
- žíly, které a. brachialis doprovázejí, jsou tenké (hlavní proud krve z předloktí přináší v. basilica)
- **n. ulnaris** společně s a. collateralis ulnaris sup. septum perforuje a po jeho zadní straně probíhá k mediálnímu epikondylu humeru
- sulcus bicipitalis lateralis obsahuje suprafasciálně **v. cephalica**

404. REGIO CUBITALIS ANTERIOR ET POSTERIOR

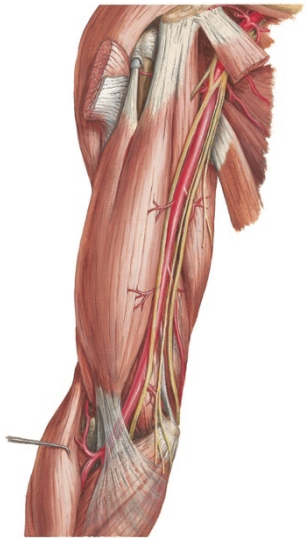

- loketní krajina se rozprostírá mezi čarami vedenými 3 cm nad a pod hmatnými epikondyly humeru
- epicondylitis radialis humeri označujeme jako tenisový loket, epicondylitis ulnaris humeri jako loket golfový nebo oštěpařský
- **regio cubitalis anterior - fossa cubitalis**, která se při flexi mění v ohybovou rýhu
- ohraničením fossa cubitalis jsou dvě svalové skupiny – laterálně radiální skupina svalů předloktí, mediálně svaly odstupující z mediálního epikondylu
- proximálním ohraničením je šlacha m. biceps brachii, m. brachialis tvoří dno
- pod velmi jemnou kůží prosvítají povrchové žíly: **v. cephalica, v. basilica** a **v. mediana cubiti** - uspořádání žil je značně variabilní a žíly komunikují četnými spojkami

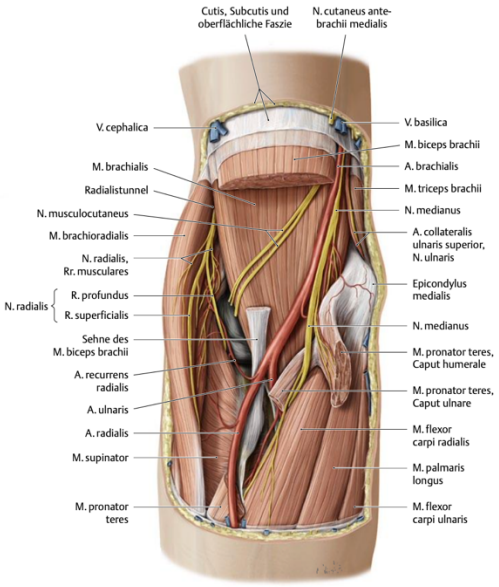

- podél v. basilica probíhá **n. cutaneus antebrachii med**., podél v. cephalica **n. cutaneus antebrachii lat.** (n. musculocutaneus)
- **fascia cubitalis** je zesílená, nad začátky obou svalových skupin se mění v aponeurózu, v mediodistálním směru ji ještě zesiluje **aponeurosis m. bicipitis brachii – fascia Pirogowi / lacertus fibrosus**, který překrývá nervově-cévní svazek probíhající v mezeře mezi svalovými skupinami
- v hloubce probíhají vasa brachialia a n. medianus (v mediální části) a n. radialis (v laterální části)
- **a. brachialis**, provázena malými vénami, se zde dělí na a. radialis a a. ulnaris
- **a. radialis** probíhá laterálně v rýze mezi m. brachioradialis a m. pronator teres
- **a. ulnaris** podbíhá flexory a směřuje na mediální stranu předloktí

- **n. medianus** leží ulnárně od arterie a pokračuje distálně mezi obě hlavy m. pronator teres (**canalis pronatorius**).
- **n. radialis** se vynořuje laterálně z rýhy mezi m. brachialis a m. brachioradialis a štěpí se na r. superficialis a r. profundus, r. profundus jde do **canalis supinatorius** (Frohseho arkáda - zesílený pruh při vstupu do canalis supinatorius)
- **rg. cubitalis post**. je povrchově hmatný olecranon, kůže je zde výrazně hrubší, při extenzi se řasí
- pod fascií leží m. triceps brachii a m. anconaeus
- mediálně od olekranu probíhá **n. ulnaris**, který vstupuje mezi obě hlavy m. flexor carpi ulnaris (**canalis cubitalis**)

405. 406. REGIO ANTEBRACHII ANT. ET POST.

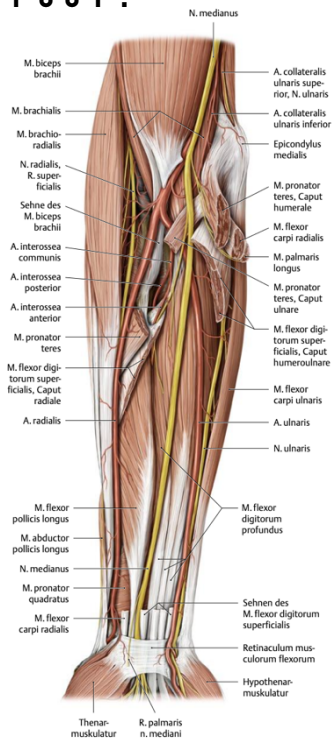

- hranice předloktí určuje čára vedena asi 3 cm pod epikondyly humeru a asi 1 cm nad processus styloidei radia a ulny, které tvoří kostěný podklad.
- **regio antebrachialis anterior:**
- kůže je jemná, žíly prosvítají a prominují, v podkoží probíhají větve n. cutaneus antebrachii med. et lat.
- **a. radialis** společně s r. superficialis n. radialis – proximálně mezi m. brachioradialis a m. pronator teres, distálně mezi m. brachioradialis a m. flexor carpi radialis; zcela distálně leží arterie povrchově a můžeme tedy hmatat její pulz, zatímco nerv pokračuje do podkoží na dorzální stranu předloktí
- **n. medianus** – proximálně v canalis pronatorius, následně se zanořuje pod m. flexor digitorum superficialis a probíhá mezi povrchovým a hlubokým flexorem prstů, při přechodu do rg. carpalis leží povrchověji
- **a. ulnaris** společně s n. ulnaris – mezi m. flexor digitorum superficialis et prof., distálněji mezi m. flexor digitorum superficialis a m. flexor carpi ulnaris
- **regio antebrachialis posterior:**
- obsahem této krajiny je povrchová a hluboká vrstva svalů, mezi kterými probíhá **r. profundus n. radialis**, který sem z fossa cubitalis perforuje přes canalis supinatorius, inervuje všechny svaly zadní skupiny a pokračuje jako n. interosseus antebrachii post.

407. CANALIS CARPI

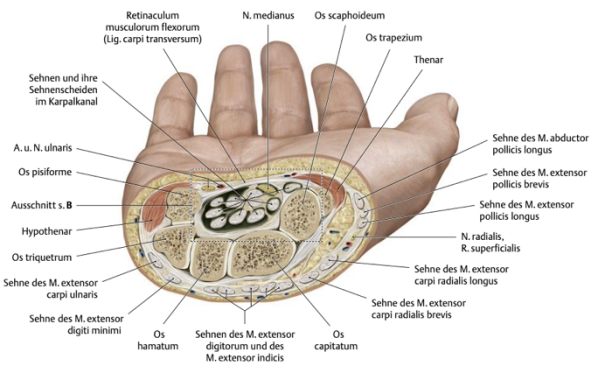

- průchod z předloktí do středního osteofasciálního prostoru dlaně
- dorzálně, ulnárně i radiálně je ohraničený karpálními kostmi, ventrálně pak **retinaculum flexorum** (lig. carpi transversum) rozepjaté mezi **eminentia carpi ulnaris** (tvořená os pisiforme et hamulus ossis hamati) a **eminentia carpi radialis** (tvořená tuberculum ossis scaphoidei et trapezii). Obsahem je devět šlach flexorů a nervus medianus.
- průchod je rozdělen na dvě části:
- radiální – prochází jí **tendo musculi flexoris carpi radialis** ve vlastní synoviální pochvě
- ulnární – prochází jí **tendines musculi flexoris digitorum superficialis** a **tendo musculi flexoris digitorum profundi** (zavzaty ve společné vagina synovalis, retinaculum flexorum pak plní vlastně funkci vagina fibrosa), šlacha **m. flexor pollicis longus** (ve vlastní vagina synovialis) a **nervus medianus**

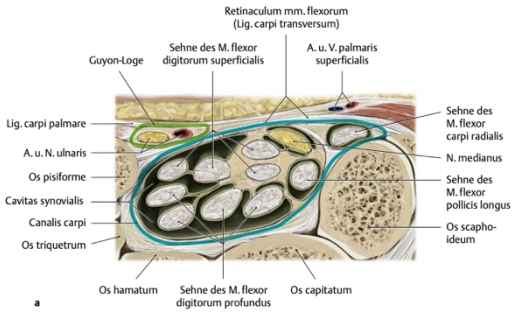

- **Guyonův kanál (canalis ulnaris)** - na ulnární straně ruky distálně od canalis carpi
- proximálně: **hiatus proximalis** (otvor v lig. carpi palmare, přibližně v úrovni proximálního okraje os pisiforme, kterým prochází n. et vasa ulnaria zpod povrchové fascie předloktí do podkoží), povrchový okraj otvoru je zesílen v tzv. crus superficiale, hlubší okraj ohraničuje crus profundum
- distálně: **hiatus distalis** (pod vazivovým obloučkem spojujícím začátek m. flexor digiti minimi na hamulus ossis hamati se začátkem m. abductor digiti minimi na os pisiforme), v tomto otvoru se

zanořují r. profundus n. ulnaris a rr. profundi vasorum ulnarium do hloubky, zatímco r. superficialis n. ulnaris a rr. superficiales vasorum ulnarium běží přes tento oblouček dále distálně ke IV. a V. prstu

- ulnárně: **os pisiforme**, dále distálně i začátky hypotenarových svalů;
- radiálně: **hamulus ossis hamati**
- dno: **retinaculum flexorum** (odděluje Guyonův kanál od karpálního tunelu), lig. pisohamatum et pisometacarpale;
- strop: podkožní vazivo, dále distálně m. palmaris brevis
- obsah: **n. et vasa ulnaria**

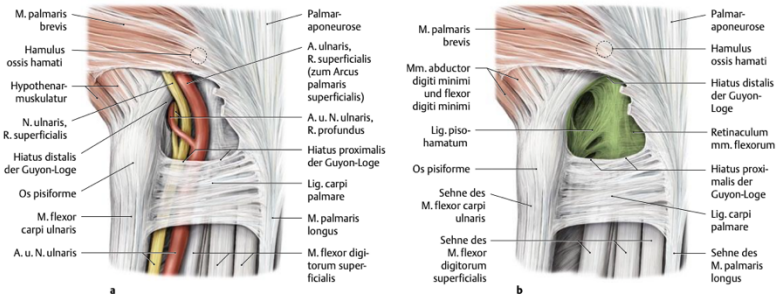

408. PALMA MANUS

- dlaň je uprostřed prohloubena, radiálně se zvedá thenar, ulnárně hypothenar
- kůže je značně silná s vysokou epidermis a typickými rýhami.
- povrchová fascie zesílená v aponeurosis palmaris, vymezuje tři prostory, ve kterých se nachází svaly thenaru (palcový prostor), hypothenaru (ulnární prostor) a interosseální svaly společně se šlachami dlouhých flexorů (střední dlaňový prostor)
- arteria radialis a ulnaris zde vytvářejí bohaté cévní zásobení v podobě dvou tepenných oblouků – **arcus palmaris superficialis et profundus**
- arcus palmaris superficialis leží mezi svaly thenaru v oblasti metakarpů a arcus palmaris profundus leží v hloubce před bázemi metakarpů

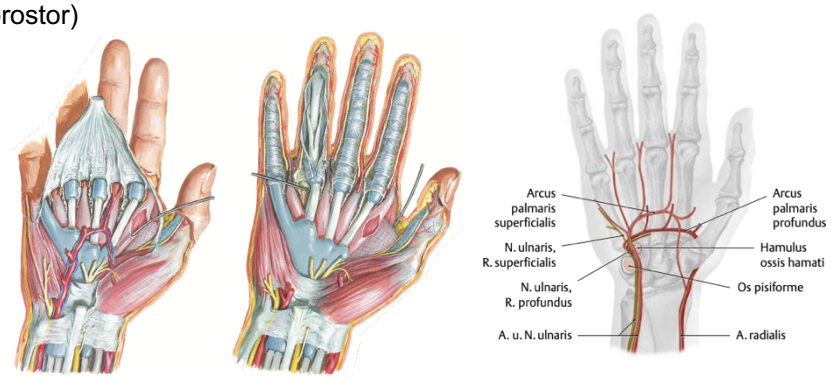

- na krevním toku v arcus palmaris superficialis se více podílí a. ulnaris; v arcus palmaris prof. pak a. radialis
- ve středním dlaňovém prostoru se taktéž větví **n. medianus** na **nn. digitales palmares communes**, které se dále větví na **nn. digitales proprii**
- šlachy jsou při průchodu přes retinaculum a fibrózní pochvy obaleny **vaginae synoviales**, přičemž u flexorů rozeznáváme tři hlavní: vagina tendinis m. flexoris carpi radialis; vagina tendinis m. flexoris pollicis longi; vagina communis tendinum mm. flexorum

409. DORSUM MANUS

- kůže je velmi tenká a posunlivá
- podkožní vazivo je bez tuku, prominují proto povrchové žíly a šlachy extenzorů
- šlachy extenzorů prstů (vzájemně propojené connexus intertendinei) obalené synoviálními pochvami
- na radiální straně prostupuje a. radialis a dělí se na své konečné větve (ramus palmaris profundus a a. princeps pollicis).
- hřbet ruky je cévně zásoben z ramus carpeus dorsalis (větev a. radialis)

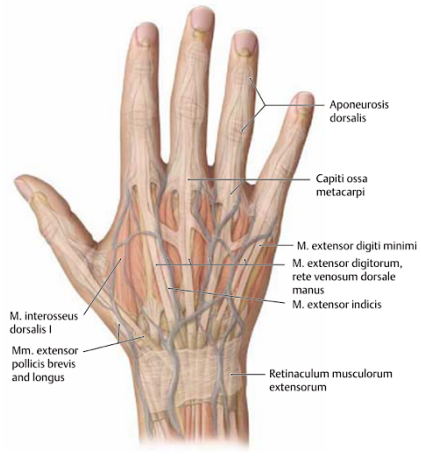

- **foveola radialis** je trojúhelníkovitá prohlubeň na palcové straně hřbetu ruky, pro své využití při šňupání tabáku též nese označení **fossa la tabatière**
- radiální ohraničení: **šlacha m. extensor pollicis brevis**
- ulnárně: **šlacha m. extensor pollicis longus**
- proximálně: retinaculum extensorum
- dno: **proc. styloideus radii**
- obsah: suprafasciálně: v. cephalica, r. superficialis n. radialis, subfasciálně: **a. radialis**

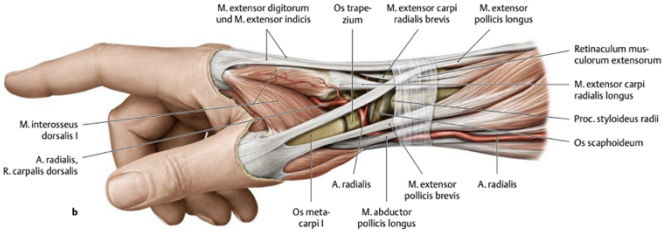

410. DIGITUS MANUS

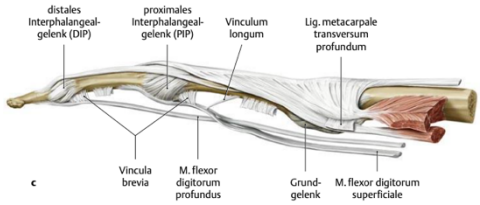

- na prostředním článku prstů se vidličkovitě zakončuje m. flexor digitorum superficialis a pod jeho úpony prochází šlacha m. flexor digitorum profundus až na distální články prstů (**chiasmata tendinum Camperi**)
- šlachy jsou ke skeletu fixovány pomocí vazivových pruhů **vaginae fibrosae digitorum manus**, na nichž rozlišujeme pars anularis a pars cruciformis
- nervy jsou uloženy téměř na boční straně prstů, arterie leží dorzálně od nervů
- na dorzální straně prstů najdeme dorzální aponeurózu extenzorů prstů
- distální článek kryje a chrání nehet (**unguis, onyx**), na jeho straně palmární se nachází unikátní daktyloskopický obrazec
- cévní zásobení palmární strany prstů: palec a radiální polovina 2. prstu: **a. princeps pollicis**, ulnární polovina 2. prstu a 3. až 5. prst: **aa. digitales palmares propriae**
- cévní zásobení dorzální strany prstů: **aa. digitales dorsales** z r. carpeus dorsalis

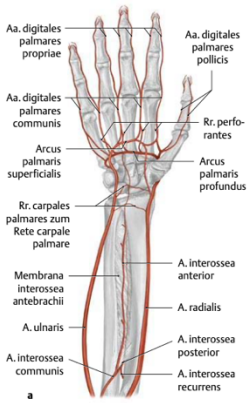

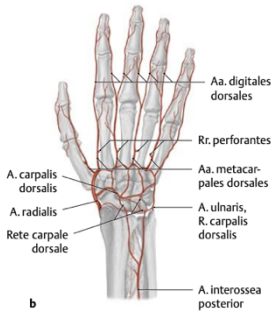



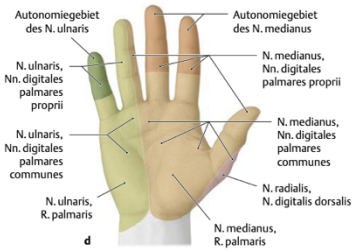

411. REGIO GLUTEA

- kraniální hranici představuje crista iliaca, kaudální **sulcus glutealis**
- mediální hranici tvoří crena ani, laterální vertikála procházející přes spina iliaca ant. sup.
- obsahem krajiny jsou **mm. glutei,** tukový polštář a nervově-cévní svazky probíhající v její hloubce
- senzitivní inervaci zajišťují **nn. clunium**, z nichž nejsilnější jsou nn. clunium inf.
- **fascia glutea**, která distálně přechází ve fascii stehenní a laterálně se zesiluje a pokračuje jako tractus iliotibialis
- mezi m. gluteus maximus a pod ním ležícími kyčelními svaly probíhá nervově-cévní svazek
- do hloubky rg. glutealis ústí foramen ischiadicum majus, které je průběhem m. piriformis rozděleno na foramen supra- a infrapiriforme.

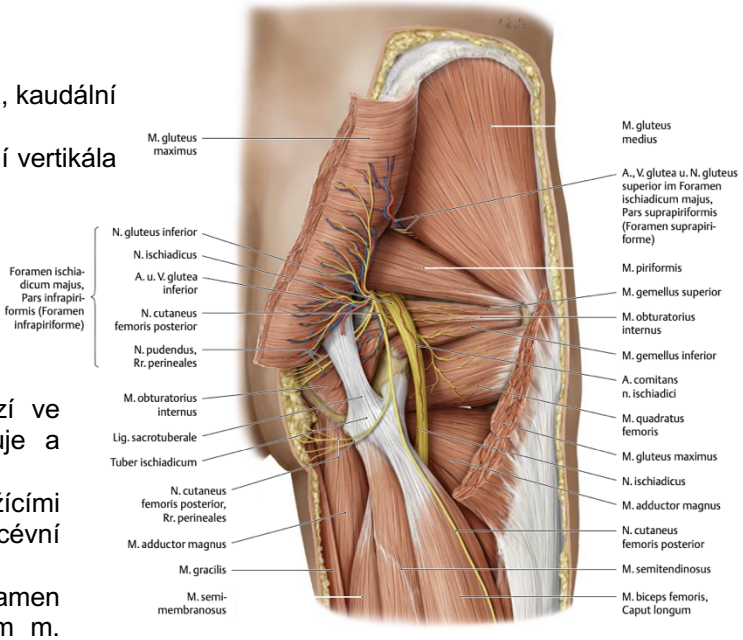

- přes **foramen suprapiriforme** procházejí **n. et vasa glutea sup.** (jsou viditelné po odklopení m. gluteus medius, který je tímto svazkem inervován a cévně zásoben a po jehož vnitřním povrchu se větví).
- z **foramen infrapiriforme**:
  - **n. et vasa glutea inf.** (větví se po vnitřní ploše m. gluteus maximus, který inervuje a cévně zásobí)
  - **n. pudendus et vasa pudenda int.** (ihned po výstupu obtáčejí lig. sacrospinale a pokračují přes foramen ischiadicum minus do fossa ischiorectalis, kde probíhají v canalis pudendalis Alcocki)
  - **n. ischiadicus a n. cutaneus femoris post.,** provázeny tenkými cévami (pokračují dále do rg. femoralis post.)
- vzhledem k riziku poškození výše uvedených nervů je pro intramuskulární aplikaci nejvhodnější zevní horní kvadrant rg. glutealis

412. FORAMEN SUPRAPIRIFORME ET INFRAPIRIFORME

- ohraničení **foramen suprapiriforme:**
- med.: lig. sacrotuberale
- lat. incisura ischiadica maj.
- kaud.: m. piriformis
- obsah: a. et v. glutea sup., n. gluteus sup.

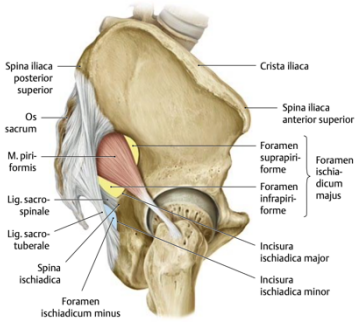

- ohraničení **foramen infrapiriforme:**
- kran.: m. piriformis
- med.: lig. sacrotuberale
- lat.: incisura ischiadica maj.
- kaud.: lig. sacrospinale
- obsah: a., v. glutea inf., n. gluteus inf., a. et v. pudenda int., n. pudendus, n. ischiadicus, n. cutaneus femoris post.

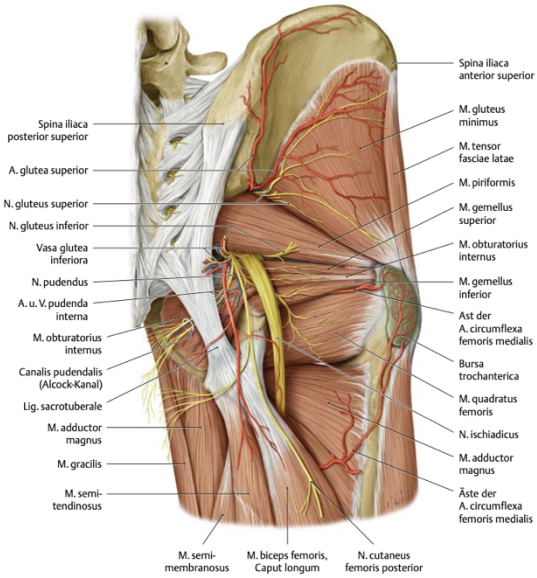

413. LACUNA VASORUM

- mezi spina iliaca ant. sup. a tuberculum publicum se rozpíná lig. inguinale Pouparti
- prostor jím ventrálně ohraničený je průběhem vazivového pruhu **arcus iliopectineus** (zesílené mediální pokračování fascie m. iliopsoas) rozdělen na dva průchody: lacuna vasorum (mediálně) a lacuna musculorum (laterálně).
- mediální roh mezi lig. inguinale a os pubis ještě vyplňuje **lig. lacunare** (Gimbernati)

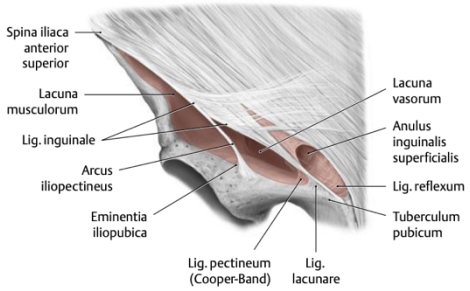

- vent.: lig. inguinale
- med.: lig. lacunare
- lat.: arcus iliopectineus
- dorz.: os coxae

- obsah mediolaterálně (CLOVAN):
- **nodus lymphaticus Cloqueti**
- **v. femoralis**
- **a. femoralis**
- **r. femoralis n. genitofemoralis**

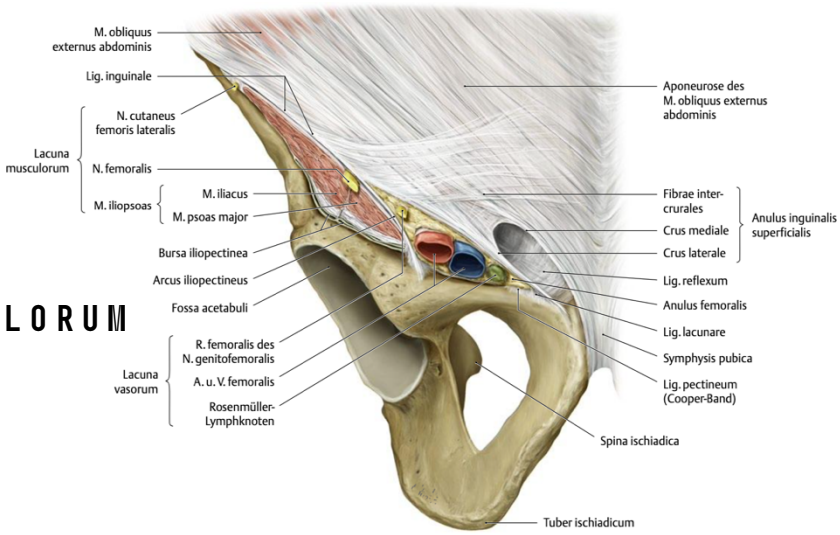

414. LACUNA MUSCULORUM

- vent.: lig. inguinale
- med.: arcus iliopectineus
- dorz.: os coxae

- obsah mediolaterálně:
- **n. femoralis**
- **m. iliopsoas**
- **n. cutaneus femoris lat.**

pozn.: mezi v. femoralis a lig. lacunare je endoabdominální fascie oslabena (septum femorale) a tímto prostorem se může při protržení septa vyklenout femorální kýla. Kýlní branka se pak nazývá **anulus femoralis** a je ohraničena lig. inguinale, lacunare a v. femoralis, kýla může dále sestoupit až k hiatus saphenus a přes něj proniknout do podkoží.

415. REG. FEMORIS ANTERIOR

- proximální ohraničení: **sulcus inguinalis**, distální: 3 prsty nad patellou
- hranice mezi regio femoris anterior a regio femoris posterior - povrchová hranice - m. gracilis a tractus iliotibialis, hluboká hranice - m. adductor magnus a septum intermusculare femoris laterale
- kožní inervace - n. cutaneus femoris lateralis – laterální strana, rr. cutanei anteriores n. femoralis – přední strana, r. femoralis n. genitofemoralis, n. obturatorius - mediální strana
- podkoží - v. saphena magna (do v. femoralis) **- hiatus saphenus** - před soutokem se hvězdicovitě sbíhají přítoky v. saphena magna - topografický útvar **Cockettova žilní hvězdice**

– **fascia lata femoris** - obaluje svaly stehna, mediálně je slabá, laterálně je zesílena v tractus iliotibialis - úpon m. tensor fasciae latae, okolo m. sartorius tvoří pochvu, nad trigonum femorale je zeslabena v hiatus saphenus – tam prostupuje do hloubky v. saphena magna a většina lymfatických kolektorů dolní končetiny
– nodi inguinales superficiales - pod lig. inguinale a okolo hiatus saphenus
– lymfa z přední plochy stehna, dolní části břišní stěny, anu a hráze - nodi inguinales profundi
– m. sartorius, m. gracilis, m. adductor magnus, m. adductor brevis, m. adductor longus, m. pectineus

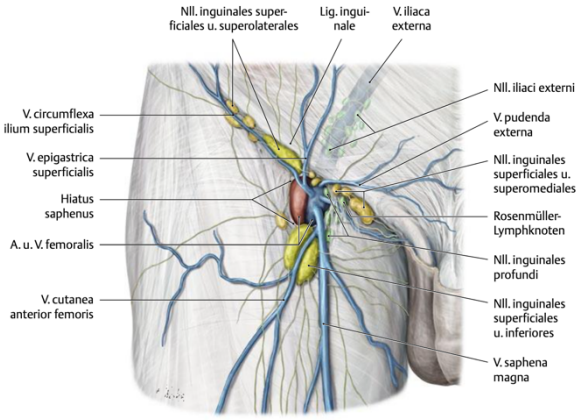

416. REG. FEMORIS POST.

– ohraničení: kraniálně sulcus glutealis, kaudálně fossa poplitea a regio genus post.
– m. semitendinosus, m. semimembranosus, m. biceps femoris
– kožní inervace: n. cutaneus femoris post. (hned pod fascií), n. cutaneus femoris lat., n. obturatorius
– **v. femoropoplitea** - nekonstantní
– fascia lata - septum intermusculare mediale et laterale
– **n. ischiadicus** - může už být rozdělen na n. tibialis a n. fibularis comm.
– **aa. perforantes** (nahrazují a. ischiadica) - skrze m. adductor magnus, anastomoza s a. glutea inf., a. obturatoria

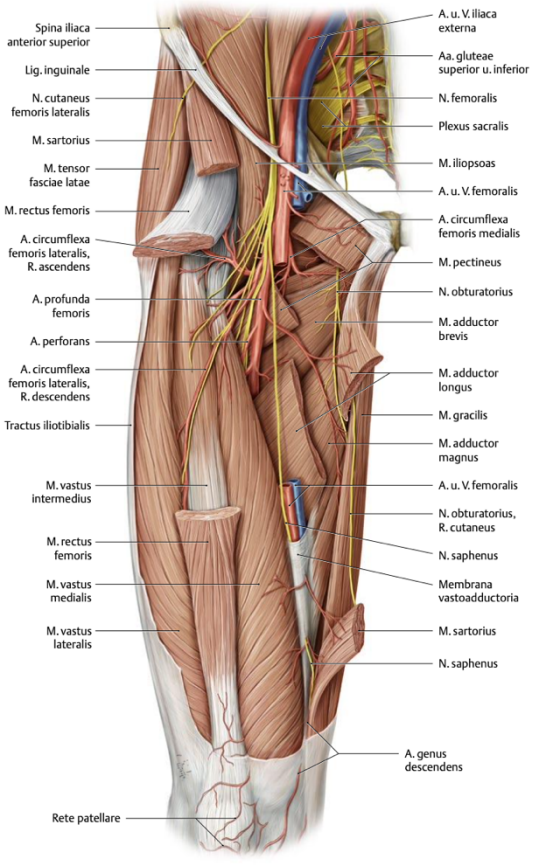

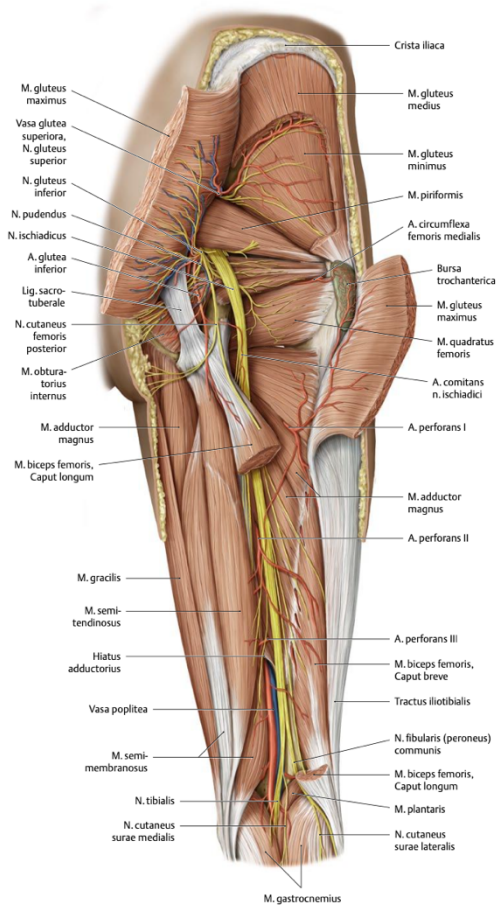

417. TRIGONUM FEMORALE, FOSSA ILIOPECTINEA

- **trigonum femorale** = fossa Scarpae major - místo palpace tepu a inguinálních lymfatických uzlin
- ohraničení: sulcus inguinalis (lig. inguinale), m. adductor longus, m. sartorius
- povrchová fascia lata je perforovaná četnými povrchovými cévami - lamina cribrosa
- **hiatus saphenus** (fossa ovalis), laterálně je ohraničen zesíleným vazivovým pruhem - margo falciformis
- **Cockettova žilní hvězdice** - přítoky v. saphena magna: v. epigastrica superficialis, v. pudenda externa, v. circumflexa ilium superficialis, v. saphena accessoria
- **fossa iliopectinea** = fossa Scarpae minor - prohlubeň vymezená m. pectineus a m. iliopsoas - navazuje na lacuna vasorum
- distálně navazuje na canalis adductorius
- pozn. canalis obturatorius - otvor v membrana obturatoria, n. obturatorius, a. et v. obturatoria

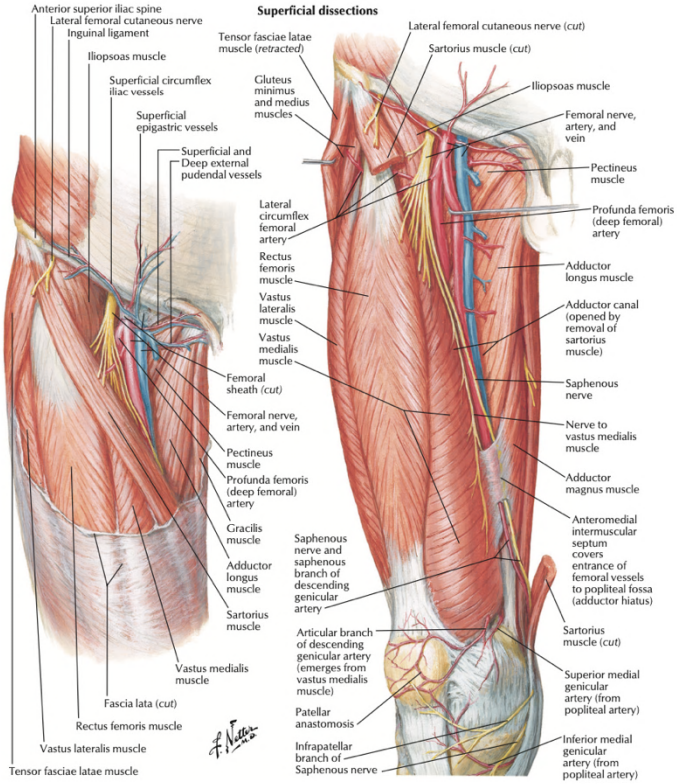

418. HIATUS ET CANALIS ADDUCTORIUS

- canalis Hunteri
- spojka mezi trigonum femorale a fossa poplitea - kam ústí jako **hiatus adductorius (hiatus tendineus)**
- ohraničení: dorzomediálně m. adductor magnus, m. adductor lognus, laterálně m. vastus med., ventrálně lamina vastoadductoria, na ní m. sartorius
- **lamina vastoadductoria –** silná vazivová blána překrývající canalis adductorius na stehně - mezi m. adductor magnus a m. vastus medialis
- obsah: a. et v. femoralis, n. saphenus (neprochází celý kanál, proráží lamina vastoadductoria)

419. FOSSA POPLITEA

- ohraničení proximálně, mediálně: m. semitendinosus, m. semimembranosus
- proximálně, laterálně: m. biceps femoris;
- distálně: m. gastrocnemius lateralis et medialis;
- spodinu krajiny tvoří m. popliteus a pouzdro kolenního kloubu, pod úpony svalů se tvoří burzy
- obsah (z mediální strany): **a. poplitea** (nejhlouběji), **v. poplitea** (vlévá se zde do ní v. saphena parva a variabilní **v. femoropoplitea**), **n. tibialis** (nejpovrchověji), **n. fibularis communis** (odklání se směrem k fibule**), nodi lymphatici popliteales profundi**

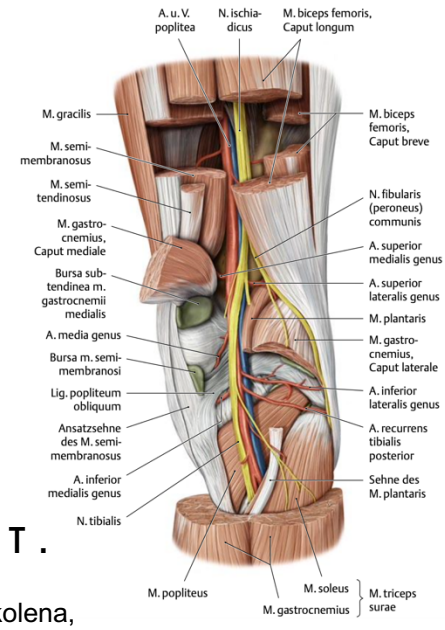

420. 421. REGIO CRURIS ANT., POST.

- od tuberositas tibiae po kotníky
- v podkoží **v. saphena magna** - od med. kotníku na med. stranu kolena, spolu s ní **n. saphenus**
- **v. saphena parva** - od lat. kotníku, ve fossa poplitea se vlévá do v. poplitea, běží spolu s n. suralis
- **n. fibularis communis** - superficialis, profundus
- **fascia cruris** - septa intermuscularia (ant., post.), oddělují mm. fibulares od ostatních svalových skupin
- a. poplitea - **a. tibialis anterior et posterior**

– **n. suralis** − pokračuje za zevní kotník a přechází na laterální stranu hřbetu nohy a 5. prstu jako n. cutaneus dorsalis lateralis. Inervuje pruh kůže jdoucí od středu zákolenní jámy po lýtku, krajinu zevního kotníku a zevního okraje nohy
– **arcus tendineus musculi solei** - šlachový oblouk, kterým m. soleus začíná od linea musculi solei tibiae, pod ním prochází n. tibialis spolu s vasa tibialia posteriora - toto anatomické uspořádání má velký význam, protože při stoji nebo chůzi zabraňuje utlačení výše zmíněných útvarů při stahu m. soleus (m.triceps surae)
– **canalis musculofibularis** (Hyrtlův kanál) - prostor mezi fibulou (laterálně) a m. flexor hallucis longus (mediálně), ve kterém probíhají a. fibularis společně s v. fibularis

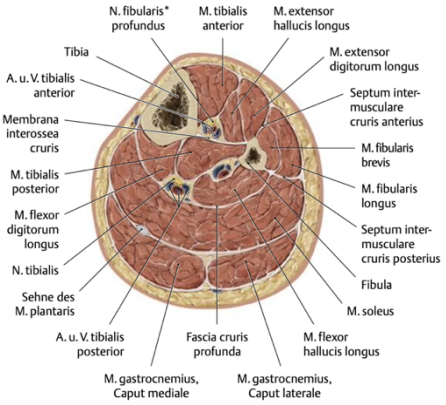

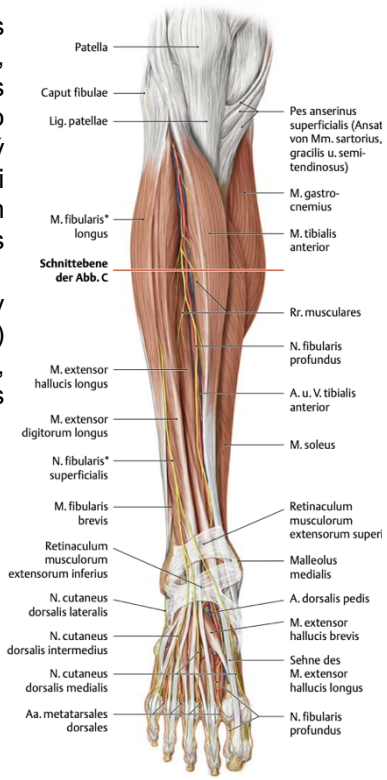

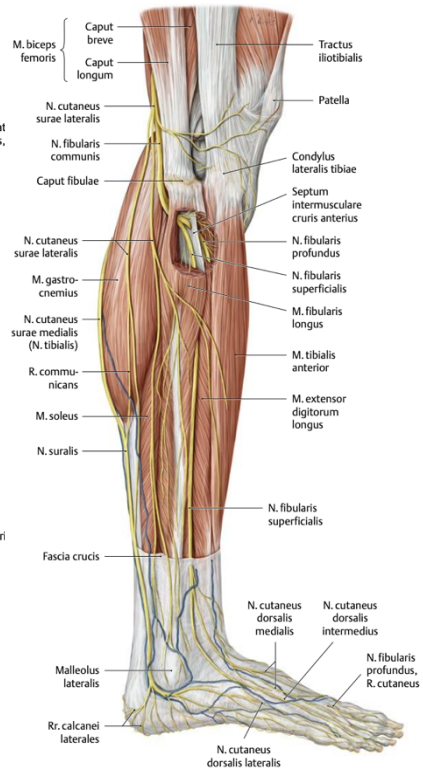

422. REGIO RETROMALLEOLARIS LATERALIS

– regio malleolaris lat. svým rozsahem odpovídá laterálnímu kotníku
– regio retromalleolaris lat. pak oblasti ležící mezi laterálním kotníkem a tendo Achillis
– od laterálního kotníku odstupuje vpředu **retinaculum musculorum extensorum superius**, vzadu **retinaculum musculorum fibularium sup.**
– **v. saphena parva** (nad retinaculem)
– **n. suralis** (nad retinaculem)
– **m. fibularis longus et brevis** (ve společné pochvě pod retinaculem)
– pomůcka: „SAPASUFI“ – v. saphena parva, n. suralis, mm. fibulares

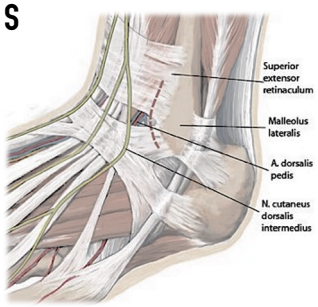

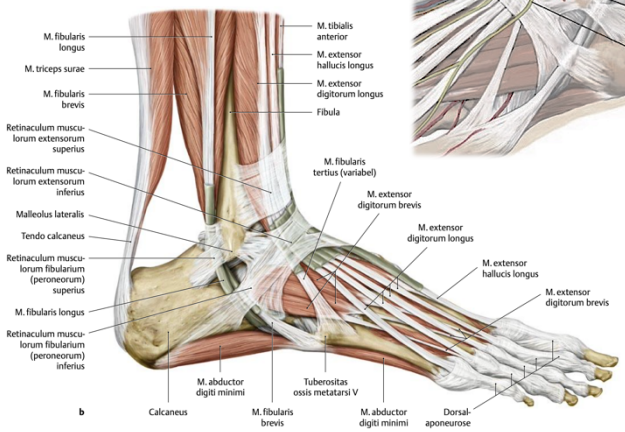

423. REGIO RETROMALLEOLARIS MEDIALIS

▪ **útvary před mediálním kotníkem:**
– **v. saphena magna**
– **n. saphenus**
– šlacha **m. tibialis anterior** (jde pod retinaculum mm. extensorum)
– pomůcka: „SAMANTA“

▪ **útvary za mediálním kotníkem:**
– **m. tibialis posterior**
– **m. flexor digitorum longus**
– **vv. tibiales post., a. tibialis posterior**
– **n. tibialis**
– **m. flexor hallucis longus**
– vše prochází pod retinaculum mm. flexorum
– pomůcka: „TIDIVANEH“

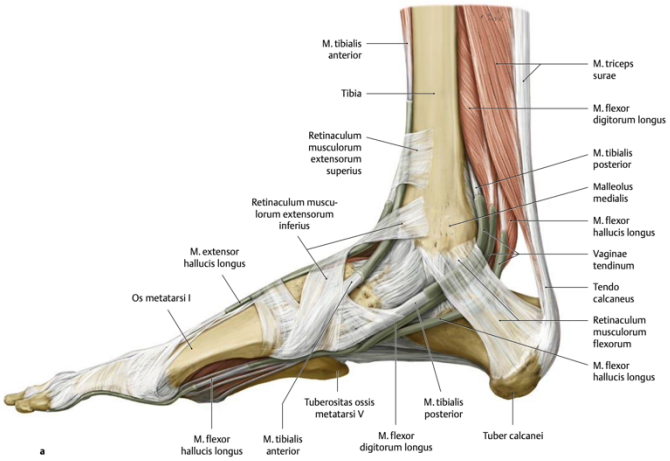

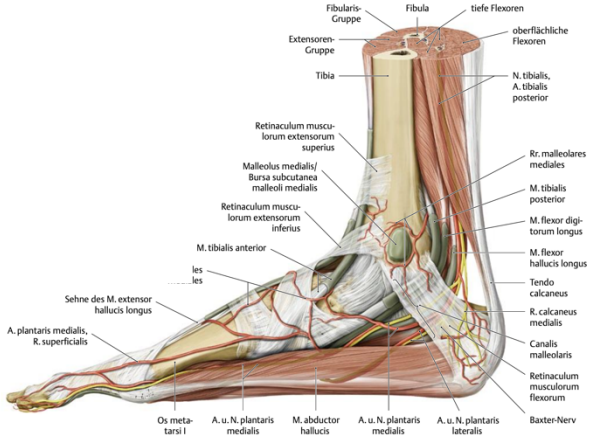

424. DORSUM PEDIS

- sahá od kotníků k meziprstním řasám
- Kůže tenká, posunlivá, podkoží tenké, prominují venózní pleteně a pod fascií uložené šlachy extenzorů
- hmatná a. dorsalis pedis
- Chopartův kloub (articulatio tarsi transversa) a Lisfrankův kloub (articulationes tarsometatarsales) - exartikulace

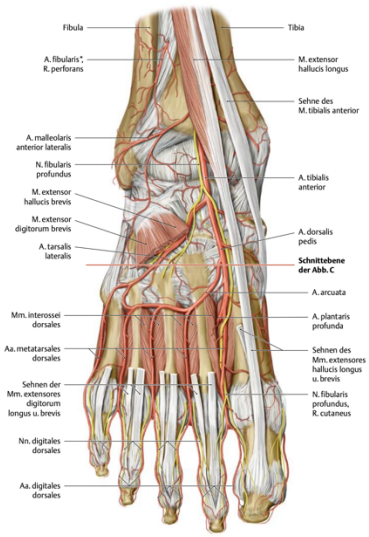

425. PLANTA PEDIS

- viz klenba nohy
- kůže se zesiluje zejména na patě a pod metatarsofalangeálními klouby (opěrné body nohy), není posunlivá a silné podkožní vazivo tvoří pružný polštář
- entezopatie na patní kosti se projevuje jako calcar calcanei (ostruha patní kosti)
- fascie je zesílena v **aponeurosis plantaris**, která kryje plantární svaly
- nervově cévní svazek přichází zpoza mediálního kotníku a rozestupuje se na svazek mediální a laterální

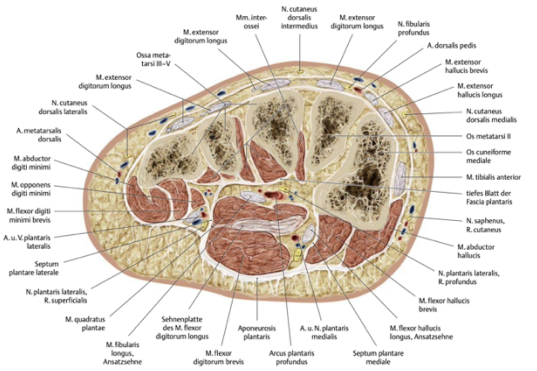

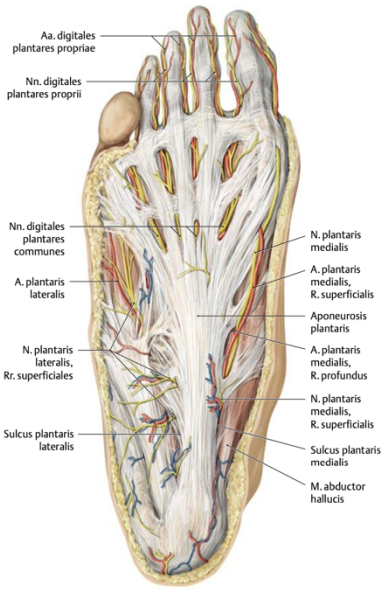

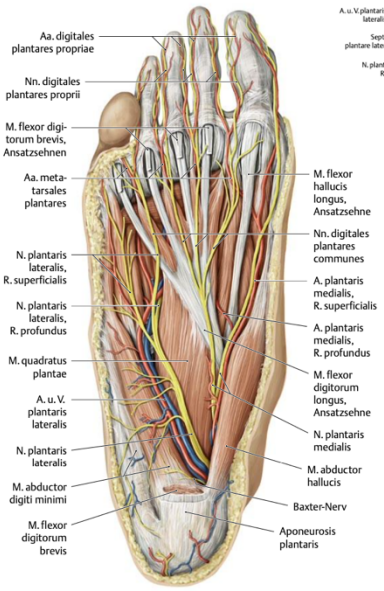

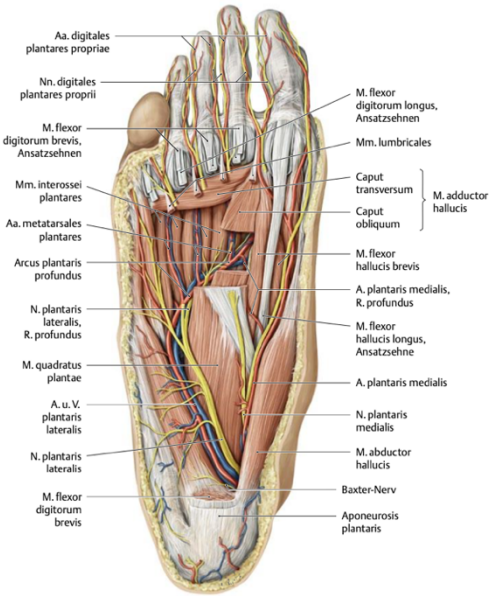

426. DIGUTUS PEDIS

- viz ruka a čus

5.
ZOBRAZOVACÍ METODY

Zdroje: Sobottův atlas anatomie, Human sectional anatomy – Harold Ellis

OBECNÝ ÚVOD

Typy zobrazovacích metod:

RTG	nativní snímek		předozadní projekce (AP) zadopřední projekce (PA) laterální projekce šikmá projekce poloaxiální další speciální projekce
	kontrastní snímek	pozitivní kontrast (jod, baryum)	
		negativní kontrast (vzduch)	
MRI			transverzální řez sagitální řez frontální (coronální) řez
CT	CTAG - CT angiografie, CTe - CT enterografie atd.		



RTG nativ



negativní kontrast
vzduch - projasnění



pozitivní kontrast
jod, baryum - stín

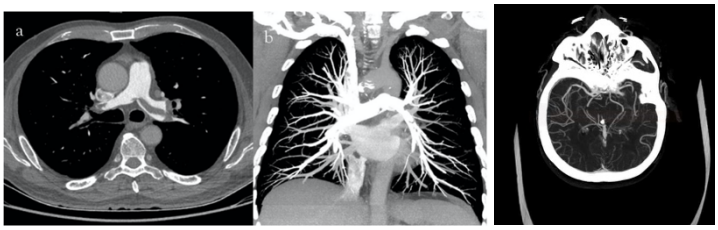

CTAG (CT angiografie)

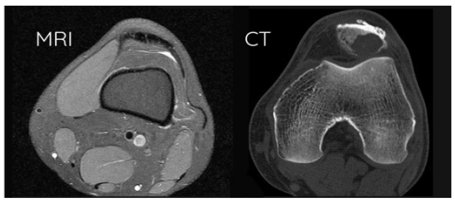

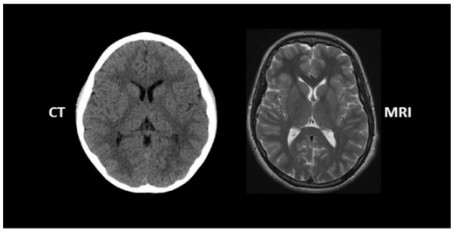

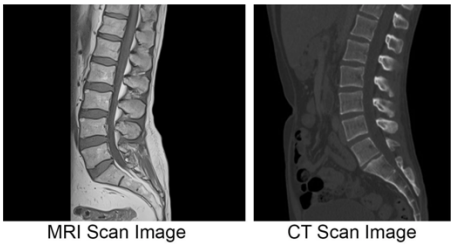

MRI Scan Image — CT Scan Image

Typy projekcí zobrazovacích metod:



předozadní (AP) **laterální**



šikmá



poloaxiální

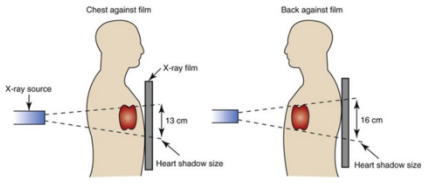

zadopřední (PA) **předozadní** (AP)

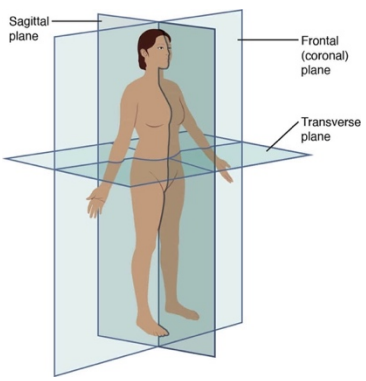

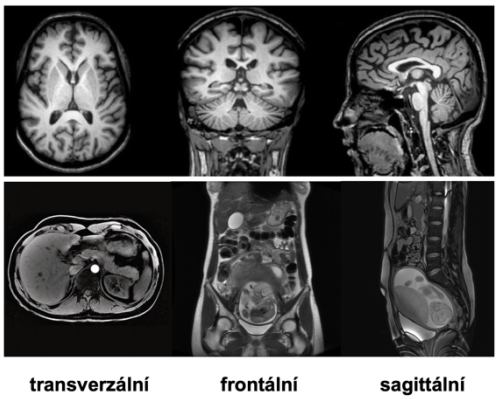

transverzální **frontální** (coronální) **sagittální**

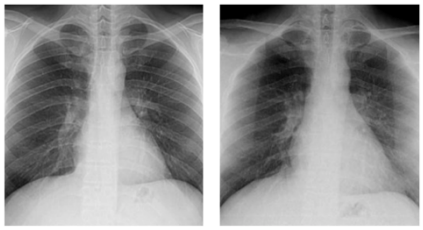

PA AP

A. HLAVA A KRK

1. **Hlava** (neříkat RTG lebky)
   RTG nativ
   laterální projekce



- fossa cranii posterior
- fossa cranii media
- fossa cranii anterior
- fossa hypophysialis
- os petrosum
- ušní boltec
- art. temporomandibularis
- os nasale
- sinus frontalis
- palatum durum
- os hyoideum
- atlas
- axis
- lig. nuchae
- nasopharynx
- sutura coronalis
- sutura lambdoidea

2. **Hlava**
   RTG nativ
   AP projekce

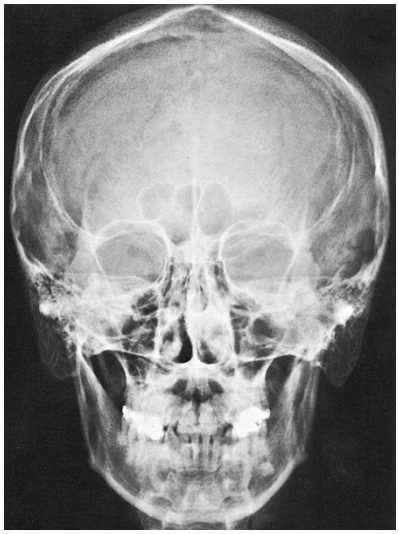

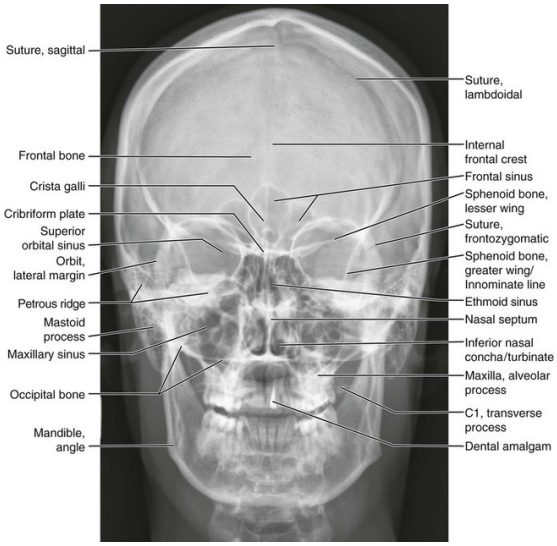

- sinus frontalis
- orbita
- fissura orbitalis superior
- fissura orbitalis inferior
- septum nasi
- concha nasalis inferior
- alae minores ossis sph.
- labyrinthus ethmoidalis
- sinus maxillaris
- dens axis !
- pyramis ossis temporalis
- processus mastoideus
- krční obratel
- arcus zygomaticus

3. **Sinus paranasales**
   RTG nativ
   poloaxiální projekce, AP projekce

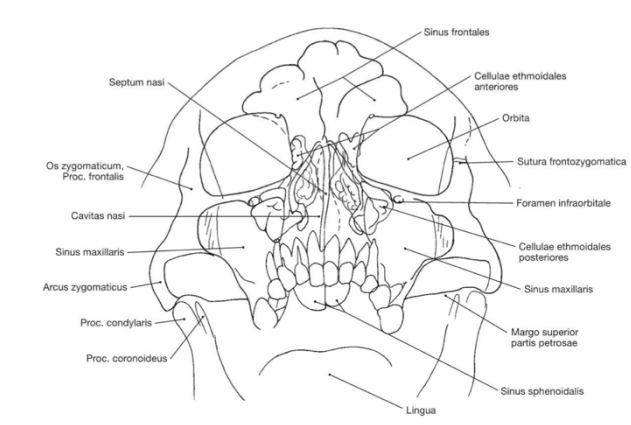



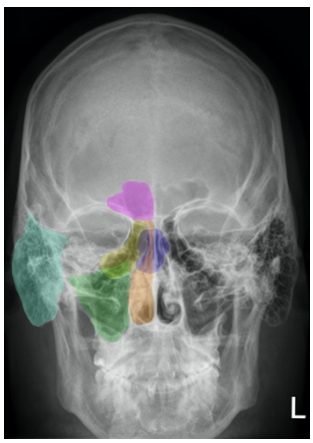

4. Zuby

RTG - OPG (ortopantomogram)

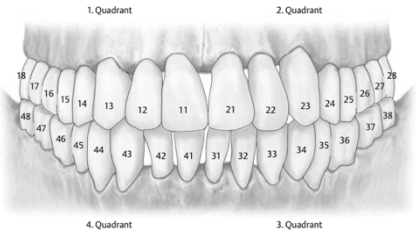

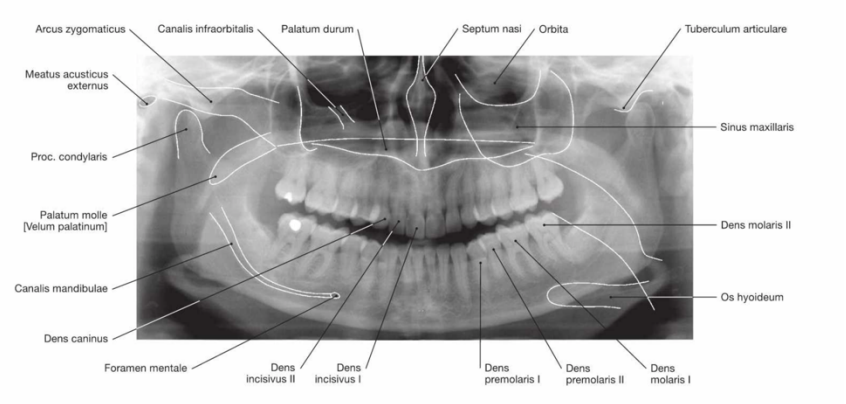

5. Ucho

CT

transverzální řez

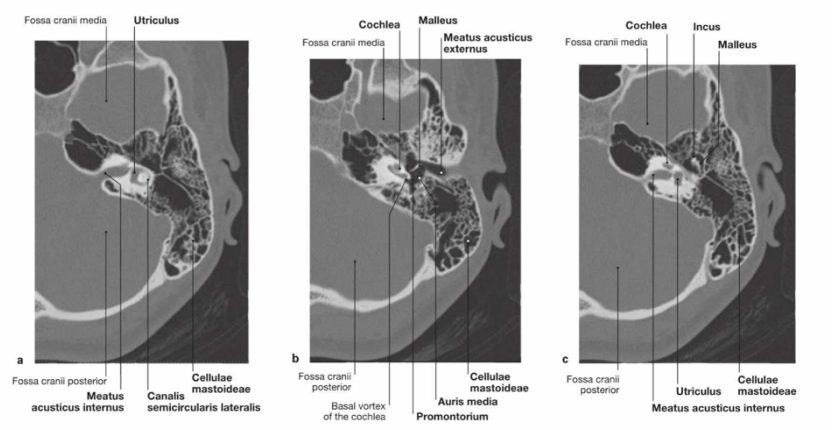

frontální řez

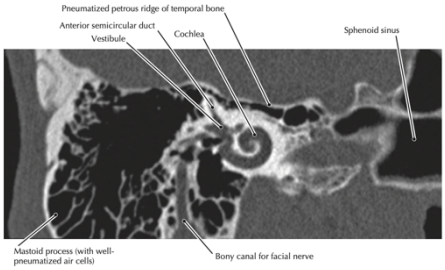

6. Sialografie

RTG kontrast

nástřik slinných žláz a jejich vývodů

rozeznat podle vyústění vývodů, poloha samotné žlázy může být vzhledem k projekci matoucí

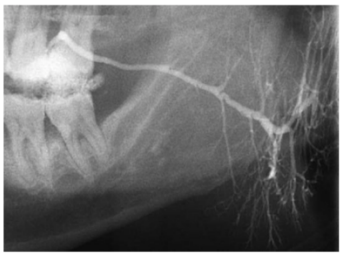

gl. parotis



gl. submandibularis

7. Mozek

MRI

transverzální řezy

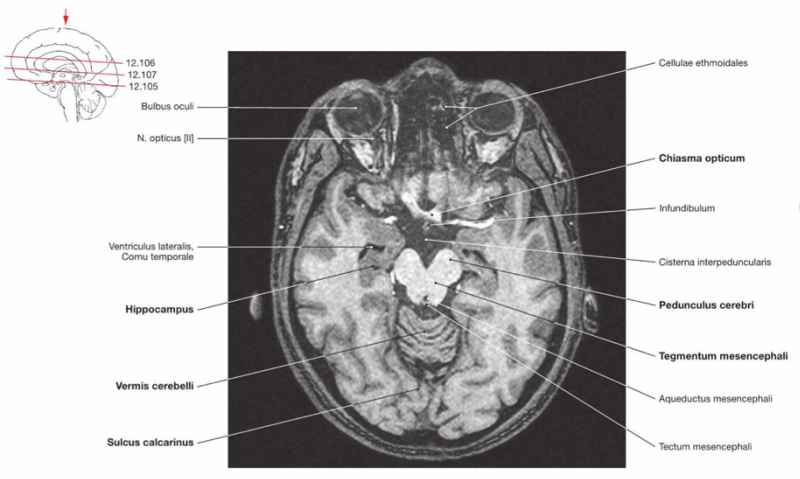

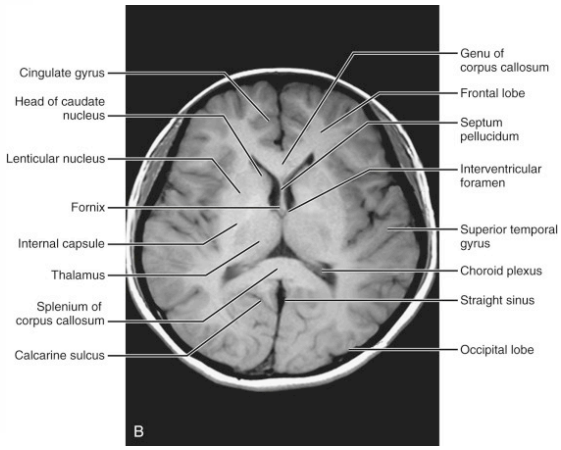

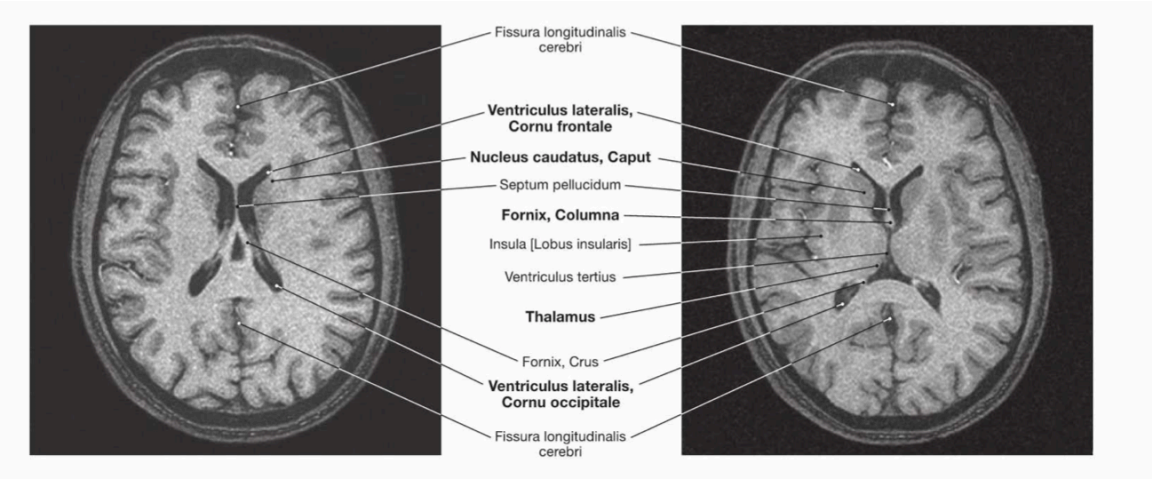

8. Mozek
MRI
frontální a sagitální řezy

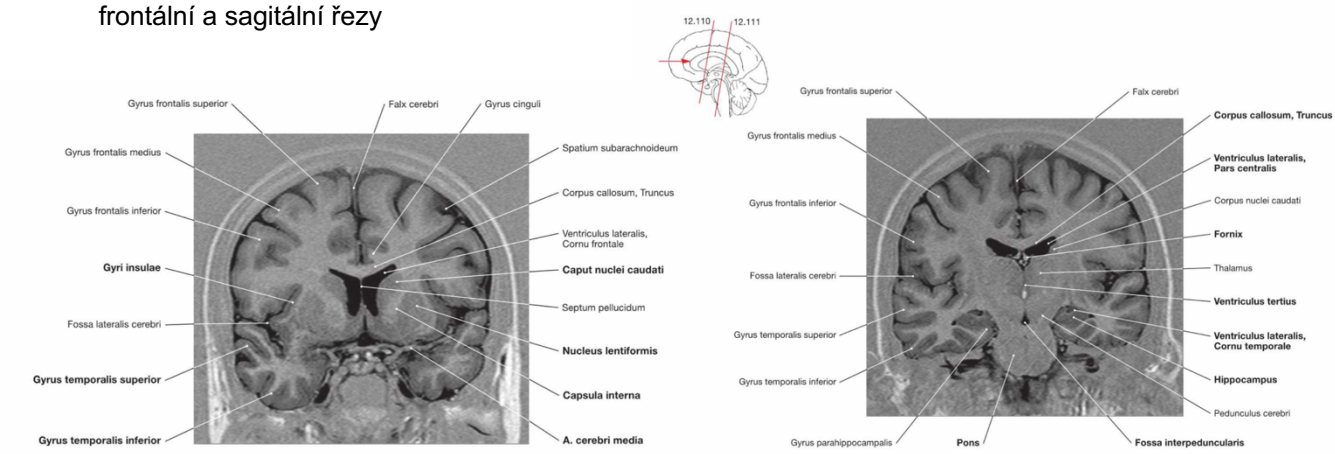

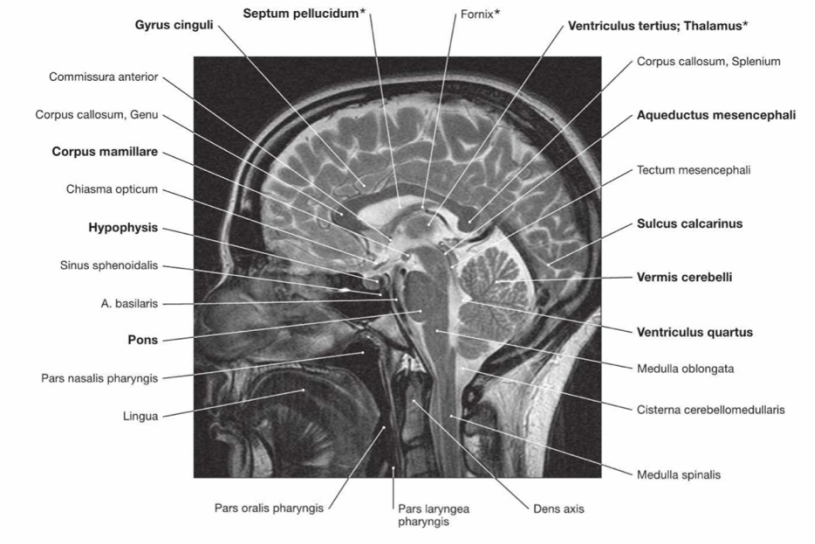

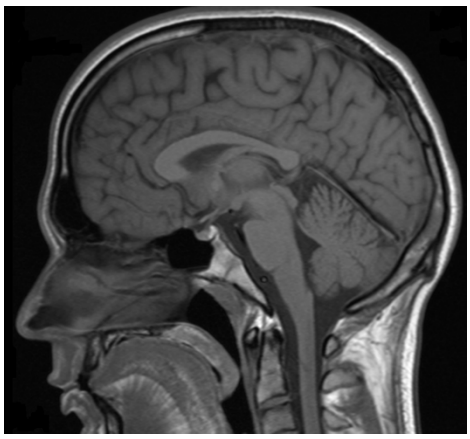

9. Angiografie mozkových arterií
RTG kontrast

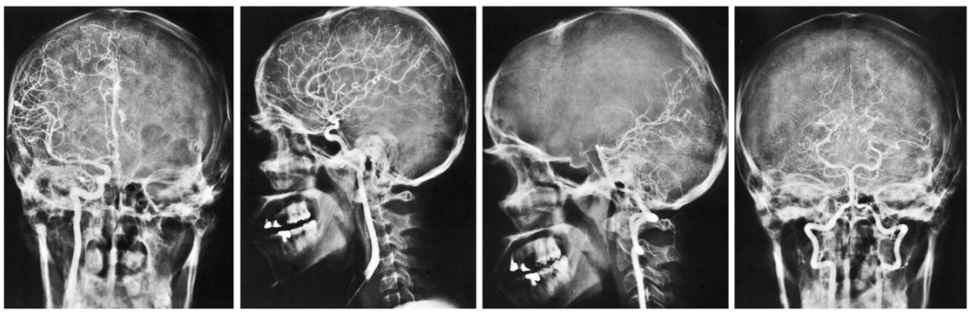

a. carotis interna **a. vertebralis**

10. Krční páteř

RTG nativ
AP a laterální projekce

- processus spinosi
- processus transversi
- processus articulares
- processus uncinati
- pediculi
- atlas
- axis
- dens axis
- vertebra prominens
- canalis vertebralis
- hrtan

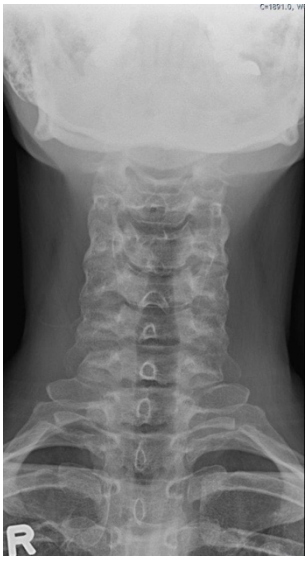



11. Kraniovertebrální skloubení

RTG nativ
speciální AP projekce s otevřenými ústy

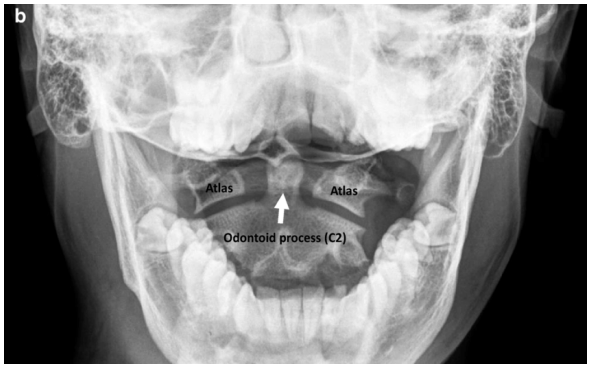

12. Larynx

RTG nativ

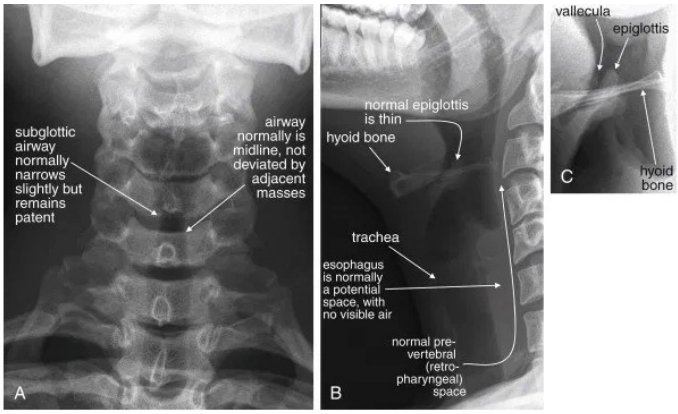

13. Krk C1-2

MRI
transverzální řez

- palatum durum
- palatum molle
- ramus mandibulae
- m. pterygoideus medialis
- m. masseter
- dens axis
- medulla spinalis
- a. vertebralis
- glandula parotis
- nasopharynx
- v. jugularis interna
- a. carotis interna / externa
- šíjové svaly
- m. longus colli

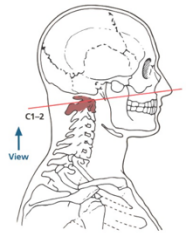

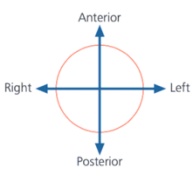

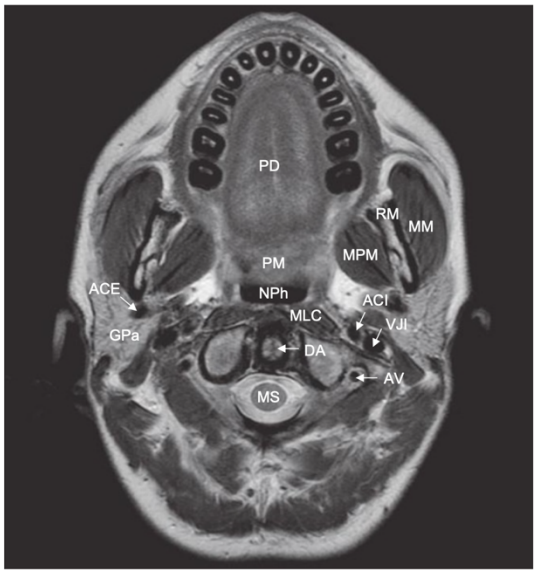

14. Krk C3-4
CTAG
transverzální řez

- mandibula
- os hyoideum
- diaphragma oris
- glandula submandibularis
- oropharynx
- v. retromandibularis
- v. jugularis interna / externa
- a. carotis interna / externa
- a. cervicalis profunda
- m. sternocleidomastoideus
- šíjové svaly
- m. platysma

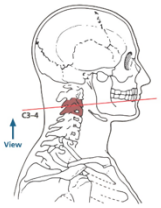

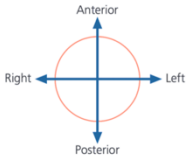

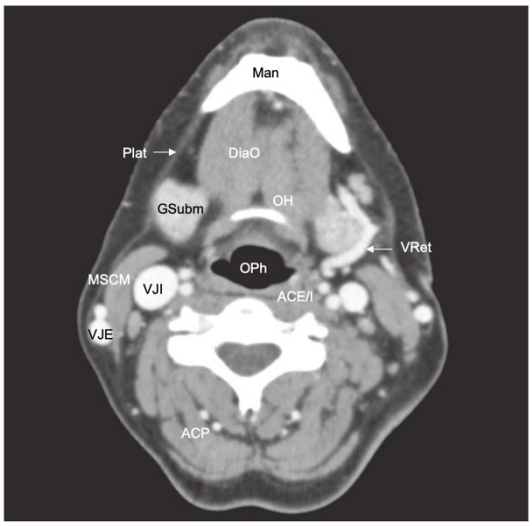

15. Krk C6-7
CTAG
transverzální řez

- cartilago thyroidea
- cartilago cricoidea
- a. carotis communis
- v. jugularis anterior
- v. jugularis externa
- v. jugularis interna
- a. cervicalis superficialis
- mm. infrahyoidei
- m. longus colli
- mm. scaleni
- m. sternocleidomastoideus
- m. levator scapulae
- m. erector spinae
- m. trapezius

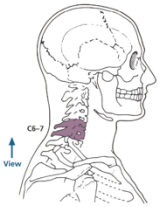

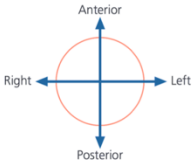

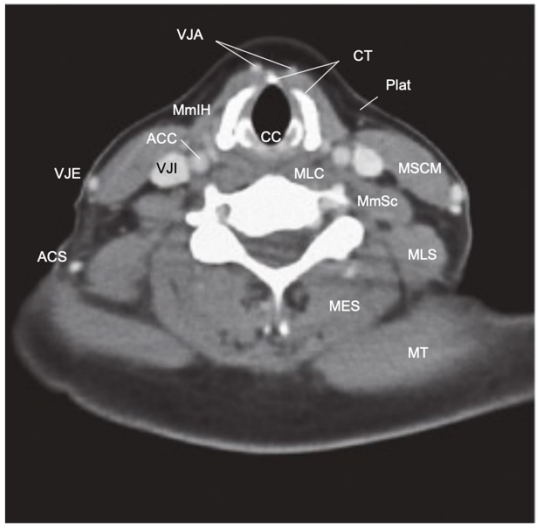

B. HRUDNÍK A BŘICHO

16. Srdce
RTG nativ (ortodiagram)
AP projekce

- **pravý okraj srdeční:**
- v. brachiocephalica dex.
- v. cava superior
- atrium dextrum
- vena cava inferior

- **levý okraj srdeční:**
- arcus aortae
- a. pulmonalis sin.
- auricula sinistra
- ventriculus sinister

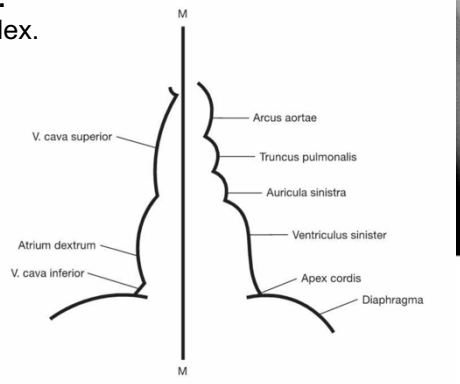

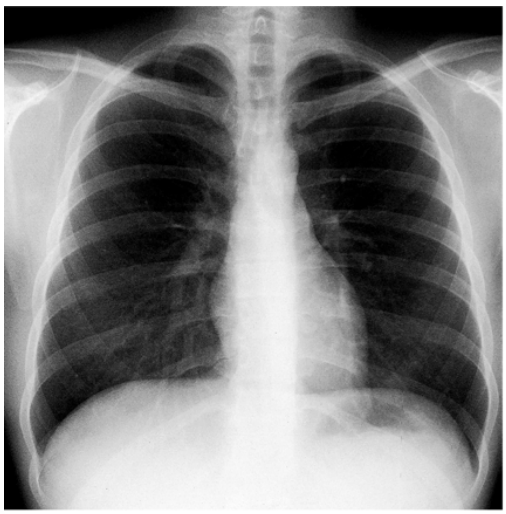

17. Plíce

RTG nativ

AP projekce

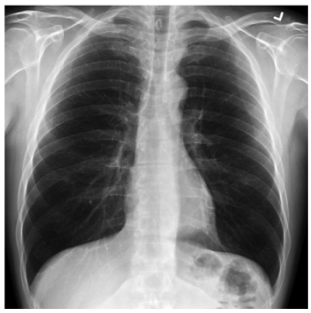

fyziologický nález



fluidothorax

costophrenický úhel

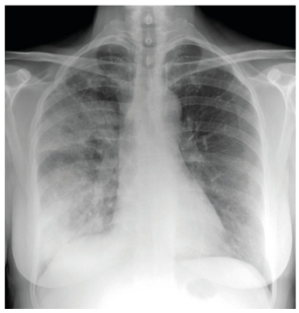

pneumonie

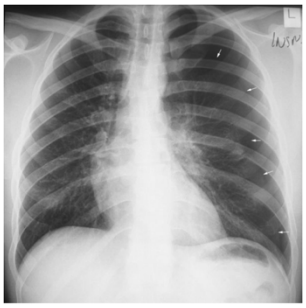

pneumothorax

18. Koronarografie

RTG kontrast

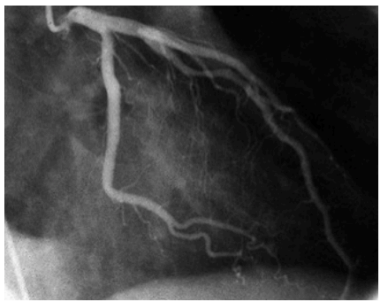

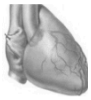

a. coronaria sin.
r. circumflexus
r. interventricularis ant.

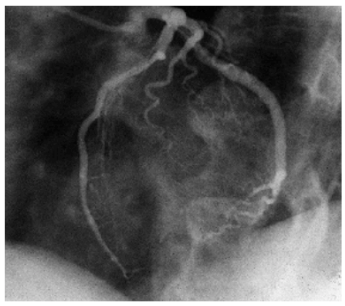



a. coronaria sin.
r. circumflexus
r. interventricularis ant.

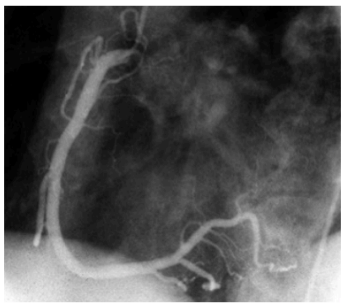



a. coronaria dx.
r. interventricularis post..

19. Hrudník

CTAG

transverzální řezy

- vv. brachiocephalicae
- truncus brachiocephalicus
- a. carotis communis sin.
- a. subclavia sin.
- oesophagus
- trachea

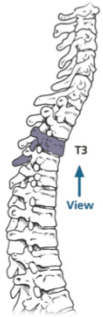

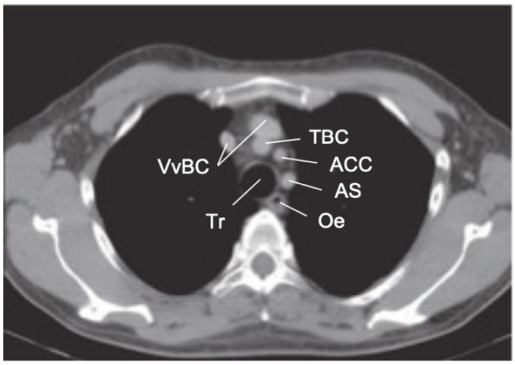

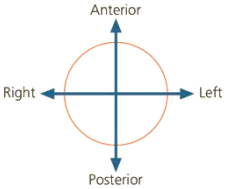

- arcus aortae
- v. cava superior
- v. azygos
- oesophagus
- bifurcatio tracheae
- a. thoracica interna



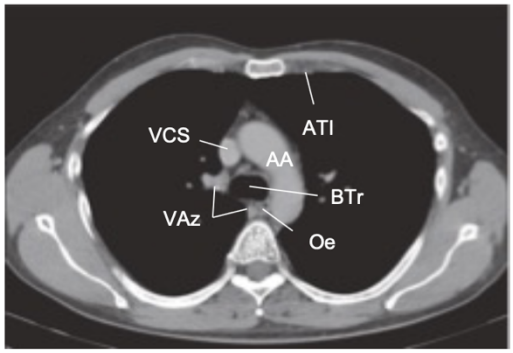

- vena cava superior
- aorta (ascendens, desncendens)
- truncus pulmonalis
- oesophagus, bronchi
- atrium dextrum, atrium sinistrum
- ventriculus dexter / truncus pulmonalis
- venae pulmonales
- vena azygos

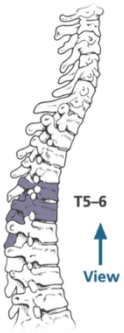

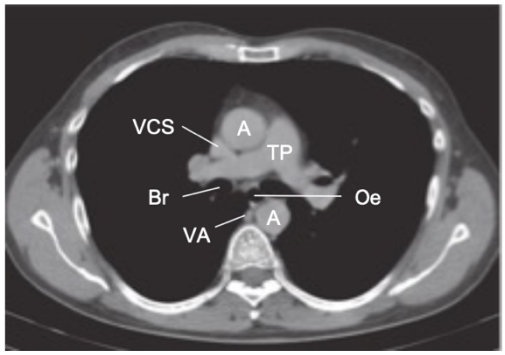

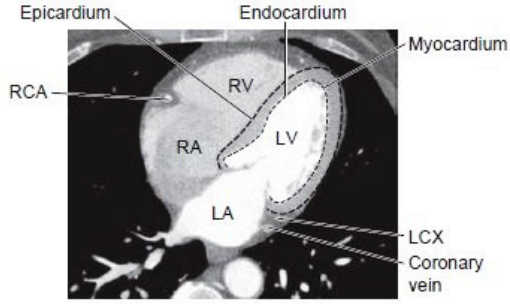

RA = right atrium
RV = right ventricle
LV = left ventricle
LA = left atrium
RCA = right coronary artery
LCx = Left circumflex artery



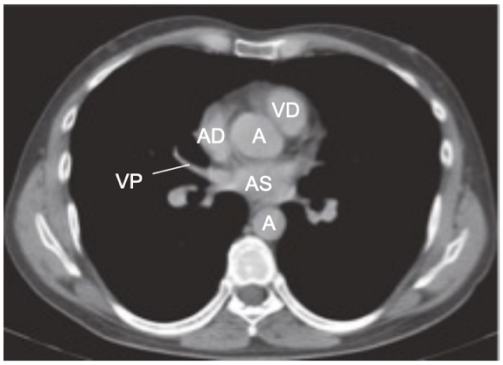

- pericardium fibrosum
- vena cava inferior
- aorta desncendens
- oesophagus
- atrium dextrum
- ventriculus dexter
- ventriculus sinister
- vena azygos
- sinus coronarius

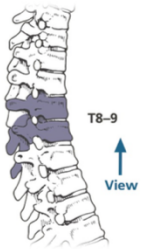

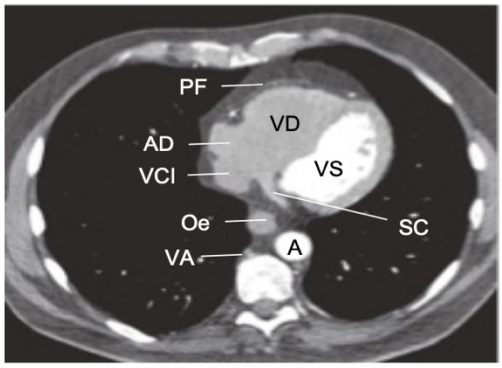

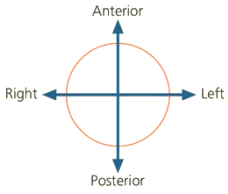

- hepar
- lien
- a. coronaria dextra

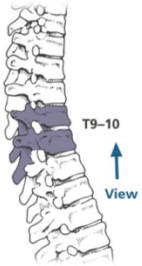

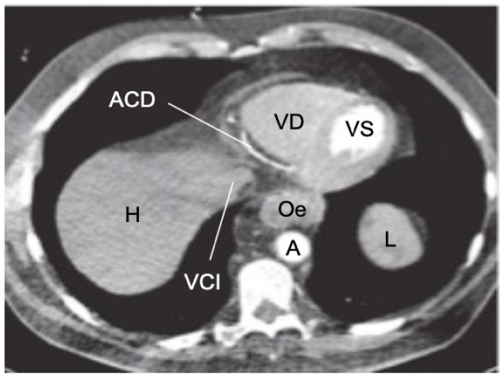

20. Dutina břišní

CT
transverzální řezy

- hepar
- lien
- gaster (černá - vzduch)
- omentum majus
  + viscerální tuk
- vena cava inferior
- aorta abdominalis
- crura diaphragmatis
- plíce (černá – vzduch)

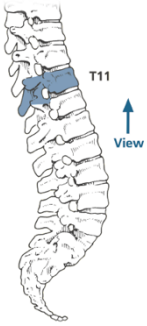

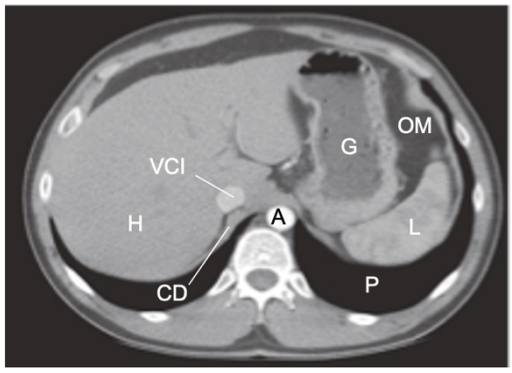

– ren
– pancreas
– v. portae
– jejunum
– flexura coli sinistra
– ductus hepaticus communis
– + a. hepatica propria



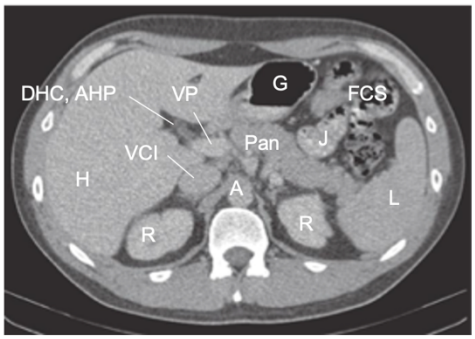

Větve aorty:
- Th_{12} – truncus coeliacus
- L_1 – a. mesenterica superior
- L_{1-2} – aa. renales
- L_2 – aa. testiculares / ovaricae
- L_{2-3} – a. mesenterica inferior
- L_4 – bifurcatio aortae – aa. iliacae communes

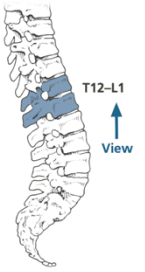

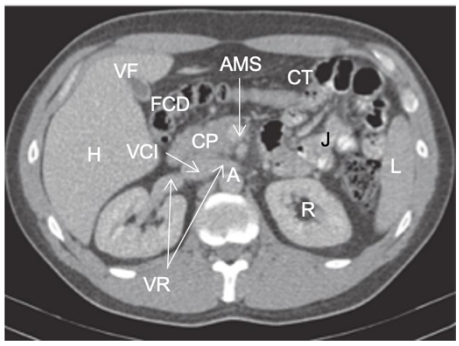

– hepar
– vesica fellea
– lien
– caput pancreatis
– flexura coli dextra
– colon transversum
– colon ascendens
– colon descendens
– jejunum
– duodenum
– v. cava inferior
– vv. renales
– a. mesenterica superior
– aorta



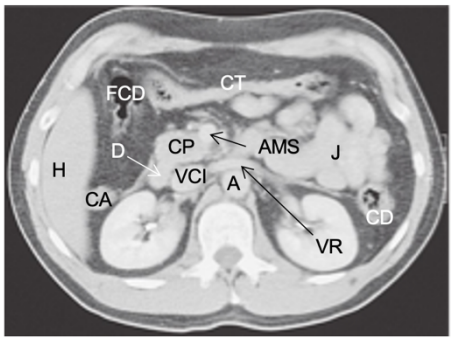

– ileum (světlejší šedá)
– mesenterium (tmavší šedá)
– colon ascendens, descendens (světlejší šedá a černá – vzduch)

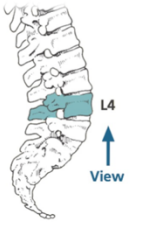

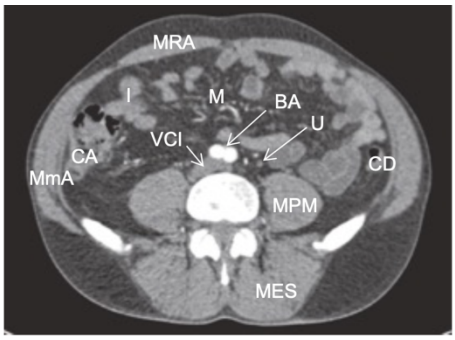

– m. erector spinae
– m. psoas major
– m. iliacus
– mm. glutei
– mm. abdominis (transversus, obliquus internus, obliquus externus)
– m. rectus abdominis

– ureter
– bifurcatio aortae
– v. cava inferior
– v. iliaca communis
– a. iliaca interna
– a. iliaca externa

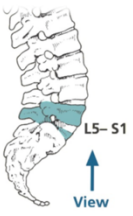

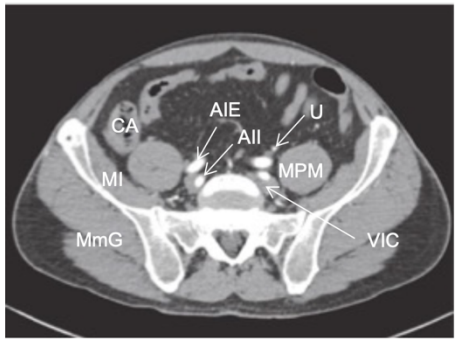

21. Angiografie větví aorta abdominalis
RTG kontrast

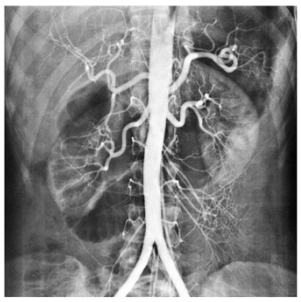
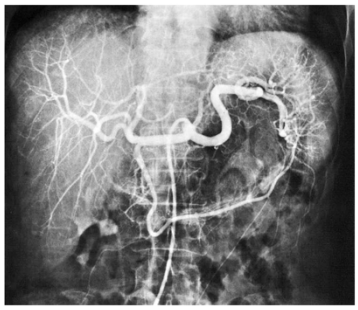
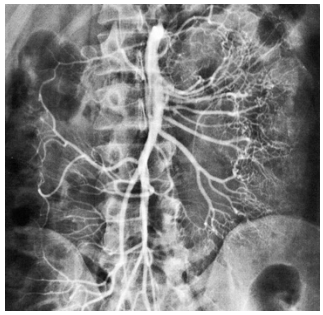
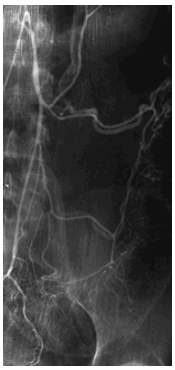

- a. splenica
- a. hepatica communis
- aa. renales
- aa. iliacae communes

truncus coeliacus
- a. splenica
- a. hepatica communis, propria
- a. gastroduodenalis
- a. gastroepiploica dextra
- a. gastrica sinistra

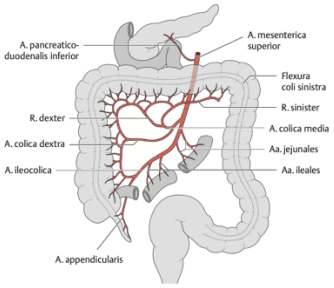

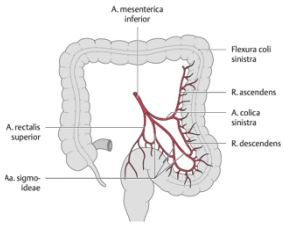

22. Irigografie orgánů dutiny břišní
RTG kontrast
metoda dvojího kontrastu (pozitivní + negativní)



žaludek

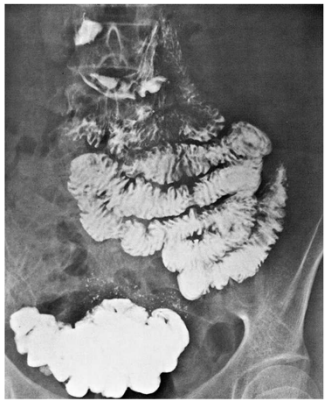

tenké střevo



tlusté střevo

23. Vývodné cesty močové
RTG kontrast

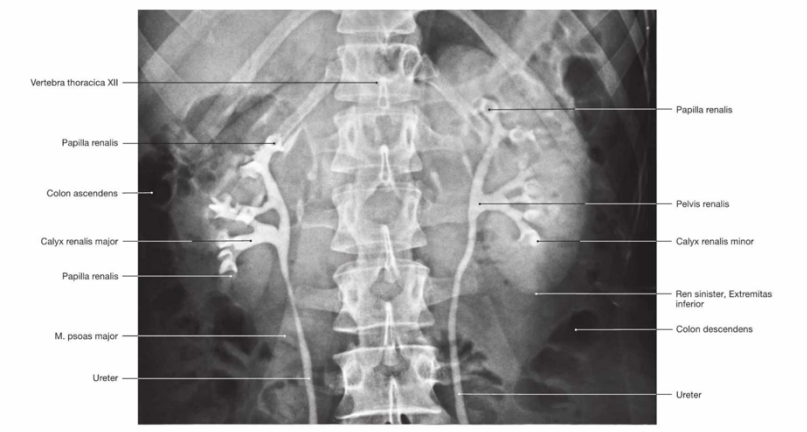

Vylučovací (descendentní) urografie



Ascendentní pyelografie



C. HORNÍ KONČETINA

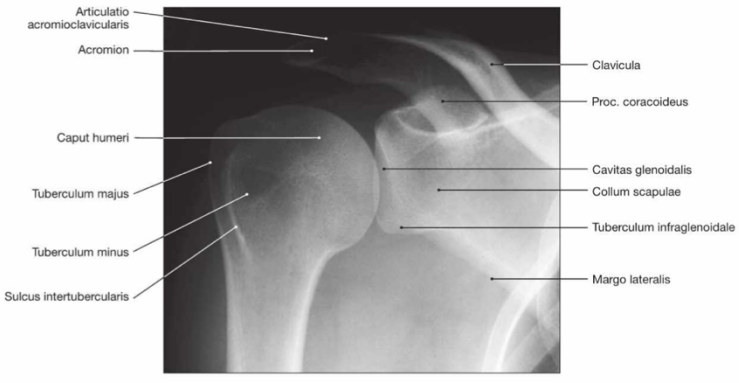

24. art. humeri
RTG nativ - předozadní projekce

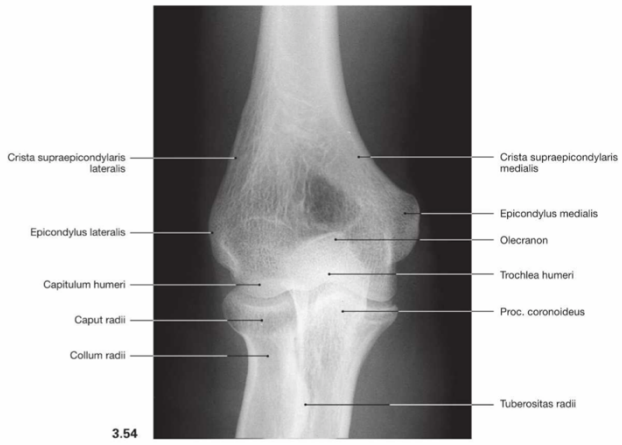

25. art. cubiti
RTG nativ - předozadní projekce

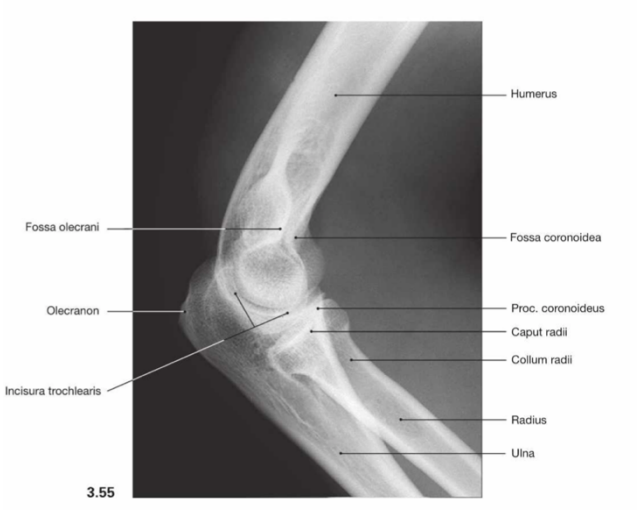

26. art. cubiti
RTG nativ - laterální projekce

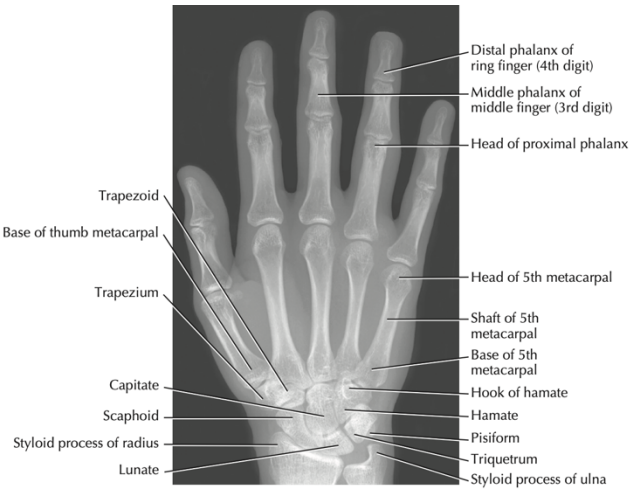

27. ossa manus
RTG nativ - předozadní projekce

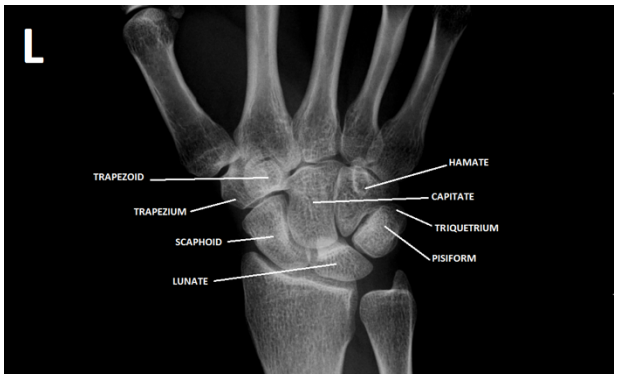

28. ossa carpi
RTG nativ - předozadní projekce



určení kostního věku

29. art. humeri

MRI - transverzální řez

- m. deltoideus
- m. biceps brachii (caput longum)
- m. subscapularis
- m. infraspinatus
- cavitas glenoidalis
- labrum glenoidale
- tuberculum majus et minus humeri
- proc. coracoideus

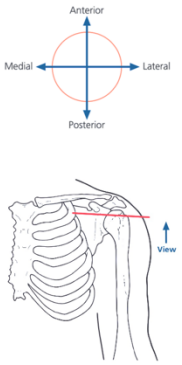

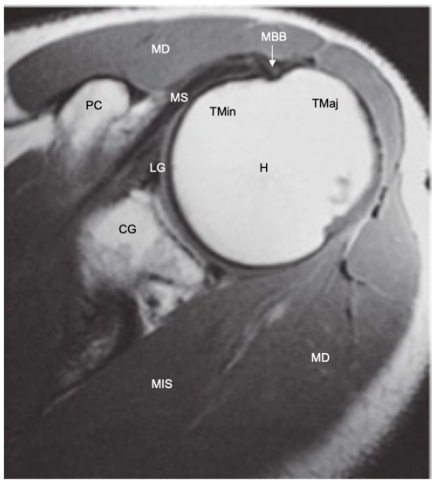

30. regio brachii

MRI - transverzální řez

- m. biceps brachii
- m. brachialis
- m. triceps brachii
- v. basilica
- v. cephalica
- a. brachialis
- a. profunda brachii
- n. radialis
- septum intermusculare brachii mediale
- septum intermusculare brachii laterale

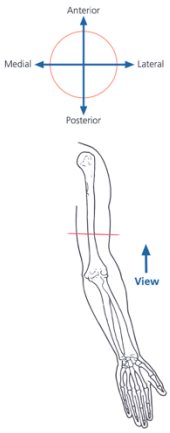

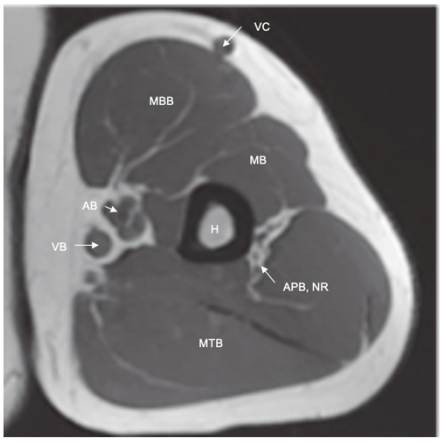

31. regio cubiti

MRI - transverzální řez

- m. biceps brachii
- m. brachialis
- m. triceps brachii
- m. brachioradialis
- v. cephalica
- a. brachialis
- vv. brachiales

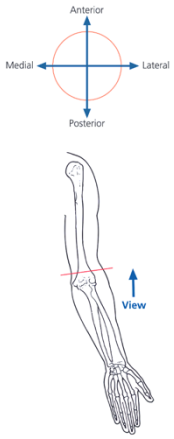

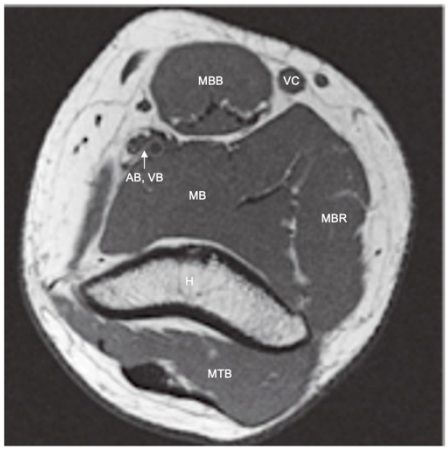

- v. mediana cubiti
- vasa brachialia
- flexory
- n. ulnaris
- ulna, radius
- m. anconaeus
- m. supinator
- extenzory
- m. brachialis

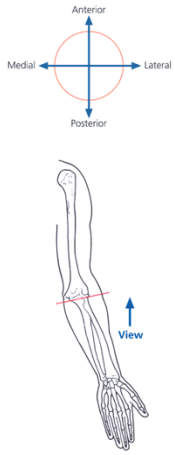

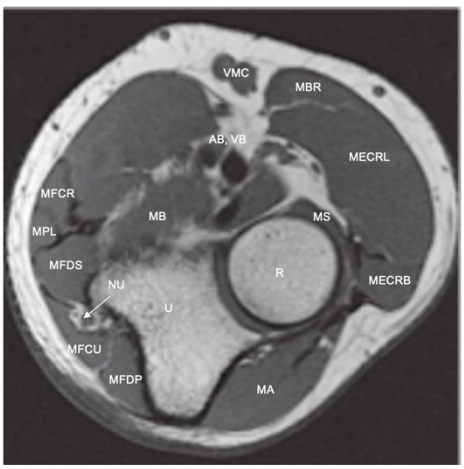

32. regio antebrachii
MRI - transverzální řez

- flexory
- n. ulnaris
- ulna, radius
- n. medianus, a. interossea ant.
- m. supinator
- extenzory
- a. radialis, n. radialis
- v. cephalica

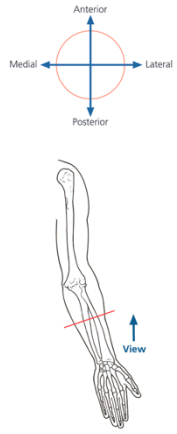

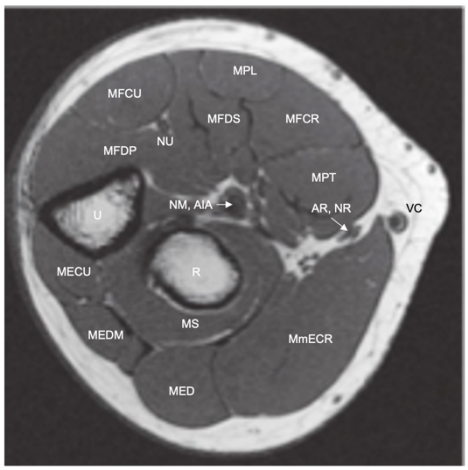

33. regio carpi
MRI - transverzální řez

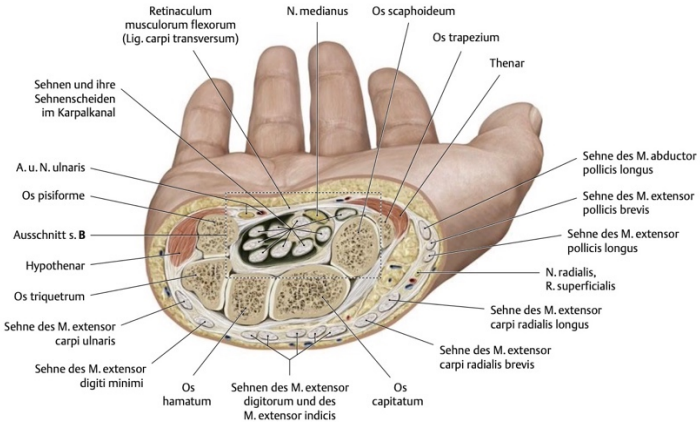

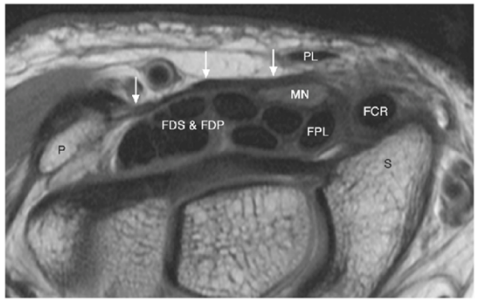

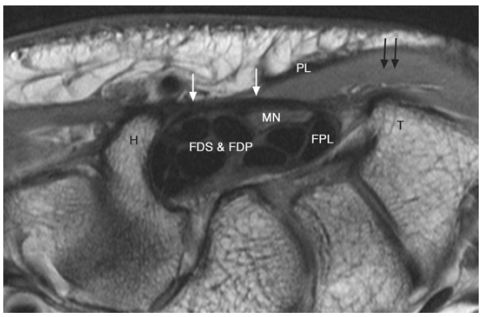

D. DOLNÍ KONČETINA A PÁNEV

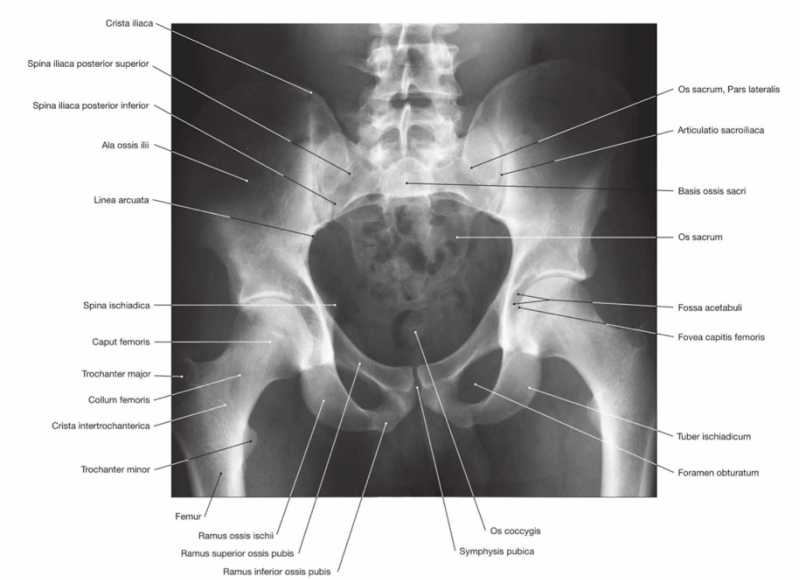

34. pánev
RTG nativ - předozadní projekce

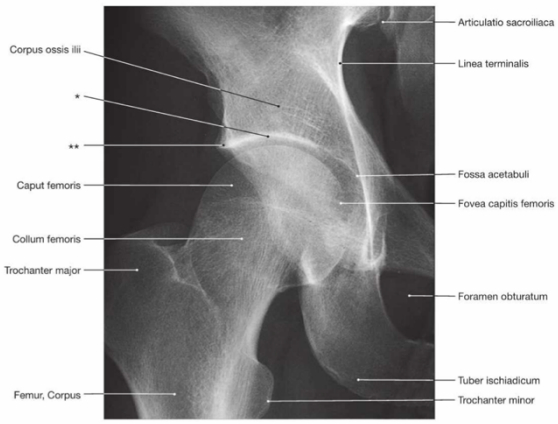

35. art. coxae
RTG nativ - předozadní projekce

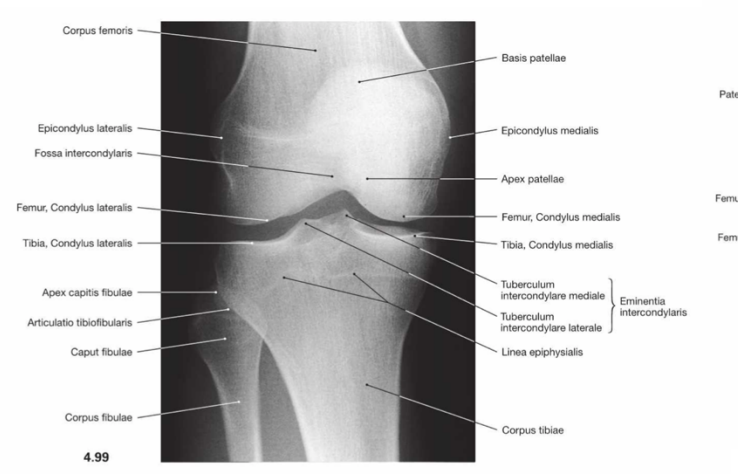

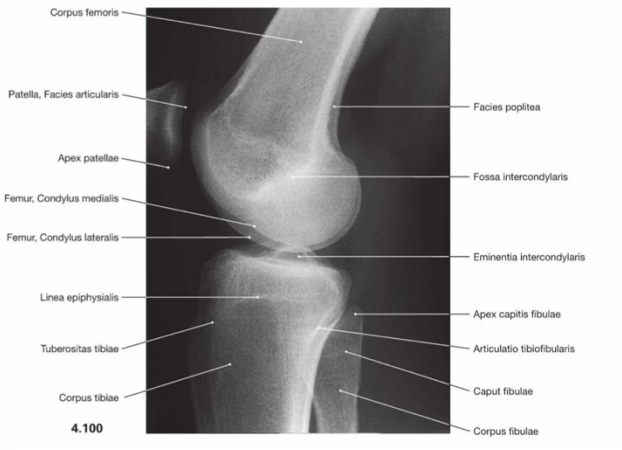

36. art. genus

RTG nativ - předozadní a laterální projekce



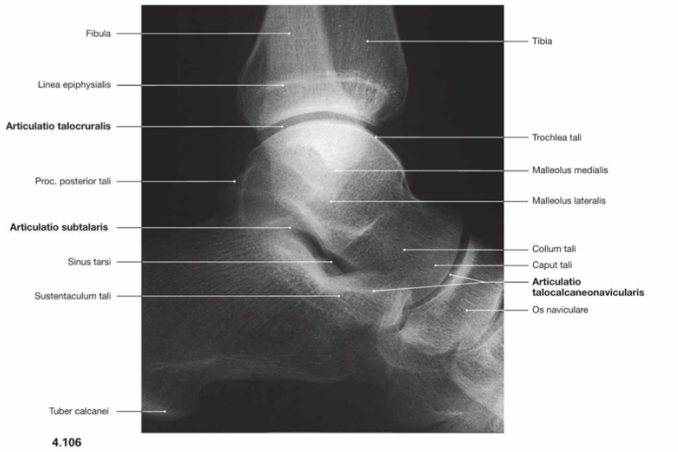

37. art. talocruralis

RTG nativ - předozadní a laterální projekce

38. noha

RTG nativ - předozadní a laterální projekce

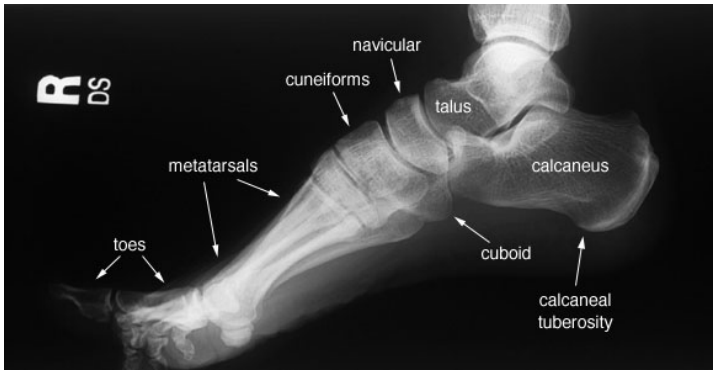



39. regio femoris
MRI - transverzální řez

- m. quadriceps femoris
- m. sartorius
- m. adductor magnus
- m. gracilis
- m. semimembranosus
- m. semitendinosus
- m. biceps femoris
- n. ischiadicus
- a., v. femoralis
- v. saphena magna
- tractus iliotibialis



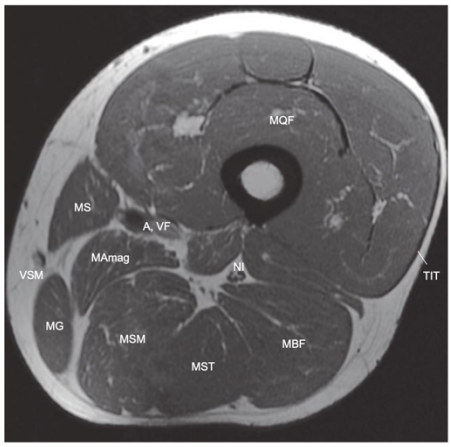

40. fossa poplitea
MRI - transverzální řez

..

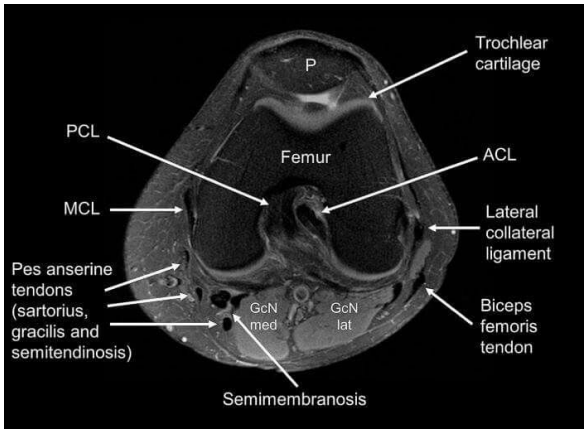

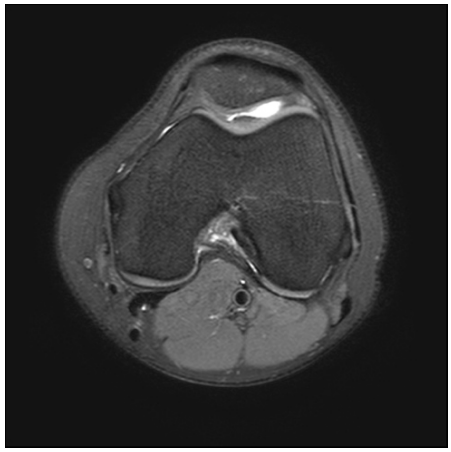

41. regio cruris
MRI - transverzální řez

- tibia, fibula
- m. tibialis ant.
- m. tibialis post.
- m. flexor digitorum longus
- mm. fibulares
- m. flexor hallucis longus
- m. soleus
- mm. gastrocnemii
- a. tibialis ant.
- n. fibularis profundus
- a. fibularis
- a. tibialis post.
- v. saphena parva

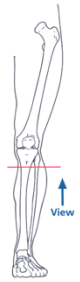

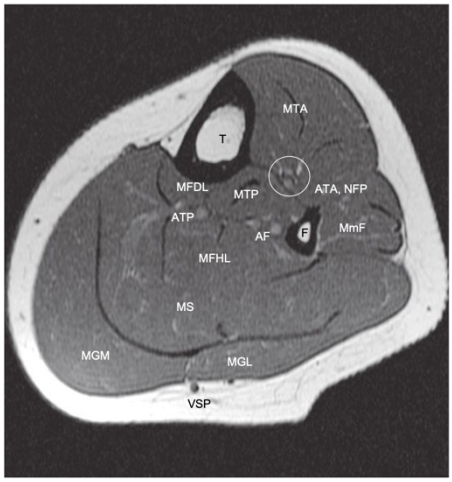

42. art. talocruralis
MRI - transverzální řez

- malleolus med. et lat.
- trochlea tali
- m. tibialis ant.
- m. extensor digitorum longus
- m. extensor hallucis longus
- m. fibularis tertius
- m. fibularis longus et brevis
- m. flexor hallucis longus
- m. flexor digitorum longus
- m. tibialis posterior

- tendo Achillis
- n. tibialis
- a. et v. tibialis post.
- v. saphena magna

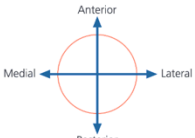



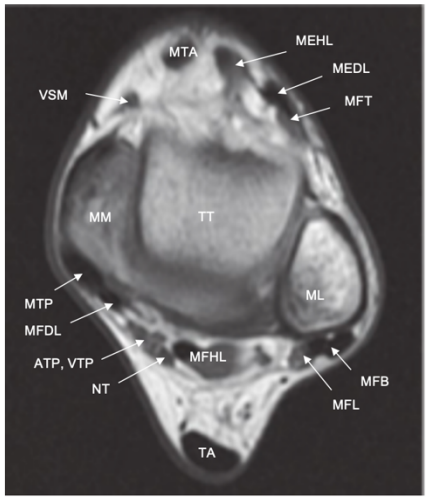

43. pánev

CT - transverzální řezy



7.117

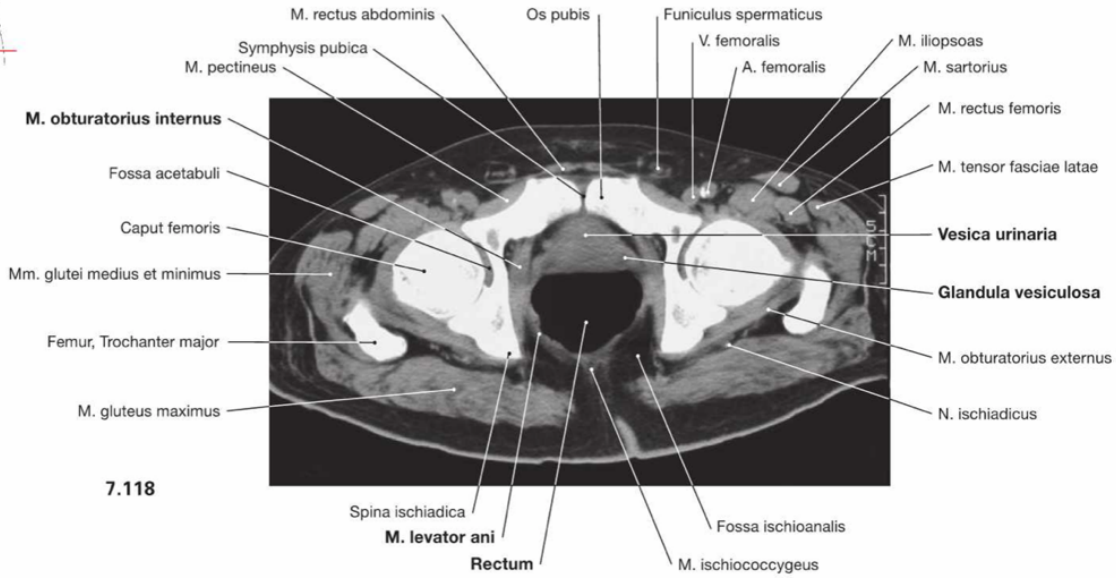

7.118

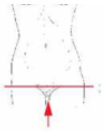

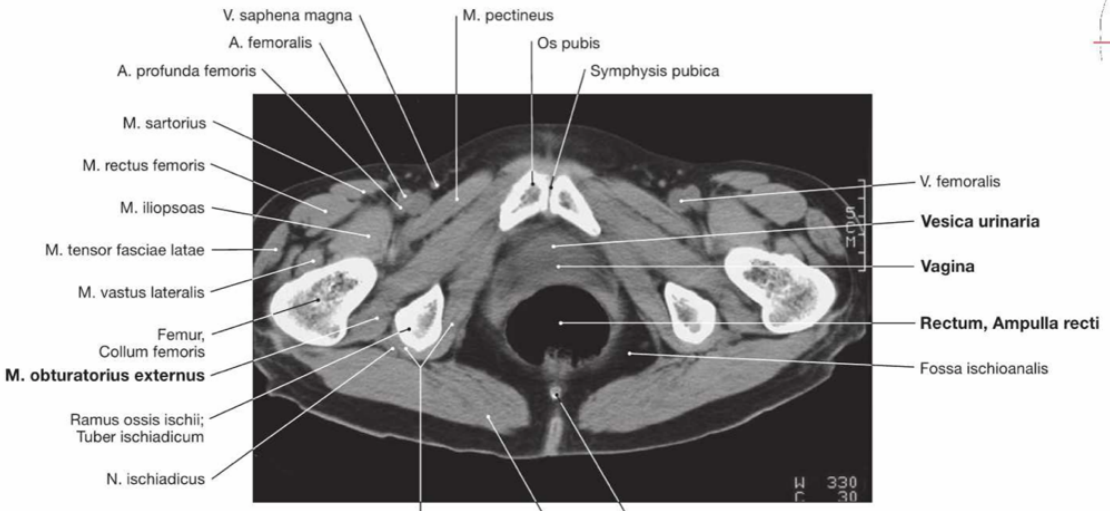

7.120